VOLUME: 4/4 EKİM 2016

ISSN 0094-0143

KANSER GÜNDEMİ

TÜRKİYE KANSERLE SAVAŞ VAKFI

Mesane ve Üst Üriner Sistem Kanserleri

Türkiye Kanserle Savaş Vakfı'nın Hekimlere Hediyesidir.

www.kanservakfi.com

www.kanservakfi.com

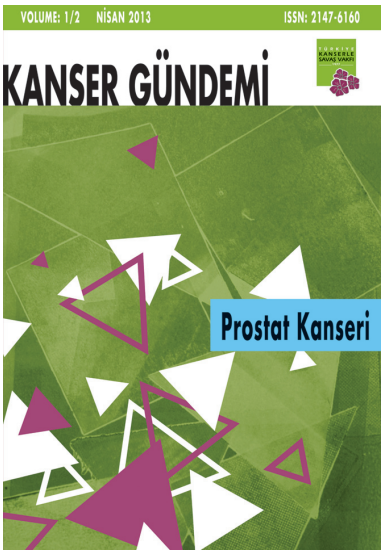

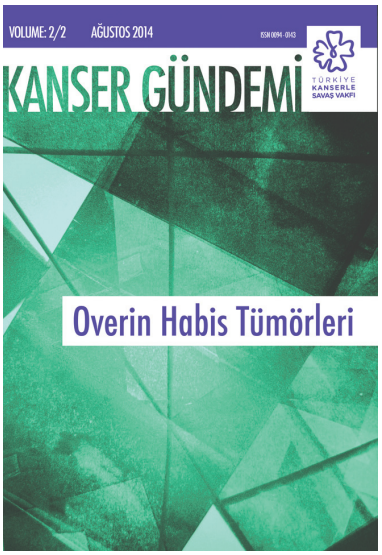

Dergileri vakıf adresinden temin edebilirsiniz.
ayrıca www.kanservakfi.com adresinden
pdf formatında okuyabilirsiniz.

TÜRKİYE KANSERLE SAVAŞ VAKFI

KANSER GÜNDEMİ
Volume: 4/4, Ekim 2016

MESANE VE ÜST ÜRİNER SİSTEM KANSERLERİ

Doç. Dr. Metin Aran
Prof. Dr. Ali Haydar Taşpınar
Anısına

Kapak & Sayfa Tasarım
Ufuk Altıner

•

Basım Tarihi
Ekim 2016

•

Basım Yeri
Ufuk Matbaa
Tel.: 0212 577 77 71 • Faks: 0212 577 77 71

•

Yazışma Adresi
Türkiye Kanserle Savaş Vakfı
Nisbetiye Mh. Yücel Sk. No. 6, 34340 Levent - İstanbul
Tel.: 0212 278 83 41 - 42 • Faks: 0212 325 11 18
www.kanservakfi.com • info@kanservakfi.com
www.facebook.com/TurkiyeKanserleSavasVakfi

KANSER GÜNDEMİ
TÜRKİYE KANSERLE SAVAŞ VAKFI
© Copyright Tüm Hakları Saklıdır.
Kaynak Gösterilmeden Alıntı Yapılamaz.
Makalelerin Fikri Sorumluluğu Yazarlarına Aittir.

----- ∞ -----

T.K.S.V. Adına Sahibi
Dr. Metin Ertem

Editör
Dr. Sabri Ergüney

Sayı Editörü
Dr. Kamil Çam
Dr. Hakan Özveri

Bu Sayıdaki Yazarlar

Dr. Fehmi Narter
T.C. Sağlık Bakanlığı Kartal Lütfi Kırdar Eğitim ve Araştırma Hastanesi, Üroloji Kliniği

Dr. Ali Tekin
Düzce Üniversitesi Tıp Fakültesi, Üroloji Anabilim Dalı

Dr. Alpaslan Yüksel
Düzce Üniversitesi Tıp Fakültesi, Üroloji Anabilim Dalı

Dr. Bora Özveren
Acıbadem Üniversitesi Tıp Fakültesi, Üroloji Anabilim Dalı

Dr. Ruslan Asadov
Marmara Üniversitesi Tıp Fakültesi, Radyoloji Anabilim Dalı

Dr. A. Levent Güner
Acıbadem Üniversitesi Tıp Fakültesi, Nükleer Tıp Anabilim Dalı

Dr. Erkan Vardareli
Acıbadem Üniversitesi Tıp Fakültesi, Nükleer Tıp Anabilim Dalı

Dr. Yeşim Sağlıcan
Acıbadem Üniversitesi Tıp Fakültesi, Tıbbi Patoloji Anabilim Dalı

Dr. Ayşe Armutlu
Koç Üniversitesi Tıp Fakültesi, Tıbbi Patoloji Anabilim Dalı

Dr. Ümit İnce
Acıbadem Üniversitesi Tıp Fakültesi, Tıbbi Patoloji Anabilim Dalı

Dr. Murat Tuğrul Eren
Acıbadem Üniversitesi, Sağlık Meslek Yüksekokulu

Dr. Hakan Özveri
Acıbadem Üniversitesi Tıp Fakültesi, Üroloji Anabilim Dalı

Dr. Okan Yavuzalp
Bitlis Tatvan Devlet Hastanesi, Üroloji Kliniği

Dr. Aydın Mungan
Bülent Ecevit Üniversitesi Tıp Fakültesi, Üroloji Anabilim Dalı

Dr. Ali Sarıbacak
Okan Üniversitesi Tıp Fakültesi, Üroloji Anabilim Dalı

Dr. İbrahim Çevik
Okan Üniversitesi Tıp Fakültesi, Üroloji Anabilim Dalı

Dr. Hasan Hüseyin Tavukçu
İstanbul Bilim Üniversitesi Tıp Fakültesi, Üroloji Anabilim Dalı

Dr. Polat Türker
Namık Kemal Üniversitesi Tıp Fakültesi, Üroloji Anabilim Dalı

Dr. Özkan Alan
Marmara Üniversitesi Tıp Fakültesi, Tıbbi Onkoloji Bilim Dalı

Dr. Mehmet Akif Öztürk
Marmara Üniversitesi Tıp Fakültesi, Tıbbi Onkoloji Bilim Dalı

Dr. Mehmet Kazım Asutay
Marmara Üniversitesi Tıp Fakültesi, Üroloji Anabilim Dalı

Dr. İlker Tınay
Marmara Üniversitesi Tıp Fakültesi, Üroloji Anabilim Dalı

Dr. Mehmet İlker Gökce
Ankara Üniversitesi Tıp Fakültesi, Üroloji Anabilim Dalı

Dr. Sümer Baltacı
Ankara Üniversitesi Tıp Fakültesi, Üroloji Anabilim Dalı

Dr. Mahir Özgen
Acıbadem Sağlık Grubu Kadıköy Hastanesi, Üroloji Kliniği

Dr. Levent Türkeri
Acıbadem Üniversitesi Tıp Fakültesi, Üroloji Anabilim Dalı

Dr. Asgar Garayev
Marmara Üniversitesi Tıp Fakültesi, Üroloji Anabilim Dalı

Dr. Yılören Tanıdır
Marmara Üniversitesi Tıp Fakültesi, Üroloji Anabilim Dalı

Dr. Evrim Kadriye Tezcanlı
Acıbadem Üniversitesi Tıp Fakültesi, Radyasyon Onkolojisi Anabilim Dalı

Dr. Meriç Şengöz
Acıbadem Üniversitesi Tıp Fakültesi, Radyasyon Onkolojisi Anabilim Dalı

Dr. Turgay Turan
İstanbul Medeniyet Üniversitesi Tıp Fakültesi, Üroloji Anabilim Dalı

Dr. Asıf Yıldırım
İstanbul Medeniyet Üniversitesi Tıp Fakültesi, Üroloji Anabilim Dalı

Dr. Kayhan Ertürk
İstanbul Üniversitesi Onkoloji Enstitüsü

Dr. Esra Aydın
İstanbul Üniversitesi Onkoloji Enstitüsü

Dr. Mert Başaran
İstanbul Üniversitesi Onkoloji Enstitüsü

Dr. Kamil Çam
Marmara Üniversitesi Tıp Fakültesi, Üroloji Anabilim Dalı

Dr. Cenk Murat Yazıcı
Namık Kemal Üniversitesi Tıp Fakültesi, Üroloji Anabilim Dalı

Dr. Bülent Erkurt
Medipol Üniversitesi Tıp Fakültesi, Üroloji Anabilim Dalı

Dr. Tünkut Doğanca
Acıbadem Sağlık Grubu Taksim Hastanesi, Üroloji Kliniği

Dr. Can Öbek
Acıbadem Sağlık Grubu Taksim Hastanesi, Üroloji Kliniği

Dr. Çağrı Akın Şekerci
Marmara Üniversitesi Tıp Fakültesi, Üroloji Anabilim Dalı, Çocuk Ürolojisi Bilim Dalı

Dr. Cem Akbal
Marmara Üniversitesi Tıp Fakültesi, Üroloji Anabilim Dalı, Çocuk Ürolojisi Bilim Dalı

Türkiye Kanserle Savaş Vakfı
Bağış Hesapları

----- ∞ -----

AKBANK T.A.Ş. Nisbetiye Şubesi - İstanbul
IBAN No.: TR39 0004 6003 9688 8000 0520 00

T. Halk Bankası A.Ş. Levent Şubesi - İstanbul
IBAN No.: TR50 0001 2009 8600 0016 0000 04

İşbankası Levent Şubesi - İstanbul
IBAN No.: TR97 0006 4000 0011 0354 0404 06

ÖNSÖZ

Türkiye Kanserle Savaş Vakfı'nın periyodik bilimsel yayını olan "Kanser Gündemi" dergisinin 2016 dördüncü sayısında, sizlere "Mesane ve Üst Üriner Sistem Kanserleri" konusuyla ilgili tüm güncellenmiş bilgilerle ulaşıyoruz. Bildiğiniz gibi "Kanser Gündemi" dergisi, Türkiye'nin ilk medikal onkoloğu ve vakfımıza uzun yıllar hizmet vermiş olan rahmetli Doç. Dr. Metin Aran hocanın büyük özverileri ile hazırlayarak bizlere ulaştırdığı bir dergi oldu. 2013 yılında kaybettiğimiz hocamız, onursal başkanımız Prof. Dr. Ali Haydar Taşpınar anısına da çıkartmayı uygun gördük. Her sayıda bir kanser konusunun bütünüyle irdelendiği dergimizde, on dördüncü sayı ile sizlere ulaşmaya devam ediyoruz. Her zaman olduğu gibi bireysel gönderimlerin yanında, Türkiye'deki tüm tıp fakültelerinin kütüphanelerine de dergimiz ulaştırılmaktadır.

Geleneksel hale getirdiğimiz, her yıl bir kanser konusunun işlendiği Türkçeye kazandırdığımız kitaplar içerisine bu yıl "Prostat Kanserinde Radyoterapi - Yenilikçi Teknikler ve Güncel Tartışmalar" isimli kitabı ekledik. Bu değerli eseri de bin adet bastırarak hekimlerimize hediye ediyoruz.

Bu sayıda yoğun sigara kullanımının olduğu ülkemizde, sık görülen kanserlerden biri olan "Mesane ve Üst Üriner Sistem Kanserleri" konusunu işledik.

Sayı editörlüğünü yürüten Prof. Dr. Kamil Çam ve Doç. Dr. Hakan Özveri'ye teşekkür ederiz. Yine Vakfımızın çevirisini gerçekleştirdiği AJCC Kanser Evreleme Atlası'ndan mesane bölümünü alıntı yaparak sayıya ilave ettik.

Bu sayının hazırlanmasında katkıları olan tüm yazarlara teşekkür ediyoruz.

Sizlerden büyük beğeni toplayan dergimizin daha çok kişiye ulaştırılması konusunda gayretlerinizi bekliyoruz. Bu ve eski sayıların pdf formatına www.kanservakfi.com sitemizden ulaşabilirsiniz.

Gelecek sayılarda tekrar beraber olmak dileği ile saygılar sunarız.

Prof. Dr. Metin ERTEM
Türkiye Kanserle Savaş Vakfı
Başkanı

Prof. Dr. Sabri ERGÜNEY
Editör

SAYI EDİTÖRLERİ ÖNSÖZÜ

Türkiye Kanserle Savaş Vakfı'nın yayın organı olan Kanser Gündemi Dergisi'nin bu sayısında **"MESANE ve ÜST ÜRİNER SİSTEM KANSERLERİ"** konusu tartışılmıştır.

Mesane ve üst üriner sistem kanserleri aslında böbrek kalikslerinden başlayıp üretraya kadar uzanan "üroepitel" olarak adlandırdığımız değişici epitelin bir hastalığıdır. İdrardaki kansorojen ajanların etyolojideki rolü nedeniyle, idrarın en uzun süre temas ettiği organ olarak en fazla mesanede görülmektedir. Ancak bu kanserleri multifokalite ve yüksek oranda nüksetme özellikleri nedeniyle tüm sistemin bir hastalığı olarak ("pan-üroepitelyel" bir sorun şeklinde) görmek yanlış olmayacaktır. Üst üriner sistemde bir kanser görüldüğünde mutlaka mesanenin taranması, mesanede olduğunda da üst üriner sistemde ortaya çıkma ihtimaline karşı hastaların bu açıdan da takibi tıbbi bir gerekliliktir. Bu gerekçelerle editörler olarak mesane ve üst üriner sistem kanserlerinin ortak bir konseptte tartışılması daha uygun bulunmuştur ve bu özellik benzer yayınlara göre bir ayrıcalık taşımaktadır.

Öte yandan hastalığın etyopatolojisinde özellikle ülkemiz açısından dikkat edilmesi gereken bir gerçek olarak sigara önemli rol oynamaktadır ve dolayısıyla ülkemizdeki insidansı ciddi boyutlarda olmaktadır. Bu açılardan Kanser Gündemi Dergisi'nde bu konunun ele alınması isabetli olmuştur. Ürolojik kanserlerle ilgilenen tüm hekim grupları, tıp öğrencileri ve hatta birinci basamak sağlık hizmeti sunan meslektaşlarımız açısından önemli bir referans olacağı inancını taşımaktayız.

Mesane ve üst üriner sistem kanserleri ürolojik kanserler içerisinde özel bir yere sahiptir. Hastaların önemli bir kısmı hematüri yakınması ile başvurmaktadır. Dolayısıyla yetişkin bir hastada hematüri varlığında ilk yapılması gereken bu kanserlerin araştırılmasıdır. Belki de genetik ve çevresel ajanların kanser etyolojisindeki rolünün en iyi ortaya konduğu modellerden birini teşkil etmektedir. Epidemiyolojik olarak da sık görülen ürolojik bir kanser olarak önemini korumaktadır. İlk tanıda radyolojik yöntemler büyük önem taşısa da tanı ve takipte endoskopik (sistoskopi) tetkikler hala yerini korumaktadır. Radyolojik ve nükleer tıp görüntülemelerindeki yenilikler ise klinik uygulamalara artık yön verebilmektedir. Bu kanserlerde uzun yıllardır yüksek nüks oranları nedeniyle çeşitli idrar tümör belirteçleri geliştirilmeye çalışılmaktadır. Mesanede kasa invaze olmayan eskiden yüzeyel kanser dediğimiz bir hasta grubu önemli yer tutmakta ve hergün değişebilen farklı yaklaşımlar (mesane içine koruyucu değişik kemoterapi-immünoterapi uygulamalarından erken sistektomiye kadar) gerektirmektedir. Kasa invaze hastalıkta radikal sistektomi hala altın standart tedavi iken alternatif radyoterapi bazlı mesane koruyucu yaklaşımlar gündeme gelmektedir. Hatta özel durumlarda radikal rezeksiyon veya parsiyel sistektomi mümkün olabilmektedir. Ayrıca lenfadenektominin önemi giderek daha iyi anlaşılmaktadır. Sistektomi sonrası hangi üriner diversiyon konusu önemli bir sorun olma özelliğini korumaktadır. Ürolojideki teknolojik gelişmelere paralel olarak cerrahi yöntemlerde de görülen baş döndürücü değişimler, laparoskopik ve hatta robotik cerrahi uygulamalarının bu alanda da hakimiyet kurmaya başlamasına yol açmıştır. İleri evrede de yeni ajanlar özellikle immünoterapötikler standart kemoterapi rejimlerini sorgular duruma gelmektedir. Özellikle mesanede faklı histolojik tipler ve çocukluk çağındaki kanserler değişik yaklaşımları beraberinde getirmektedir. Üst üriner sistem değişici epitel kanserlerinde de standart tedaviye (nefroüreterektomi-kuff eksizyonu) alternatif endoskopik yaklaşımlar gündemdedir.

Bu özel sayıda mesane ve üst üriner sistem kanserlerini yukarıda özetlediğimiz tüm yönleriyle tartışacağız. Son derece üstün akademik nitelikler taşıyan, alanında yetkin, tecrübeli bir yazar kadrosu ile çalışmanın ayrıcalığını ve mutluluğunu yaşamaktayız. Tüm yazarlara ilgi ve değerli katkıları için sonsuz teşekkür ederiz.

Prof. Dr. Kamil ÇAM
Marmara Üniversitesi Tıp Fakültesi
Üroloji Anabilim Dalı

Doç. Dr. Hakan ÖZVERİ
Acıbadem Üniversitesi Tıp Fakültesi
Üroloji Anabilim Dalı

İÇİNDEKİLER

Mesane Kanserlerinin Oluşumundaki Genetik Faktörler **13**
Doç. Dr. Fehmi Narter
T.C. Sağlık Bakanlığı Kartal Lütfi Kırdar Eğitim ve Araştırma Hastanesi, Üroloji Kliniği

Mesane Kanserlerinin Epidemiyolojisi ve Risk Faktörleri **20**
Prof. Dr. Ali Tekin, Yrd. Doç. Dr. Alpaslan Yüksel
Düzce Üniversitesi Tıp Fakültesi, Üroloji Anabilim Dalı

Mesane Kanserlerinde Tanı ve Evrelendirme **25**
Yrd. Doç. Dr. Bora Özveren
Acıbadem Üniversitesi Tıp Fakültesi, Üroloji Anabilim Dalı

Mesane Kanserlerinde Radyolojik Görüntülemede Güncel Yaklaşım **31**
Öğr. Gör. Dr. Ruslan Asadov
Marmara Üniversitesi Tıp Fakültesi, Radyoloji Anabilim Dalı

Mesane Kanserlerinde Nükleer Tıptaki Yenilikler **36**
Dr. A. Levent Güner, Prof. Dr. Erkan Vardareli
Acıbadem Üniversitesi Tıp Fakültesi, Nükleer Tıp Anabilim Dalı

Mesane Tümörleri Patolojisinde Neler Değişti? **42**
Öğr. Gör. Dr. Yeşim Sağlıcan, Prof. Dr. Ümit İnce
Acıbadem Üniversitesi Tıp Fakültesi, Tıbbi Patoloji Anabilim Dalı
Dr. Ayşe Armutlu
Koç Üniversitesi Tıp Fakültesi, Tıbbi Patoloji Anabilim Dalı

Mesane Tümöründe Sistoskopide İlkeler, Transüretral Rezeksiyonu Nasıl Yapılmalı? Yeni Teknolojiler Gerekli mi? **47**
Uzm. Dr. Murat Tuğrul Eren
Acıbadem Üniversitesi, Sağlık Meslek Yüksekokulu
Doç. Dr. Hakan Özveri
Acıbadem Üniversitesi Tıp Fakültesi, Üroloji Anabilim Dalı

Kasa İnvaze Olmayan Mesane Kanserlerinde İntravezikal İmmünoterapide Güncel Yaklaşım **58**
Uzm. Dr. Okan Yavuzalp
Bitlis Tatvan Devlet Hastanesi, Üroloji Kliniği
Prof. Dr. Aydın Mungan
Bülent Ecevit Üniversitesi Tıp Fakültesi, Üroloji Anabilim Dalı

Kasa İnvaze Olmayan Mesane Kanserlerinde İntravezikal Kemoterapi Kime Nasıl Uygulanmalı? **69**
Uzm. Dr. Ali Sarıbacak, Prof. Dr. İbrahim Çevik
Okan Üniversitesi Tıp Fakültesi, Üroloji Anabilim Dalı

Kasa İnvaze Olmayan Mesane Kanserlerinde Takip Nasıl Yapılmalı? İdrar Belirteçlerinin Yeri? **74**
Yrd. Doç. Dr. Hasan Hüseyin Tavukçu
İstanbul Bilim Üniversitesi Tıp Fakültesi, Üroloji Anabilim Dalı

Yüksek Riskli Kasa İnvaze Olmayan Mesane Kanserinde Ne Yapılmalı? **81**
Doç. Dr. Polat Türker
Namık Kemal Üniversitesi Tıp Fakültesi, Üroloji Anabilim Dalı

Mesane Kanserlerinin Neoadjuvan/Adjuvan Tedavisinde Güncel Durum **84**
Uzm. Dr. Özkan Alan, Yrd. Doç. Dr. Mehmet Akif Öztürk
Marmara Üniversitesi Tıp Fakültesi, Tıbbi Onkoloji Bilim Dalı

Kasa İnvaze Mesane Kanserlerinde Radikal Sistektomi **87**
Neden Altın Standart? Teknik İlkeler?
Dr. Mehmet Kazım Asutay, Yrd. Doç. Dr. İlker Tınay
Marmara Üniversitesi Tıp Fakültesi, Üroloji Anabilim Dalı

Kasa İnvaze Olan Mesane Kanserlerinde Lenfadenektomide İlkeler **90**
Dr. Mehmet İlker Gökce, Prof. Dr. Sümer Baltacı
Ankara Üniversitesi Tıp Fakültesi, Üroloji Anabilim Dalı

Sistektomide Laparoskopik ve Robotik Yaklaşımların Yeri Var mı? **94**
Uzm. Dr. Mahir Özgen
Acıbadem Sağlık Grubu Kadıköy Hastanesi, Üroloji Kliniği
Prof. Dr. Levent Türkeri
Acıbadem Üniversitesi Tıp Fakültesi, Üroloji Anabilim Dalı

Kasa İnvaziv Mesane Tümöründe Mesane Koruyucu Yaklaşımlar: **99**
Parsiyal Sistektomi ile Radikal Transüretral Rezeksiyonun Yeri
Dr. Asgar Garayev, Yrd. Doç. Dr. Yılören Tanıdır
Marmara Üniversitesi Tıp Fakültesi, Üroloji Anabilim Dalı

Mesane Kanserinde Organ Koruyucu Yaklaşımlar: Radyoterapinin Yeri **104**
Doç. Dr. Evrim Kadriye Tezcanlı, Prof. Dr. Meriç Şengöz
Acıbadem Üniversitesi Tıp Fakültesi, Radyasyon Onkolojisi Anabilim Dalı

Sistektomi Sonrası Üriner Diversiyonlara Genel Bir Bakış **108**
Dr. Turgay Turan, Prof. Dr. Asıf Yıldırım
İstanbul Medeniyet Üniversitesi Tıp Fakültesi, Üroloji Anabilim Dalı

Metastatik Mesane Kanserlerinde Kemoterapide Güncel Yaklaşım Gelecek Ne Vaat Ediyor? **112**
Uzm. Dr. Kayhan Ertürk, Uzm. Dr. Esra Aydın, Prof. Dr. Mert Başaran
İstanbul Üniversitesi Onkoloji Enstitüsü

Değişici Epitel Dışı Mesane Kanserlerinde Tedavide Farklılıklar Var mı? **117**
Prof. Dr. Kamil Çam
Marmara Üniversitesi Tıp Fakültesi, Üroloji Anabilim Dalı

Üst Üriner Sistem Değişici Epitel Kanserlerinde Standart Yaklaşımda İlkeler **123**
Doç. Dr. Cenk Murat Yazıcı
Namık Kemal Üniversitesi Tıp Fakültesi, Üroloji Anabilim Dalı

Üst Üriner Sistem Değişici Epitel Kanserlerinde Endoskopik Tedavilerin Yeri **128**
Doç. Dr. Bülent Erkurt
Medipol Üniversitesi Tıp Fakültesi, Üroloji Anabilim Dalı

Üst Üriner Sistem Ürotelyal Karsinomlarında İntrakaviter Tedavi **133**
Uzm. Dr. Tünkut Doğanca, Prof. Dr. Can Öbek
Acıbadem Sağlık Grubu Taksim Hastanesi, Üroloji Kliniği

Çocukluk Çağı Mesane Tümörleri **138**
Dr. Çağrı Akın Şekerci, Prof. Dr. Cem Akbal
Marmara Üniversitesi Tıp Fakültesi, Üroloji Anabilim Dalı, Çocuk Ürolojisi Bilim Dalı

AJCC Kanser Evreleme Atlası **143**
Prof. Dr. Sabri Ergüney (Çeviri Editörü)
İ.Ü. Cerrahpaşa Tıp Fakültesi Genel Cerrahi Anabilim Dalı

KANSER GÜNDEMİ DERGİSİ Volume 4/4, Ekim 2016
MESANE VE ÜST ÜRİNER SİSTEM KANSERLERİ

MESANE KANSERİNİN OLUŞUMUNDAKİ GENETİK FAKTÖRLER

Dr. Fehmi Narter

Kartal Dr. Lütfi Kırdar Eğitim ve Araştırma Hastanesi, Üroloji Kliniği

Giriş

Mesane kanseri %75–80 yüzeyel kasa invaze olmayan mesane kanseri (NMIBC-evre Ta,T1 ve Tıs) ve kalanı kasa invaze/metastatik mesane kanseri (MIMBC-evre T2–T4) olarak iki gruba ayrılır. NMIBC tekrarlama eğilimindedir, nadiren invaziv kansere ilerler. Bunlar birbirinden birçok açıdan farklı iki ayrı hastalık gibi durmaktadır. Son yıllarda tüm genom analizi çalışmalarıyla her iki tip mesane kanserinin oluşumundaki genetik faktörlerin aydınlatılmasına yönelik bilgilerimiz hızla artmaktadır. Sorumlu genler ve varyantları, bunların etkiledikleri moleküler mekanizmalar, ilave olarak etkileşimde oldukları çevresel faktörler bir bütün olarak mesane kanserinin oluşum sürecinde yer alırlar. Özellikle son yıllarda NAT2 yavaş asetilatör ve GSTM1-yoksun genotiplerin sigara veya çevresel etkenlerle (aromatikaminler) karşılıklı etkileşiminin ön plana çıktığı görülmektedir. Mesane kanseri %90-95 oranında ürotelyal karsinom (değişici epitel hücreli karsinom) olarak karşımıza çıkar. Sigaranın önemi dışında mesleki çevresel kimyasallar da en az %20 vakadan sorumludur[1]. Aromatikaminler dışında, özellikle içme sularındaki arsenik, klor ve çevresel kirleticiler, bazı ilaçlar da etyolojide suçlanmıştır. Çalışmalar bu çevresel etkilere rağmen düşük bir oranda mesane kanserinin gelişmesindeki genetik faktörleri de düşündürmektedir. Epidemiyolojik çalışmalar mesane kanserli hastaların birinci derece yakınlarında kanser gelişme riskinin iki kat arttığını ileri sürmüştür[2]. Geniş nüfus tabanlı ikizlerle yapılan çalışmalarda mesane kanserinde genetik kalıtsallığı %31 olarak saptamıştır[3]. Genetik yatkınlığın lokasyonlarının saptanabilmesi için çalışmalar son yıllarda hız kazanmıştır. Aben ve arkadaşlarının yaptığı 1193 aileyi içeren taramada sporadik mesane kanseri için herhangi bir gen modeli tanımlanamamıştır[4]. Aday genler ile ilgili çalışmalar ve tüm genom temelli çalışmalar (genome-wide association study- GWAS) mesane kanserinde yatkınlık için en az 10 zayıf genetik geçiş lokasyonu gösterilmiştir(5-12). Bu olası genler arasında NAT2, GSTM1, 8q24.21 (MYC), 3q28 (TP63), 8q24.3 (PSCA), 5p15.33 (CLPTM1L-TERT), 4p16.3 (TACC3-FGFR3), 22q13.1 (APOBEC3A-CBX6), 19q12 (CCNE1) ve 2q37.1 (UGT1A) sayılabilir. Bunların klinik sonuçları ise hala net değildir. Buna rağmen tek bir genin mesane kanserine yol açtığı düşüncesi gerçekçi değildir.

Aday gen çalışmaları:

Önemli çevresel risk faktörlerinin tanımlanmasının ardından konak savunması, karsinojenlerin metabolizması, DNA onarımı, hücre döngüsü kontrol noktaları, apoptozis, inflamatuvar cevabı da kapsayan karsinogenez süreçleri bu araştırmaların odağını oluşturmuştur. N-asetiltransferaz-2 (NAT2) yavaş asetilatör ve glutatyon S-transferaz µ1 (GSTM1)-yoksun genotipleri mesane kanseriyle en güçlü ilişkilendirilmiş adaylardır. Diğer gen SNP'lerinde gösterilememesine rağmen, DNA tamirinde yer alan genlerin tek nükleotid polimorfizmleri (single nucleotid polymorphism-SNP'leri) zayıf olarak mesane kanseriyle ilişkilendirilmiştir[7, 13].

NAT2 Yavaş Asetilatör; N-asetiltransferazlar (NAT) aromatik ve heterosiklik amin karsinojenlerin, ilaçların asetilasyonunu katalizleyen faz II metabolizma enzimleridir. İnsan hücrelerinde iki önemli NAT izoformu vardır (NAT1 ve NAT2), her ikisi birlikte hızlı, orta ve yavaş asetilatör fenotiplerini belirler[14]. NAT'lar substratta oluşan asetilasyonun özgün tipine bağlı karsinojenleri aktive veya inaktive edebilir. N-asetilasyon bir detoksifikasyon reaksiyonu iken, 0-asetilasyon ge-

nellikle aktive eder[14]. Özellikle aromatikaminlerin detoksifikasyonunda N-asetilasyon ana mekanizmadır. NAT2 yavaş asetilatör fenotiplerinde N-asetilasyonun azalmış aromatikamin detoksifikasyonu mesane kanseri riskini arttırır[14]. İnsanlarda NAT2 yavaş asetilatör fenotipinin birkaç SNP'leri gösterilmiştir[14]. Geniş vaka kontrol serilerinde ve metaanalizlerde NAT2 yavaş asetilatör genotipi ile mesane kanseri arasındaki ilişki gösterilebilmiştir[5, 6]. Yirmi iki çalışmayı kapsayan metaanalizde (5091 vaka, 6501 kontrol) NAT2 yavaş asetilatör genotipinin mesane kanseri riskini %40 arttırdığı (odds ratio [OR]: 1.4; 95% CI: 1.2–1.6; 8x10-12) gösterilmiştir[5]. İlave olarak NAT2 genotipi ile sigara içmek arasındaki ilişki de gösterilmiştir (p= 0.009). Bu sonuçlar daha geniş (10519 vaka, 12319 kontrol) serilerde de onaylanmıştır[12]. NAT2 asetilasyon fenotipinde kromozom 8p22'de NAT2'nin 3'-ucunda yerleşik bir SNP (rs1495741) tanımlanmıştır. G aleli azalmış mesane kanser riski ile ilişkili bulunmuştur (OR: 0.87; 95% CI: 0.83–0.91; p=4.2 x10-11). AA genotipi yavaş, GG hızlı ve AG genotipi ise orta asetilatör hızını tanımlar. AA yavaş asetilatörlerde mesane kanseri riskinin daha çok olduğu gösterilmiştir (OR: 1.15; 95% CI: 1.09–1.22; p=2.6x10-7). Dahası, ilişki sigara içenlerde (OR: 1.24; 95% CI: 1.16–1.32; p=1.3x10-10) ve içmeyenlerde (OR: 0.96; 95% CI: 0.86–1.08; p=0.52) olarak bulunmuş ve genotip-sigara içme etkileşimi olarak yorumlanmıştır (p=2.8x10-4)(12). NAT1 asetilatör genotipi ile mesane kanseri arasındaki ilişki ise henüz net değildir[5].

GSTM1-yoksun genotip, lokasyon 1p13.3—Glutatyon S-transferazlar faz II enzimlerin önemli bir ailesidir, çevresel karsinojenlerin detoksifikasyonunda yer alırlar. GSTM1 benzopiren gibi polisiklik aromatik hidrokarbon (PAH) karsinojenleri detoksifiye ederler. Yirmi sekiz çalışmayı kapsayan bir meta analizde (5072 vaka, 6466 kontrol) GSTM1-yoksun genotipinin %50 artmış mesane kanseri riski içerdiği gösterilmiştir (OR: 1.5; 95% CI: 1.3–1.6), daha sonra ki geniş bir çalışmada ise (7552 vaka, 9688 kontrol) (OR:1.47; 95% CI: 1.38–1.57; p=5.0x10-31) olarak bulunmuştur (5,12). İlginç olarak, bu ilişki hiç sigara içmeyenlerde güçlü olarak ortaya konulabilmiştir (OR: 1.71; 95% CI: 1.38–2.12). Eski içicilerde ise ilişkinin gittikçe zayıflamakta olduğu (OR: 1.62; 95% CI: 1.39–1.89), içmeyenlerle karşılaştırıldığında halen içicilerde ise (OR: 1.19; 95% CI: 1.00–1.40;p = 8.1 x 10-3) olduğu gösterilmiştir. Bu gözlem, GSTM1-yoksun genotipinin mesane kanseri için düşük risk olduğunu ileri sürmüştür ve tütün karsinojenlerinin detoksifikasyonuna özgü değildir. Hiç sigara içmeyenlerde, GSTM1 reaktif oksijen türlerinin (ROS) metabolizması ile oksidatif hasardan hücreleri korur. GSTM1 alelinin kaybı mesane kanser riskini arttırmaktadır. Güncel içicilerde, ağır karsinojen maruziyeti GSTM1 genotipinin genetik etkisini bastırabilir.

DNA tamir gen SNP'leri: Stern ve arkadaşları 5282 vaka ve 5954 kontrolü kapsayan bir meta analiz yapmıştır[7]. Zayıf ama tutarlı bir ilişki ERCC2'de D312N (rs1799793; her alel OR: 1.10; 95% CI: 1.01–1.19; p=0.021), NBN'de E185Q (rs1805794; her alel OR: 1.09; 95% CI:1.01–1.18; p=0.028) ve XPC'de A499V (rs2228000; her alel OR: 1.10; 95% CI: 1.00–1.21; p=0.044) gösterilebilmiştir. NBN'de E185Q ilişkisi sadece sigara içenlerde gösterilebilmiştir (p= 0.002).

Geniş genom ilişkili çalışmalar:

Geniş genom çalışmalarının yayılması ile aday genlerle ilgili daha kolay ve küçük örneklem gruplu çalışmalar sınırlı bir başarı sağlayabilmiş, gittikçe önemleri azalmıştır[15]. Ancak, güncel bilgi bu konuda yetersiz olup, sınırlı sayıdaki SNP'nin çalışılması gerçek varyantların gözden kaçırılmasına sebep olacaktır. Son yıllarda, insan genom projesinin tamamlanmasıyla uluslararası insan genomunun haplotip haritalaması (HapMap) projesi, genotipleme teknolojilerindeki ilerleme ve maliyetinin azalması, kanser ilişkili çalışmalarda GWAS uygulamalarını gelişmiştir[16]. GWAS yüksek yoğunlukla SNP dizimlerini çok sayılı vaka ve kontrol serilerinde araştırır (genelikle 5 milyon etiketlenmiş SNP'nin yarısı). Hastalıklarla ilişkili geniş ölçekli SNP'lerinin test edilme sebebi ancak sıkı kriterlerle (genelde p<10-7 çoklu testlerde Bonferroni düzeltmesi sonrası) yalancı pozitif bulgulardan kaçınacak anlamlı sonuçlara ulaşabilmektir. GWAS aday genlerin araştırılmasına nazaran bugünkü bilgimizle sınırlı kalmayan keşfe bağlı yürüyen bir sistemdir. Güncel genetik lokasyonları tanımlama yeteneği vardır. Kısıtlılıkları olmadan bütünün taranması ve validasyonunu kapsar. Geniş serilere ihtiyaç duyulması ve genotiplemenin yüksek maaliyeti bu alandaki kısıtlılıkları oluşturur. Literatürde 3 tane mesane kanseri GWAS araştırması önemli sonuçlar ileri sürmüştür[8-10, 12]. Bu üç GWAS çalışmasında mesane kanseri adaylarının olası 10 gen lokasyonu tanımlamıştır[12].

Rs9642880, MYC onkogeni yakınında, lokasyon 8q24.21—Birinci mesane kanseri GWAS çalışmasında 8q24.21'da rs9642880'ı mesane kanseri aday varyantı olarak tanımlamıştır[8]. G/T nükleotid değişimi sonucu risk aleli olan T'nin sıklığı 0.45 olur. Bu SNP, gen açısından fakir olan bölgede yerleşmiştir ve birçok kanserin yatkınlığı sonucuna yol açar. Bu bölge MYC onkogenine sentromeriktir, rs9642880 MYC (~30 kb)'e en yakın yerleşimde olup diğer tüm kanser yatkınlık SNP'ları birkaç yüz kilo baz uzaklıktadır[17]. Alelik OR 1.22 (95%

CI: 1.15–1.29; p = 7.8 x10-12) olarak hesaplanmıştır[8]. Rs9642880 iki bağımsız Çinli nüfusta mesane kanser yatkınlık varyantı olarak tanımlanmıştır[18, 19]. MYC onkogeninden kaynaklı farklı varyantlar insan kanserlerinde en sık aktive olan onkogendir. Gerçekten de bu bölgenin çoklu dokuya-özgü transkripsiyonal güçlendiriciler içerdiği son yayınlarda gösterilmiştir, dahası kanser öncü varyantlar bu güçlendirici alanda yerleşmiştir. Bunlar dokuya özgü özellikleriyle MYC öncü bölgesiyle uzun mesafeli karşılıklı etkileşimi sonucu MYC onkogeninin ekspresyonunu düzenleme yeteneğine sahiptir[20]. Ancak, halen daha çok sayıda mesane kanserinde rs9642880'nin MYC transkripsiyonuna fonksiyonel etkisini inceleyen özgün çalışmalara ihtiyaç vardır.

Rs710521, TP63 yakınında, lokasyon 3q28— 3q28'de rs710521 aynı çalışmada tanımlanmıştır ve sınırda bir geniş genom anlamlılığına sahiptir (p=1.15x10-7). A/G nükleotid değişimi ile A risk alelinin sıklığı 0.73 olur. Beyaz popülasyonda GWAS'ın validasyonundan ve aday gen çalışmalarının kombinasyonu alelik OR'ı 1.18 (95% CI: 1.12–1.24; p=1.8x10-10) olarak hesaplamıştır[12, 21]. Benzer sınırlı ilişkiler Çinli nüfusta da tanımlanmıştır[21]. Rs710521 dengesiz bağlantı bloğunda yerleşmiş sadece bir geni kapsar. Bu TP63, bir p53 homologu olup proliferasyon ve apoptoziste etkin rolü vardır. TP63 ekspresyonunun her evre mesane kanserinde azaldığı ve ekpresyon kaybının mesane tümörlerinin progresyonu ile ilişkili olduğu gösterilmiştir[22-24]. Rs710521'in fonksiyonel etkisi henüz net değildir. TP63 mRNA ekspresyonu ile rs710521 arasında anlamlı ilişki net gösterilememiştir[12].

Rs2294008, PSCA alanında, lokasyon 8q24.3— Wu ve arkadaşları ikinci bağımsız mesane kanseri için GWAS çalışması yayınlamışlardır ve bu yayında tanımlanan rs2294008 mesane kanserinde (6667 vaka, 39590 kontrol) güncel bir yatkınlık varyantıdır[9]. Alelik OR 1.15 (95% CI:1.10–1.20; p = 2.14 x 10-10) olarak bulunmuştur. Bu SNP beyaz ırkta ve Çinli nüfusta ayrıca valide edilmiştir[12, 25]. Rs2294008, MYC genine yaklaşık 15 Mb telomerik mesafededir ve MYC üzerinden etkili olduğuna inanılmamaktadır. Rs2294008, hatalı eşleşmiş bir SNP'dir ve PSCA geninin exon 1'inde yerleşir, başlangıç kodonunu (start codon) değiştirir. T alelinin 123 aminoasidli bir protein peptidini ürettiği düşünülmektedir. C alelinin kodladığı 114 aminoasitli peptidle kıyaslandığında başlangıç kodonun aşağı akım alternatifi olarak etki eder. Bu 9-aminoasitlik N-ucu sinyal dizim farkı protein katlanmasını, hücre içi modifikasyonlarını ve PSCA proteinlerinin dolaşımını etkiler. C/T nükleotid değişimi T risk aleli ile sıklığı 0.46 olur. Dahası, PSCA'nın in vivo iki formu tanımlanabilmiştir. Öte yandan in vitro lusiferaz haberci ölçümlerinin üç farklı mesane kanser serilerinde yapılması (UC1, UC3 ve UC13) ile varyant T alelinin PSCA öncü aktivitesini %80 üzerinde azalttığı gösterilmiştir[9]. T alelinin komşu normal mesane dokusunda düşük PSCA mRNA ekspresyonu ile ilişkili olduğu gösterilmiştir[25]. PSCA normal mesanede ürotelyal epitelde düşük seviyede eksprese edilir, ancak ürotelyal karsinomda aşırı ekspresyonu söz konusudur[26]. PSCA'nın ekspresyon seviyesinin yüzeyel mesane kanserinde tekrarı öngören bağımsız bir belirteç olduğu ileri sürülmüştür[27]. T aleli kanserde artmış riski yansıtırken, PSCA'nın farklı kanserlerde farklı ekspresyonları net değildir. PSCA'nın fizyolojik rolleri, mekanizmaları ve rs2294008'nin mesane kanserinin gelişimindeki rolünün aydınlatılması için geniş çalışmalara ihtiyaç vardır.

Rs798766, FGFR3 yakınında, lokasyon 4p16.3— Mesane kanserinde ilk GWAS sonrası, Kiemeney ve arkadaşları 4p16.3'de rs798766'nin T alelinin mesane kanseri riski ile ilişkili olduğunu göstermişlerdir (OR: 1.24; 95% CI: 1.17–1.32; p=9.9x10-12)[10]. Rs798766 TACC3'nın bir intronunda yerleşmiştir, FGFR3'den 70 kb uzaklıktadır. C/T nükleotid değişimi ile T risk aleli sıklığı 0.19 olur. FGFR3 aktivasyon mutasyonları non invaziv mesane kanserindeki en sık ve en özgün genetik sapmalardır[28]. Rs798766, mesane kanserinde düşük derece ve düşük progresyon riski ile kuvvetli ilişkilidir[10, 12]. T risk aleli Ta papiller karsinomda (kasa invaze olmayan mesane kanserlerinin %70'i) daha yüksektir ve bu tümörler doğal tip FGFR3 taşıyan Ta'lara nazaran daha çok FGFR3 aktivasyon mutasyonu taşırlar. Dahası, T aleli yağlı dokuda artmış olan FGFR3 ekspresyonu ile de ilişkilidir, normal ürotelyal dokudaki yetersiz ekspresyonuna bağlı aday doku olarak incelenmiştir[10]. Bu veriler FGFR3'nin bu bölgedeki sebep gen olduğunu ileri sürmektedir. Daha çok sayıda sebep olan varyantların tanınmasına için iyi haritalama ve fonksiyonel çalışmalarına ihtiyaç vardır.

TERT ve 5p15.33 bölgesi—5p15.33 bölgesindeki genetik varyasyonlar, CLPTM1L ve TERT (telomerazın katalitik alt ünitesini kodlar) genlerini kapsar, çoğu kanser tipinde artmış veya azalmış risk ile ilişkilidir[11, 29]. Rs401681, CLPTM1L'nın intronunda yerleşmiştir, akciğer, mesane, prostat, servikal ve bazal hücreli kanserin artmış riski ile ilişkilendirilmiş, ancak melanoma karşı koruyucu olduğu gösterilmiştir[29]. C/T nüklotid değişimi ile T risk aleli sıklığı 0.54 olur. Mesane kanseri için orijinal Avrupalılar ve Avrupa kökenli ABD vatandaşlarının kombine çalışmasında (7673 vaka, 40105 kontrol) tüm genom çalışmasında ilişkinin sınırda anlamlılığına ulaşılmıştır (p=5.0x10-7), OR 1.11 (95% CI: 1.07–

1.16)(11, 12). Rs2736098, TERT'in exon 2 'de bir eş anlamlı SNP' (A350A) dir ve akciğer, mesane, prostat, bazal hücreli karsinom ile ilişkili bulunmuştur[29]. Bu SNP Illumina SNP diziminde gösterilmese de, 3669 vaka ve 9076 kontrollünü içeren direkt genotipleme ile OR 1.16 (95% CI: 1.08–1.23; p =1.3x10-4) olarak hesaplanmıştır[11]. Genellikle bu bölgenin SNP'lerinin TERT fonksiyonunu etkileyerek telomer uzunluğunu değiştirdiğine inanılsada, bu iki SNP'nin değişmiş telomer uzunlukları ile ilişkilendirilmesi net gösterilememiştir[11]. Sebep varyantların ve biyolojik mekanizmaları henüz tam anlaşılması mümkün olmamıştır.

Rs1014971, lokasyon 22q13.1—Rothman ve arkadaşları son zamanlarda 3532 vaka, 5120 kontrolü içeren tarama yapmışlar ve takiben validasyonu için 16 çalışmayı kapsayan 8382 vakayı 48275 kontrolü kapsayan seride, basılmış GWAS'taki popülasyonuda kapsayacak şekilde mesane kanserinde geniş bir GWAS raporlamışlardır[8-10, 12]. Üç yeni bölge mesane kanserinde tanımlanabilmiştir. En anlamlısı 22q13.1'de ki rs1014971 (OR: 0.88; 95% CI: 0.85–0.91; p=8.4x10-12) olarak raporlanmıştır. Bu SNP intergenik bir bölgeye yerleşmiştir ve yaklaşık 25 kb APOBEC3A'a sentromerik, 64 kb CBX6'a telomerik mesafededir. A/G nükleotid değişimi ile G risk geni sıklığı 0.38 olur. Henüz hiçbirinin karsinogenezdeki rolü net gösterilmemiştir, sebep gen ve varyantların tanımlanması için daha çok çalışmalara ihtiyaç vardır.

Rs8102137, CCNE1 yerleşiminde, lokasyon 19q12—Rothman ve arkadaşları 19q12'de rs8102137 ile ikinci önemli sonuca ulaşmışlardır ve bu CCNE1'in genomik bölgesinde haritalanmıştır, OR 1.13 (95% CI: 1.09–1.17; p=1.7x10-11) bulunmuştur[12]. 5' ucunda T/C nükleotid değişimi C risk aleliyle sıklığı 0.33 olur. Siklin E G1-S hücre döngü kontrolünde önemli bir rol oynar ve mesane kanserinin de yer aldığı birçok tümör tipinde güçlendirilmesi veya aşırı ekspresyonu söz konusudur[30]. Bu SNP siklin E'nin ekspresyonunu düzenleyen sebep varyant olmasına rağmen veya güncel varyantların tanımlanmasına halen çalışılmaktadır.

Rs11892031, UGT1A kümesinde, lokasyon 2q37.1—Üçüncü güncel SNP Rothman ve arkadaşlarınca rs11892031 olarak çalışılmıştır (OR: 0.84; 95% CI: 0.79–0.89; p=1.0x10-7)[12]. Bu SNP 2q37.1'de UGT1A gen kümesindeki introna oturur. A/C nükleotid değişimi C risk aleli sıklığı 0.08 olur. UDP-glukronozil transferazlar (UGT), endo- ve kseno-biotiklerin glukronidasyonu ile detoksifikasyonunda önemli rol oynayan faz II metabolizma enzimi ailesinin önemli bir üyeleridir[31]. Önceki gen çalışmalarında birkaç SNP bu ailede kanser riski ile araştırılmış ama hiçbiri valide edilememiştir. Öte yandan, UGT1A1'nin genetik varyasyonları irinotekan toksiditesi ile ilişkili olduğu gösterilmiş ve sonuçlar UGT1A1*28 aleli için FDA tarafınca onaylanmış klinik test olarak kabul edilmiştir. UGT1A izoformlarının azalmış ekspresyonu mesane tümöründe ve kimyasal olarak indüklenmiş fare mesane kanseri çalışmalarında gözlemlenmiştir[32, 33]. rs11892031 intronik SNP olup, en yaygın gösterilmiş SNP'dir ve UGT1A bu bölgede bir sebep genidir. Rs11893021 ile bağlantılı SNP'yi tanımlayacak gelecek çalışmalara ihtiyaç vardır.

Mesane kanserinde genetik yatkınlığın klinik sonuçları

Yüzeyel ve invaziv mesane kanserlerinin gelişimi farklı moleküler yolakları kullanır. p53 mutasyonları yüksek evre ve ileri derece ile ilişkili iken, nadiren Ta tümörlerde gözlenir. Aksine, FGFR3 mutasyonları daha çok Ta tümörlerde (>%70) gösterilmiştir. Bu iki genin mutasyonları karşılıklı birbirini dışlayan bir durumda değildir[34]. Bu iki hastalığın prognoz ve moleküler genetik süreçlerinin ayrı analize edilmesini gerektirir. İntravezikal Bacille Calmette–Guérin (BCG) tedavisi yüksek risk NMIBC hastalarda koruyucudur. NMIBC'da tedavi başarılı olsa da tekrarlama en büyük klinik problemdir. TUR sonrası bu oran yaklaşık %70 iken, TUR'u takiben BCG uygulanması tekrarı %30'a azaltır. BCG'nin progresyon riskini azalttığı da gösterilmiştir. BCG tedavisinin başarı oranı %60–70 civarındadır ve yaklaşık başlangıçta yanıt verenlerin üçte birinde tekrarlama ve ilerleme eğilimi görülür. Son araştırmalar BCG tedavisi alan NMIBC vakalarının tekrarlarında inflamasyon bağlantılı SNP'lerin tanımlanmasına odaklanmıştır. İntravezikal BCG uygulaması güçlü bağışıklık cevabı ve tümör alanında Th1 sitokin ortamını yaratır. İdame BCG tedavisi alan, artmış progresyon riski olan NMIBC hastalarında yapılan çalışmada IL-6 geninde öncü SNP varyant alelinin NMIBC'in tekrarlaması ile ilişkili olduğu ileri sürülmüştür[35]. Prognozu, tedaviye yanıtı ve sağ kalımı her iki hastalık grubunda konvansiyonel yansıtan klinikopatolojik belirteçlerin yanı sıra kliniği yansıtan objektif biyobelirteçlere ihtiyaç vardır. Çeşitli aday gen çalışmalarında SNP değerlendirmeleri inflamasyonu, ksenobiyotik metabolizmasını, DNA onarımını, hücre döngü kontrolünü, apoptozisi, hücre adenozyonunu, anjiogenezi, büyüme faktörlerini ve kök hücre biyolojilerini içeren birden çok yolağı kapsar. Chen ve arkadaşları kök hücre idamesini sağlayan önemli bir yolak olan Sonic hedgehog (Shh) yolağında bir SNP panelini değerlendirmişlerdir[36]. SHH rs1233560 ve GLI2 rs11685068 olarak bildirilen iki ayrı SNP'nin, 419 TUR ile tedavi edilen NMIBC hastasında

tekrarlama olasılığıyla ilişkili olduğu bulunmuştur. MIMBC hastalarında sistemik plantin temelli KT ve/veya preoperatif RT verilen tedavi ile DNA hasarı uyarılmış, DNA tamir genlerindeki SNP'lerin DNA onarım kapasitesini düzenlediği, prognozu ve tedaviye yanıtı etkilediği ileri sürülmüştür[37]. Mesane kanserindeki aday gen çalışmalarının verileri ufak örnek sayılarında olmalarından dolayı sonuçları tartışmalı ve bağımsız validasyonları eksiktir. Geniş kapsamlı, iyi düzenlenmiş, bağımsız kohort çalışmalarına bu sonuçların validasyonu için ihtiyaç vardır. GWAS çalışmalarında tanımlanan güncel kanser yatkınlık bölgeleri ile ilgili yüksek başarı oranlarına rağmen aynı başarı GWAS'ın klinik sonuçları için geçerli değildir. Az sayıda GWAS çalışmasında ilaç yanıtı ve toksiditesi için küçük örneklem gruplarında başarılı sonuçlar bildirilse de, hiçbiri yaygın olarak kanserlerin tedavilerinde yer alamamıştır. Tümör karekterislikleri, tedavi rejimleri ve takip verilerindeki farklılıklar, geniş hasta katılımına duyulan ihtiyaç bunların önemli kısıtlılıklarıdır. Az sayıda GWAS mesane kanseri için raporlanmıştır ve hiçbir SNP tüm genom-anlamlılığına ulaşamamıştır. Sık varyantlar, sağ kalımla ilişkili tümör alt gruplarıyla ve tedavi seçenekleriyle ilişkili olabilir. GWAS çalışmalarında elde edilen verilerin ileride klinik sonuçlarını değiştirebilmesi beklenmektedir. Çoklu, bağımsız, uluslararası, iyi tasarlanmış, homojen, geniş katılımlı GWAS ve validasyon çalışmalarıyla artacak mesane kanseri verileri sayesinde daha sağlıklı sonuçlar alınacaktır. Elektronik tıbbi kayıtlar tedavi verilerinin elde edilmesinde kolaylaştırıcı bir faktördür.

Bugün bildiğimiz şekilde, mesane kanseri poligenik hastalıktır ve çoklu düşük geçiş yatkınlık lokasyonları vardır. En az iki düzüne mesane kanseri yatkınlık SNP'si risk ve sıklıkla ilişkili olarak tanımlanmıştır[12, 38]. Birikmiş veya meta-analize dayalı olarak yapılan geniş ölçekli artan GWAS çalışmaları şüpheli lokasyonların çoğunu aydınlatabilir. Sebep olası genler, PSCA'daki rs2294008 haricinde, SNP olarak raporlanmıştır. İyi haritalamaya ve genomik yeniden dizimlemeyle sebep genlerin ve varyantlarının mesane kanseri gelişim sürecinde tanımlanmasına ihtiyaç vardır. Pratik açıdan tüm tanımlanmış SNP'ler ılımlı bir risk ile en yüksek OR 1.47 GSTM1-genotipi için saptanmış, geri kalanları ise 1.1 ile 1.2 arasında bildirilmiştir (risk artışı %20 altında). Üç adet SNP tanımlayan GWAS'ın birlikteliği basit mesane kanserinin öngörüsünde model olarak risk öngörü yeterliliğini %1'e geliştirmiştir[17]. İlave daha çok SNP öngörü yeterliliğini daha da geliştirmektedir. Gen-gen ve gen-çevre etkileşimleri öngörüsel gücü arttırmada en iyi sonuçlara ulaşmayı sağlayabilir. Bu konudaki değişiklikler ve araştırmalar, geniş örneklem sayısı gibi, çevresel maruziyet verilerinin toplanması ve standartizasyonunu gerektirir, dahası karışık etkileşimleri değerlendirmek için güçlü istatiksel araçların gelişimine ihtiyaç vardır. Öte yandan fenotipik ölçümler, mutajen duyarlılığı, DNA tamir kapasitesi ve telomer uzunluğunun mesane kanseri riski ile ilişkili olduğu bildirilmiştir[39-41]. Fenotipik biyobelirteçler genetik varyantların toplam etkisini ölçerler, ayrıca güçlü genetik kalıtsallık ve kanser riskinin öngörüsünde kuvvetli sonuçlara ferdi SNP'lere nazaran yüksek oranda ulaşabilirler. Artan yüksek çıktılı fenotipik ölçümlerin gelişimiyle mesane kanser risk öngörüsünde biyobelirteçler (örneğin real time PCR- temelinde telomer uzunluk ölçümü) kullanılmıştır. Genetik varyant çalışmalarının geleceği kanser riskini gösteren GWAS'tan çok klinik sonuçların öngörüsünde GWAS çalışmalarına dayanacaktır. Günümüzde çalışmalar istatistiksel analizlerle kişiden kişiye heterojen tedavi varyasyonlarını araştırmaktadır. Çıktılar çapraz kurumlarda ortak yorumlanmalıdır. Biyoörneklerin prospektif klinik denemeler için toplanması (national clinical trial groups) ve bunların klinik deneme örnekleri gelecekteki retrospektif tanımlanmış hastaları kullanan çalışmalarda SNP validasyonları için eşsiz bir kaynak oluşturur. Nihai amaç prognostik veya öngörüsel SNP'ler ve bunların birleştirilerek kapsamlı risk hesaplama modelleri günümüzde uygulanan konak ve klinikopatolojik değişkenler temelli uygulanan modellerin üzerinde öngörülerin geliştirilmesini sağlayacaktır. Genetik belirteçlerin birleştirilmesi epidemiyolojik ve klinikopatolojik değişkenler temelinde risk öngörü modelleri ileride kişisel risk değerlendirilmesinde, kanserin önlenmesi ve tedavisinde büyük ümit vaat edecektir.

KAYNAKLAR

1. *Wu X, Ros MM, Gu J, Kiemeney L. Epidemiology and genetic susceptibility to bladder cancer. BJU Int. 2008; 102 (9 Pt B): 1207–1215.*
2. *Kramer AA, Graham S, Burnett WS, Nasca P. Familial aggregation of bladder cancer stratified by smoking status. Epidemiology. 1991; 2(2): 145–148.*
3. *Lichtenstein P, Holm NV, Verkasalo PK, et al. Environmental and heritable factors in the causation of cancer – analyses of cohorts of twins from Sweden, Denmark, and Finland. N. Engl. J. Med. 2000; 343(2): 78–85.*
4. *Aben KK, Baglietto L, Baffoe-Bonnie A, et al. Segregation analysis of urothelial cell carcinoma. Eur. J. Cancer. 2006; 42(10):1428–1433.*
5. *Garcia-Closas M, Malats N, Silverman D, et al. NAT2 slow acetylation, GSTM1 null genotype, and risk of bladder cancer: results from the Spanish Bladder Cancer Study and meta-analyses. Lancet. 2005; 366(9486): 649–659.*
6. *Gu J, Liang D, Wang Y, Lu C, Wu X. Effects of N-acetyl transferase 1 and 2 polymorphisms on bladder cancer risk in Caucasians. Mutat. Res. 2005; 581(1–2): 97–104.*
7. *Stern MC, Lin J, Figueroa JD, et al. Polymorphisms in DNA repair genes, smoking, and bladder cancer risk: findings from the international consortium of bladder cancer. Cancer Res. 2009; 69(17):6857–6864.*
8. *Kiemeney LA, Thorlacius S, Sulem P, et al. Sequence variant on 8q24 confers susceptibility to urinary bladder cancer. Nat. Genet. 2008; 40(11):1307–1312.*
9. *Wu X, Ye Y, Kiemeney LA, et al. Genetic variation in the prostate stem cell antigen gene PSCA confers susceptibility to urinary bladder cancer. Nat. Genet. 2009; 41(9): 991–995.*
10. *Kiemeney LA, Sulem P, Besenbacher S, et al. A sequence variant at 4p16.3 confers susceptibility to urinary bladder cancer. Nat. Genet. 2010; 42(5): 415–419.*
11. *Rafnar T, Sulem P, Stacey SN, et al. Sequence variants at the TERT–CLPTM1L locus associate with many cancer types. Nat. Genet. 2009; 41(2):221–227.*
12. *Rothman N, Garcia-Closas M, Chatterjee N, et al. A multi-stage genome-wide association study of bladder cancer identifies multiple susceptibility loci. Nat. Genet. 2010; 42(11):978–984.*
13. *Narter KF, Ergen A, Agaçhan B, Görmüs U, Timirci O, Isbir T. Bladder cancer and polymorphisms of DNA repair genes (XRCC1, XRCC3, XPD, XPG, APE1, hOGG1). Anticancer Res. 2009 Apr;29(4):1389-93.*
14. *Hein DW. Molecular genetics and function of NAT1 and NAT2: role in aromatic amine metabolism and carcinogenesis. Mutat. Res. 2002; 506–507: 65–77.*
15. *Dong LM, Potter JD, White E, Ulrich CM, Cardon LR, Peters U. Genetic susceptibility to cancer: the role of polymorphisms in candidate genes. JAMA. 2008; 299(20):2423–2436.*
16. *Hindorff, LA.; Junkins, HA.; Hall, PN.; Mehta, JP.; Manolio, TA. A catalog of published genome-wide association studies. www.genome.gov/gwastudies.*
17. *Wu X, Hildebrandt MA, Chang DW. Genome-wide association studies of bladder cancer risk: a field synopsis of progress and potential applications. Cancer Metastasis Rev. 2009; 28(3–4):269–280.*
18. *Cortessis VK, Yuan JM, Van Den Berg D, et al. Risk of urinary bladder cancer is associated with 8q24 variant rs9642880 [T] in multiple racial/ethnic groups: results from the Los Angeles– Shanghai case–control study. Cancer Epidemiol. Biomarkers Prev. 2010; 19(12):3150–3156.*
19. *Wang M, Zhang W, Yuan L, Fu G, Wei Q, Zhang Z. Common genetic variants on 8q24 contribute to susceptibility to bladder cancer in a Chinese population. Carcinogenesis. 2009; 30(6):991–996.*
20. *Sotelo J, Esposito D, Duhagon MA, et al. Long-range enhancers on 8q24 regulate c-Myc. Proc. Natl Acad. Sci. USA. 2010; 107(7):3001–3005.*
21. *Stern MC, Van Den Berg D, Yuan JM, et al. Sequence variant on 3q28 and urinary bladder cancer risk: findings from the Los Angeles–Shanghai bladder case–control study. Cancer Epidemiol. Biomarkers Prev. 2009; 18(11):3057–3061.*
22. *Comperat E, Bieche I, Dargere D, et al. p63 gene expression study and early bladder carcinogenesis. Urology. 2007; 70(3):459–462.*
23. *Urist MJ, Di Como CJ, Lu ML, et al. Loss of p63 expression is associated with tumor progression in bladder cancer. Am. J. Pathol. 2002; 161(4):1199–1206.*

24. *Zigeuner R, Tsybrovskyy O, Ratschek M, Rehak P, Lipsky K, Langner C. Prognostic impact of p63 and p53 expression in upper urinary tract transitional cell carcinoma. Urology. 2004; 63(6): 1079–1083.*

25. *Wang S, Tang J, Wang M, Yuan L, Zhang Z. Genetic variation in PSCA and bladder cancer susceptibility in a Chinese population. Carcinogenesis. 2010; 31(4):621–624.*

26. *Amara N, Palapattu GS, Schrage M, et al. Prostate stem cell antigen is overexpressed in human transitional cell carcinoma. Cancer Res. 2001; 61(12):4660–4665.*

27. *Elsamman E, Fukumori T, Kasai T, et al. Prostate stem cell antigen predicts tumour recurrence in superficial transitional cell carcinoma of the urinary bladder. BJU Int. 2006; 97(6):1202–1207.*

28. *Pandith AA, Shah ZA, Siddiqi MA. Oncogenic role of fibroblast growth factor receptor 3 in tumorigenesis of urinary bladder cancer. Urol Oncol. 2013 May;31(4): 398-406.*

29. *Baird DM. Variation at the TERT locus and predisposition for cancer. Expert Rev. Mol. Med. 2010; 12:e16.*

30. *Schraml P, Bucher C, Bissig H, et al. Cyclin E overexpression and amplification in human tumours. J. Pathol. 2003; 200(3):375–382.*

31. *Mackenzie PI, Owens IS, Burchell B, et al. The UDP glycosyltransferase gene superfamily: recommended nomenclature update based on evolutionary divergence. Pharmacogenetics. 1997; 7(4):255–269.*

32. *Giuliani L, Gazzaniga P, Caporuscio F, Ciotti M, Frati L, Agliano AM. Can down-regulation of UDP-glucuronosyltransferases in the urinary bladder tissue impact the risk of chemical carcinogenesis? Int. J. Cancer. 2001; 91(1):141–143.*

33. *Iida K, Mimura J, Itoh K, et al. Suppression of AhR signaling pathway is associated with the down-regulation of UDP-glucuronosyltransferases during BBN-induced urinary bladder carcinogenesis in mice. J. Biochem. 2010; 147(3):353–360.*

34. *Bakkar AA, Wallerand H, Radvanyi F, et al. FGFR3 and TP53 gene mutations define two distinct pathways in urothelial cell carcinoma of the bladder. Cancer Res. 2003; 63(23):8108–8112.*

35. *Leibovici D, Grossman HB, Dinney CP, et al. Polymorphisms in inflammation genes and bladder cancer: from initiation to recurrence, progression, and survival. J. Clin. Oncol. 2005; 23(24):5746–5756.*

36. *Chen M, Hildebrandt MA, Clague J, et al. Genetic variations in the sonic hedgehog pathway affect clinical outcomes in non-muscle-invasive bladder cancer. Cancer Prev. Res. 2010; 3(10): 1235–1245.*

37. *Sakano S, Wada T, Matsumoto H, et al. Single nucleotide polymorphisms in DNA repair genes might be prognostic factors in muscle-invasive bladder cancer patients treated with chemoradiotherapy. Br. J. Cancer. 2006; 95(5):561–570.*

38. *Park JH, Wacholder S, Gail MH, et al. Estimation of effect size distribution from genome-wide association studies and implications for future discoveries. Nat. Genet. 2010; 42(7):570–575.*

39. *Wu X, Lin J, Grossman HB, et al. Projecting individualized probabilities of developing bladder cancer in white individuals. J. Clin. Oncol. 2007; 25(31):4974–4981.*

40. *Lin J, Kadlubar FF, Spitz MR, Zhao H, Wu X. A modified host cell reactivation assay to measure DNA repair capacity for removing 4-aminobiphenyl adducts: a pilot study of bladder cancer. Cancer Epidemiol. Biomarkers Prev. 2005; 14(7):1832–1836.*

41. *McGrath M, Wong JY, Michaud D, Hunter DJ, De Vivo I. Telomere length, cigarette smoking, and bladder cancer risk in men and women. Cancer Epidemiol. Biomarkers Prev. 2007; 16(4):815–819.*

KANSER GÜNDEMİ DERGİSİ Volume 4/4, Ekim 2016
MESANE VE ÜST ÜRİNER SİSTEM KANSERLERİ

MESANE KANSERİ EPİDEMİYOLOJİSİ VE RİSK FAKTÖRLERİ

Dr. Ali Tekin[1], Dr. Alpaslan Yüksel[1]
(1) Düzce Üniversitesi Tıp Fakültesi, Üroloji Anabilim Dalı

GİRİŞ

Mesane kanseri, üriner sistem içerisinde en sık karşılaşılan kanserlerden biri olup gelişmiş ülkelerde daha sık görülmektedir. Batı dünyasında erkeklerde dördüncü kadınlarda dokuzuncu sıklıkta görülen bir kanserdir[1]. Ülkemizde de Kanser İzleme ve Denetim Merkezi'nin (KİDEM) İzmir ilinde yaptığı çalışma sonucunda elde ettiği Türkiye'ye ait ilk nüfus tabanlı verilere göre mesane kanseri erkeklerde en sık görülen ürolojik kanser olmasının yanında tüm kanserler içinde de en yaygın görülen kanserlerden biridir[2]. Mesane kanserinin bilinen risk faktörleri içerisinde sigara, mesleki ve çevresel faktörler önemli rol oynamaktadır. Mesane kanseri epidemiyolojik özellikleri iyi tanımlanmış, yapılan çalışmalar sonucunda potansiyel risk faktörleri ve kanser gelişimi açısından iyi aydınlatılmış kanserlerden biridir. Bu derlemede mesane kanserinin epidemiyolojisi ve risk faktörleri güncel literatür eşliğinde ele alınacaktır.

EPİDEMİYOLOJİ VE DEMOGRAFİK ÖZELLİKLER

Mesane kanseri insidansı, coğrafi bölgeler arasında büyük farklılık gösterebilmektedir. Örneğin Asya ülkelerinde en düşük, Batı Avrupa ve Kuzey Amerika'da ise en yüksektir. Sigara, endüstriyel ve diğer çevresel risk faktörlerine maruziyet bu farkı yaratmaktadır. Mesane kanseri insidansının yüksek olduğu bazı bölgelerde mesane kanseri gelişimi bazı spesifik hastalıklar veya toksinlere maruz kalma ile ilişkili olabilir[3]. Her şeye rağmen bölgeler ve toplumlar arasındaki bu çarpıcı farklılıkları sadece dış faktörlerle açıklamak tam olarak mümkün değildir. Çünkü dünyanın değişik coğrafi bölgelerinde yaşayan ve benzer sigara içme özelliklerine sahip topluluklarında mesane kanseri görülme sıklığının büyük farklılıklar gösterdiği iyi bilinmektedir. Amerika Birleşik Devletleri'nde (ABD) benzer çevresel koşullar ve yaşam tarzlarını paylaşan topluluklarda bile ırksal kökene bağlı olarak mesane kanseri insidansı farklılık gösterebilmektedir. Her yıl ABD'de 74 000, tüm dünyada ise 430 000 hastaya mesane kanseri tanısı konulmaktadır. Bu durum mesane kanserinin en sık görülen kanserler içerisinde erkeklerde 4. sırada, kadınlarda ise 11. sırada yer almasına neden olmaktadır[4]. Genel olarak mesane kanseri erkekte kadına göre 3-4 kat daha sık görülür. Mesane kanseri ABD'de erkeklerde tüm kanserlerin %6'sını, kadınlarda ise %2'sini oluşturur[4].Yaşam boyu mesane kanseri gelişme olasılığı ABD'li bir erkek için 1/26, kadın için 1/90 olarak hesaplanmıştır[4]. KİDEM verilerine göre Türkiye'de mesane kanseri insidans hızı erkeklerde yüz binde 13, kadınlarda ise yüz binde 1-2 olarak hesaplanmıştır[2]. Mesane kanserindeki cinsiyete dayalı insidans farkının nedeni tam olarak ortaya konulamasa da, kadınlarda tütün kullanımı ve mesleki maruziyetin daha az olmasının bu bariz farklılıkta rolü olduğu düşünülmektedir[5].

Mesane kanseri aslında bir yaşlılık hastalığıdır. ABD'de ortanca tanı koyulma yaşı 72 civarındadır. Yeni tanı koyulan hastaların yaklaşık %90'ı 60 yaş ve üstündedir. Mesane kanseri 40 yaşından önce nadirdir. Ancak mesane kanserinin genel olarak görülme sıklığı giderek artmaktadır. Son 50 yılda mesane kanseri insidansı %50 civarında artmıştır.

ETİYOLOJİ VE RİSK FAKTÖRLERİNE GENEL BİR BAKIŞ

Ailesel mesane kanseri rapor edilmiş olmakla birlikte mesane kanserlerinin büyük çoğunluğunda çevresel faktörler önemli rol oynamaktadır. Yakın zaman öncesine

kadar sigaranın erkeklerdeki mesane kanserlerinin % 50-60'ından, kadınlarda ise %20-30'undan sorumlu iken bugün ise batı ülkelerinde sigaranın mesane kanserindeki etkisi eşit olup %50'dir[6]. Mesane kanserlerinin yaklaşık %20'si mesleki kanserojenlere maruz kalma sonucu oluşmaktadır. Bunun yanında, mesane kanseri riski ile ilişkisi kanıtlanmış veya tartışmalı olan birçok başka risk faktörü vardır.

SİGARA

Mesane kanseri ve sigara içimi arasındaki epidemiyolojik ilişki yaklaşık 50 yıldır bilinmektedir[7]. Sigara mesane kanseri riskini ortalama 2-3 kat arttırır. Ancak, sigara içiciliğinin süresi ve yoğunluğuna göre risk çok daha fazla olabilir. Yirmi yıldır sigara içen birinde mesane kanseri riski yaklaşık 2 kat, 40 yıl sonunda ise 5 kat artar. Kanser riski günlük sigara tüketimi ile yakından ilişkilidir. Günde 15-20 adet sigara içmek mesane kanseri riskini 4,5 kat arttırır[7].

Sigaraya başlama yaşının mesane kanseri riski üzerine etkisi tartışmalıdır. Sigarayı bıraktıktan sonra göreceli kanser riski zamanla azalır. Başlangıçta ani ve hızlı bir düşüş olur; 1-4 yıl sonra mesane kanseri riski %30 azalır. Ancak, risk hiçbir zaman hiç sigara içmeyenler düzeyine gerilemez. Sigarayı bıraktıktan 25 yıl sonra bile mesane kanseri riski hiç sigara içmeyene göre hala yüksek kalır.

Sigara kimyasal karsinojenler ve reaktif oksijen türevlerinden zengindir. Polisiklik aromatik hidrokarbonlar (PAH), aromatik aminler (arilaminler) N-nitrozo bileşikleri ve ansature aldehitler sigarada bulunan potansiyel karsinojenler olarak kabul edilmektedir[8]. Pasif içicilik de bir risk faktörü olmasına karşın, ortamda bulunan sigara dumanına maruz kalmanın mesane kanseri riskini arttırıcı etkisi aktif sigara içiciliğine göre daha azdır. Bu durum maruz kalınan kanserojen madde dozunun daha düşük olması ile ilişkilidir.

Sigara dumanının daha derin inhalasyonu mesane kanseri riskini arttırır. Filtre uçlu sigara içmenin tütündeki kanserojenlerden koruyuculuk özelliği varsa bile bu çok azdır[9].

İlginç olarak, bazı çalışmalarda mesane kanserinin tütün ile ilişkisi neredeyse sadece sigarayla sınırlı gibi görünmektedir. Uluslararası bir çalışmada Morrison ve arkadaşları puro ve pipo kullanımının mesane kanseri riskini çok az değiştirdiğini rapor etmişlerdir[9].

İçilen tütünün cinsi de mesane kanseri riskini etkilemektedir. Siyah tütün daha yüksek oranda N-nitrozamin ve 2 naftilamin içerdiğinden açık renk tütüne göre %40 daha fazla kanserojen etkiye sahiptir[10].

Sigaranın mesane kanseri yapıcı etkisi cinsiyetten bağımsızdır. Kadınlar, sigara kaynaklı kanser riskine en az erkekler kadar duyarlıdır. Erkeklerle benzer sigara içme alışkanlığına sahip kadınların kanında daha yüksek konsantrasyonda 3- ve 4-aminobifenil-hemoglobin kompleksleri saptanması epidemiyolojik verileri destekler niteliktedir[10].

Mesane kanserinin en ilginç epidemiyolojik özelliklerinden biri de sigaranın kanser yapıcı etkilerine duyarlılığın değişken olmasıdır. Örneğin Hawaii yerlileri ve Yeni Zelanda Mauri topluluğunda olduğu gibi, dünyada bazı toplumlarda yoğun sigara içiciliği ve buna eşlik eden yüksek akciğer kanseri insidansına rağmen mesane kanseri insidansı oldukça düşüktür. Sigaranın mesane kanserini indükleyici etkisine farklı toplumsal ve bireysel duyarlılığın nedeni çok iyi bilinmemekle birlikte kanserojenlerin eliminasyonunda bireysel metabolik farklılıkların önemli rol oynadığı düşünülmektedir.

MESLEKİ VE ÇEVRESELKARSİNOJENLER

Mesane tümörü oluşumunda mesleki kanserojen maruziyeti sigaradan sonraki en sık ikinci risk faktörüdür. Buna neden olan aromatik aminlerdir. Kanserojen etkili kimyasallara maruz kalma ve mesane kanseri gelişimi arasında neden-sonuç ilişkisi ilk kez 19. yüzyıl sonlarına doğru sentetik boya sanayi çalışanlarında saptanmıştır. Yirminci yüzyılın ilk yarısında boya endüstrisinde yaygın olarak kullanılan aromatik aminlerden biri olan 2-naftilamin ile deneysel kanser oluşturulması etiyolojik ilişkiyi desteklemiştir. Yapılan çalışmalarda 1950 yıllarının başında da mesleki maruziyet ile kanser gelişimi arasındaki ilişkiye ait sağlam epidemiyolojik kanıtlar elde edilmiştir. Benzidin ve 4-aminobifenile maruz kalan işçilerde mesane kanseri 30 kat daha fazla saptanmıştır[11].

Aluminyum, boya, petrol, lastik ve tekstil endüstrilerinde kullanılmakta olan 4-aminobifenil, 2-naftilamin, benzidin, 2-kloro-anilin ve ortotolidin insanlar için kanserojen özellik taşımaktadır. Mesane tümörlerinin yaklaşık %20'sinin endüstriyel kimyasal kanserojenlere maruz kalma sonucu geliştiği tahmin edilmektedir.

Kamyon, otobüs ve taksi şoförlerinde mesane kanseri riskinde ılımlı ama anlamlı bir artış olduğu bununda egzoz dumanında bulunan kanserojenlere uzun süreli maruz kalmaktan meydana gelmiş olabileceği belirtilmiştir[12].

Saç boyaları tüm dünyada özellikle kadınlar tarafından yaygın kullanılıyor olması ve içerdikleri bazı aromatik aminlerin mutajenik ve karsinojenik özelliklerinin belirlenmesi nedeniyle toplum sağlığı açısından kaygı

uyandırmıştır. Bunu destekler şekilde, düzenli olarak kalıcı saç boyası kullanan kadınlarda mesane kanseri göreceli riskinin artmış olduğu, özellikle yavaş asetilleyici bireylerde risk artışının daha da çarpıcı olduğu rapor edilmiştir[13].

DİĞER RİSK FAKTÖRLERİ

ŞİSTOSOMİAZİS: Kronik şistosomiazis mesanede hiperplazi, metaplazi, displazi ve klinik kanser gelişimi ile ilişkilidir[14]. Şistosomiazis ve mesane kanseri ilişkisi uzun zamandır bilinmektedir. Şistosomiazisin endemik olduğu bölgelerde mesane kanseri en sık görülen solid kanserdir[14]. Şistosomiazis ile ilişkili mesane kanserinde baskın histolojik tip skuamöz hücreli karsinomdur. Şistosomiazis ile ilişkili karsinogenezin ayrıntıları iyi bilinmemekle birlikte kronik inflamasyonun indüklediği hatalı genetik değişimlerden kaynaklandığı düşünülmektedir. Bunun yanında, nitratlar, N-nitroso bileşikleri, triptofan metabolitleri ve potansiyel kanserojen bazı ara metabolitlerin yüksek idrar konsantrasyonu ve konjuge karsinojenlerin reaktivasyonu da rol oynayabilir[15]. Şistosomiazis ile ilişkili mesane kanserleri sıklıkla p53 ve siklin-bağımlı kinaz inhibitör 2 tümör baskılayıcı gen mutasyonları ile ilişkilidir[16].

İLAÇLAR

Siklofosfamid ve ifosfamid: Neoplastik ve romatolojik hastalıkların tedavisinde kullanılan ilaçlardır. Belirgin bir doz-cevap eğrisi biçiminde mesane kanseri riskinde artma yaratır. Siklofosfamid ile ilişkili mesane kanseri gelişiminde inkübasyon süresi genellikle 10 yıldan kısadır[17]. Siklofosfamid ile uyarılan kanser gelişiminin bu ajanın immunosupresif etkisinden mi yoksa kanserojenik özelliğinden mi kaynaklandığı henüz netleştirilememiştir. Ancak her iki mekanizmanın da katkıda bulunması olasıdır. Siklofosfamid yıkım ürünlerinden akrolein ve fosfamid mustard, DNA'ya bağlanmaktadır. Akrolein, siklofosfamidin akut mesane toksisitesinden sorumludur ve kanser gelişiminde de asıl rolü oynadığı düşünülmektedir[17].

Fenasetin: Analjezik olarak eskiden kullanılan bir ilaçtır. Fazla kullanımı mesane kanseri oluşumu riskini 2-6 kat arttırmaktadır ancak interstisyel nefropatiye neden olduğundan kullanımı yasaklanmıştır. Asetaminofen bir fenasetin metaboliti olmasına rağmen mesane kanser oluşumunu arttırıcı bir etkisi bulunmamaktadır[18].

Fenobarbital ve fenitoin: Uzun dönem kullanılmaları sigaradaki kanserojenleri deaktive ederek mesane kanseri oluşum riskini %40'a kadar azaltmaktadır[18].

Pioglitazone tip 2 diabet tedavisinde kullanılan bir ilaçtır ve mesane kanseri riskini arttırır.

İYONİZE RADYASYON: Medikal nedenlerle ya da nükleer patlama ve kazalar gibi nedenlerle iyonize radyasyona maruz kalan kişilerde artmış mesane kanseri riski söz konusudur. İyonize radyasyon, DNA sarmalı üzerindeki direk etkisiyle ya da serbest oksijen radikalleri üzerinden mesane kanseri gelişimine neden olur.

Radyoterapi, mesane kanseri açısından bir risk faktörüdür. Over kanserli olgularda gerçekleştirilen bir olgu-kontrol çalışması, radyoterapi uygulanan hastalarda cerrahiye göre mesane kanseri riskinin daha fazla olduğunu ortaya koymuştur[19]. Prostat kanserli hastalarda da radyoterapi sonrası uzun dönemde mesane kanseri gelişme riski istatistiksel olarak anlamlı şekilde artış göstermektedir. Beş yıl sonunda, radyoterapi alanlarda mesane kanseri riski cerrahiye göre yaklaşık %50 daha yüksektir[20].

KRONİK SİSTİT: Kronik üriner sistem enfeksiyonu mesane kanseri riskini arttırır. Kronik enfeksiyon zemininde daha çok invaziv squamoz karsinom gelişmektedir. Enfekte idrarda oluşan nitrozaminler kolayca nitrik oksit radikallerine dönüşerek oksidatif DNA hasarına yol açarlar. Ayrıca, lokal inflamasyon unsurları, anjiojenik büyüme faktörlerini, sitokinleri ve proteazları aktive edip tümör progresyonunu kolaylaştırabilir[21].

BESLENME ALIŞKANLIKLARI: Birçok kanser türünde olduğu gibi mesane kanserinde de yeterli meyve-sebze tüketiminin mesane kanseri riskini azalttığı, bunun tersine kırmızı et başta olmak üzere aşırı hayvansal gıda tüketiminin de mesane kanseri riskini arttırmaktadır. Bununla birlikte, yakın zaman önce tamamlanan ve 500,000 kişi üzerinde yapılan bir çalışmada 9 yıllık takip sonrası meyve sebze tüketimiyle mesane kanseri arasında ciddi bir ilişki gösterilememiştir[22].

Diyetle alınan bazı vitamin ve antioksidanlarla sigaranın kanserojen etkisini azaltmak veya yok etmek ilginç bir hipotez olmakla birlikte, bu sorunun cevabı henüz tam olarak bilinmemektedir. Özellikle diyetle yüksek miktarda karotenoidler ve vitamin C tüketiminin sigara içenlerde 3 ve 4-aminobifenil-hemoglobin kompleksi düzeylerini azalttığı ve mesane kanseri riskini azalttığı bilinmektedir. Diyetle mesane kanseri riskini modifiye etme fikri cazip görünmekle birlikte, elde henüz yeterli veri yoktur.

ALKOL: Alkollü içeceklerin mesane kanseri riskini arttırıcı etkisi tartışmalıdır. Bu konuda yapılmış epidemiyolojik çalışmalardan birinde alkol tüketiminin mesane kanseri riskinde küçük ama inandırıcı bir risk artışına neden olduğu rapor edilmiştir[23]. Alkole atfedilen

karsinogenez mekanizması hepatik detoksifikasyonu olumsuz etkilemesi, protein sentezini azaltması, dolayısıyla hücre tamirinde aksamaya neden olması, hücre membran geçirgenliğini arttırarak kanserojen aktiviteyi kolaylaştırmasıdır. Oldukça uzun izlem süreli geniş bir kohort çalışmasında ise alkol tüketiminin mesane kanseri riskini arttırmadığı bildirilmiştir[24].

KAHVE: Kahve tüketiminin mesane kanserine yol açıp açmadığı 30 yıla yakın süredir araştırılan ancak hala çözülememiş bir konudur. Kahve tüketimini sigara etkisinden ayıklamak zor olduğu için epidemiyolojik veriler çelişkilidir. Güncel veriler, kabul edilebilir miktarda kahve içmenin mesane kanseri riskini arttırmadığını, aşırı kahve tüketiminin (günlük 10 fincanın üzerinde) hafif bir risk artımına neden olduğu belirtilmiştir[25].

YAPAY TATLANDIRICILAR: Özellikle sakarin ve siklamat aşırı yüksek dozlarda hayvanlarda mesane kanseri oluşturmaları nedeniyle potansiyel karsinojen olarak suçlanmıştır[26]. Ancak, insanlarda kanserojen etkileri açısından inandırıcı veriler elde edilememiştir.

ARSENİK: Arseniğe maruz kalma durumu genellikle içme suyu veya inhalasyonla gerçekleşir. Arsenik içeriği yüksek içme suyu deride ve birçok iç organda, bu arada mesanede kanser oluşturabilir[27]. Arsenik ve mesane kanseri ilişkisini destekleyen birçok epidemiyolojik çalışma mevcuttur. Tayvan'ın bazı bölgelerinde arsenikle kontamine içme suyunun mesane kanseri riskini 10 kata kadar arttırdığı gösterilmiştir[27]. Arseniğin mesane kanseri oluşturma mekanizması tam olarak ortaya çıkarılamasa da, kromozomal değişiklikler ve DNA tamir mekanizmalarında aksamaya neden olduğu bilinmektedir. Maruz kalınan arsenik dozu ile kromozom değişikliği sayısı, kanser derecesi ve evresi arasında doğrudan ilişki vardır[28]. Dahası, üzerinde p53 tümör supresör geninin yer aldığı 17p delesyonu, arseniğe maruz kalma ile ilişkili olduğu belirtilmiştir[28].

İÇME SUYU ve TOPLAM SIVI TÜKETİMİ: İçilen suyun kalitesi ve günlük tüketilen miktarının mesane kanseri gelişimini nasıl etkilediği tartışmalıdır. Klorlama sonrası oluşan kimyasal yan ürünler ve içme suyunda bulunan arsenik artmış mesane kanseri riski ile ilişkilidir. Toplam sıvı tüketiminin artması özellikle potansiyel karsinojenlerin konsantrasyonunu azaltabileceği iddia edilmiştir. Günlük içilen su miktarının artırılmasının mesane kanseri riskini yarı yarıya azaltabileceğini gösteren çalışmalar yanında[29], toplam sıvı alımının mesane kanseri gelişiminde etkisi olmadığı sonucuna varan metaanaliz değerlendirmeleri de vardır[30].

SONUÇ

Mesane kanseri erkeklerde kadınlara göre 2-3 kat daha sık görülen, coğrafi bölgeler arasında önemli epidemiyolojik farklılıklar gözlenen bir kanserdir ve bilinen en önemli etiyolojik nedeni sigaradır. Çevresel faktörler yanında birtakım genetik ve metabolik farklılıkların da bireyin kansere yatkınlığında önemli olabileceği anlaşılmıştır. Halen devam eden ve yeni yapılacak araştırmalar mesane kanseri etiyolojisinin daha iyi aydınlatılmasını sağlayacaktır.

KAYNAKLAR

1. *Ferlay J, Shin HR, Bray Fet al. Cancer incidence and mortality worldwide. IARC CancerBase No.10. 2012.*
2. *Zorlu F, Eser SY, Fidaner C. İzmir ilinde ürogenital kanserlerin insidans hızları (1995-96).Üroonkoloji Bülteni.2004;1:2-9.*
3. *Chiou HY, Chiou ST, Hsu HY et al. Incidence of transitional cell carcinoma and arsenic in drinking water: a follow-up study of 8102 residents in an arseniasis-endemic area in northeastern Taiwan. Am J Epidemiol. 2001;153:411-418.*
4. *The American Cancer Society. Bladder cancer key statistics for bladder cancer 2015*
5. *Castelao JE, Yuan JM, Skipper PL et al. Gender- and smoking-related bladder cancer risk. J Natl Cancer Inst.2001;93:538-545.*
6. *Freedman ND, Silverman DT, Hollenbeck ARet al. Association between smoking and risk of bladder cancer among men and women. JAMA. 2011; 306:737-45.*
7. *Lilienfeld AM, Levin ML, Moore GE. The association of smoking with cancer of the urinary bladder in humans. AMA Arch Intern Med.1956;98:129-135.*
8. *Hoffmann D, Masuda Y, Wynder EL. Alpha-naphtylamine and betanaphtylamine in cigarette smoke. Nature.1969;221:255-256.*
9. *Morrison AS, Buring JE, Verhoek WG et al. An international study of smoking and bladder cancer. J Urol.1984;131:650-654.*
10. *Freedman ND, Silverman DT, Hollenbeck AR et al. Association between smoking and risk of bladder cancer among men and women. JAMA 2011; 306:737-45.*

11. *Hueper WC, Wiley FH, Wolfe HD. Experimental production of bladder tumor in dogs by administration of beta-naphtylamine. J Ind Hyg Toxicol.1938;20:46-84.*

12. *Boffetta P, Silverman DT. A meta-analysis of bladder cancer and diesel exhaust exposure. Epidemiology 2001;12:125-130.*

13. *Gago-Dominguez M, Chan KK, Ross RK et al. Permanent hair dyes and bladder-cancer risk. Int J Cancer.2001;94:905-906.*

14. *Bedwani R, Renganathan E, El Kwhsky F. Schistosomiasis and the risk of bladder cancer in Alexandria, Egypt. Br J Cancer.1998;77:1186-1189.*

15. *Abdel Mohsen MA, Hassan AA, El-Sewedy SM et al. Biomonitoring of n-nitroso compounds, nitrite and nitrae in the urine of Egyptian bladder cancer patients with or without Schistosoma haematobium infection. Int J Cancer. 1999;82:789-794.*

16. *Ross AGP, Bartley PB, Sleigh AC. Schistosomiasis. N Engl J Med.2002;346:1212-1220.*

17. *O'Keane JC. Carcinoma of the urinary bladder after treatment with cyclophosphamide. N Engl J Med.1988;319:871.*

18. *Silverman DT, Devasa SS, Moore LE, Rothman N. Bladder cancer. In:Schottenfeld D, Fraumeni J, editors. Cancer epidemiology and prevention. 3rd ed. New York: Oxford University Press;2006.p.1101-27.*

19. *Kaldor JM, Dy NE, Kittelmann B et al. Bladder tumours following chemotherapy and radiotherapy for ovarian cancer: a case-control study. Int J Cancer.1995;63:1-6.*

20. *Brenner DJ, Curtis RE, Hall EJ, Ron E. Second malignancies in prostate carcinoma patients after radiotherapy compared with surgery. Cancer. 2000;88:398-406.*

21. *Schoppmann SF, Birner P, Stockl J et al. Tumor-associated macrophages Express lymphatic endothelial growth factors anda re related to peritumoral lymphangiogenesis. Am J Pathol.2002;161:947-956*

22. *Büchner FL, Bueno-de-Masquita HB, Ros MM, et al. Variety in vagetable and fruit consumption and risk of bladder cancer in the European Prospective Investigation into Cancer and Nutrition. Int J Cancer 2011;128:2971-9.*

23. *Zeegers MP, Volovics A, Dorant E et al. Alcohol consumption and bladder cancer risk: results from The Netherlands Cohort Study. Am J Epidemiol.2001;153:38-41.*

24. *Djousse L, Schatzkin A, Chibnik LB et al. Alcohol consumption and the risk of bladder cancer in the Framingham Hearth Study. J Natl Cancer Inst.2004;96:1397-1400.*

25. *Sala M, Cordier S, Chang-Claude J et al. Coffee consumptionand bladder cancer in nonsmokers: a pooled analysis of case-control studies in European countries. Cancer Causes Control.2000;11:925-931.*

26. *Sontag JM. Experimental identification of genitourinary carcinogens. Urol Clin North Am.1980; 7:803-814.*

27. *Chiang HS, Guo HR, Hong CL et al. The incidence of bladder cancer in the black foot disease endemic area in Taiwan. Br J Urol.1993;71:274-278.*

28. *Bates MN, Rey OA, Biggs ML et al. Case-control study of bladder cancer and exposure to arsenic in Argentina. Am J Epidemiol.2004;159:381-389.*

29. *Morris RD, Audet AM, Angelillo IF et al. Chlorination, chlorination by-products, and cancer: a meta-analysis. Am J Public Health.1992;82:955-963.*

30. *Michaud DS, Rogevinas M, Cantor KP, et al. Total fluid and water consuption and the joint effect of exposure to disinfection by-products on risk of bladder cancer. Environ Health Perspect 2007;115:1569-72.*

KANSER GÜNDEMİ DERGİSİ Volume 4/4, Ekim 2016
MESANE VE ÜST ÜRİNER SİSTEM KANSERLERİ

MESANE KANSERLERİNDE TANI VE EVRELENDİRME

Dr. Bora Özveren
Acıbadem Üniversitesi Tıp Fakültesi, Üroloji Anabilim Dalı

Giriş

Mesane kanseri tanı ve tedavisinde gecikme olması hastalığın seyrini olumsuz etkiler. Kasa invaze olmuş mesane kanseri tanısı konduğunda, radikal sistektomiye kadar geçen sürenin üç ayı aşması durumunda daha yüksek patolojik evre ve düşük sağkalım ile karşılaşılacağını gösteren çalışmalar vardır[1–3]. Tedavideki gecikmeler yüksek riskli "yüzeyel" mesane kanseri olan hastalarda bile prognozu olumsuz etkileyebilir[4]. Bilindiği kadarıyla semptom başlangıcından itibaren geçen süre ile hastalık sonucu arasındaki ilişkiyi karşılaştıran bir çalışma yoktur, ancak yukarıda sözü edilen verilerden çıkarım yapılabilir. Mesane kanseri belirtilerinin hastalar ve hekimler tarafından erkenden farkedilerek üroloji uzmanına başvurulması ile gerekli değerlendirilmenin yapılması başarılı bir tedavi sonucu için son derece önemlidir.

Tarama

Mesane kanserine yönelik tarama yapılmasının yararını gösteren yeterli bilimsel kanıt mevcut değildir. Bu tür çalışmalardan sonuç alınana dek mesane kanseri için tarama uygulamalarının gerçek avantajları bilinemeyecektir. Mesane kanseri için ideal olan, taramalarda hastaların erken evrede yakalanması ve aynı zamanda kasa-invazif hastalığa ilerleyebilecek tümörlerin saptanmasıdır. Toplumda prevalans oranının düşüklüğü hesaba katıldığında mesane kanseri tarama programlarından beklenen yararların, maliyet ve risklerine kıyasla ciddi bir üstünlüğü olmayacağı görünmektedir. Ancak hastalık prevalansının arttığı yüksek-riskli topluluklarda tarama uygulamaları değerli olabilir[5]. Mesane kanserli hastaların çoğunluğunda belli bir düzeyde idrarda kanama görüldüğü için, bu bulgunun tarama için seçilmesi mantıklıdır. Geniş ölçekli 2 çalışmada elde edilen sonuçlar çelişkilidir. Tek seferlik "dipstick" idrar incelemesi yapılan 20571 hastada, mikrohematüri bulunan ve bulunmayanlar arasında ürolojik kanser saptanma oranında farklılık görülmemiştir[6]. Bir diğer çalışmada ise 2356 erkekte uygulanan mükerrer taramalar sonucunda 17 hastada mesane kanseri saptanırken, bunlar arasında yüksek-riskli non-invazif hastalığı bulunan 9 hastanın 3'ü sonuçta mesane kanseri nedeniyle kaybedilmiştir[7]. Tarama yoluyla saptanan ve tarama-dışı yoldan yeni tanı alan mesane kanserli hastaların karşılaştırıldığı bir çalışmada tarama-dışı hasta grubunda daha yüksek kas-invazyonu oranı (%23.9 vs %4.8) ve mesane kanserine bağlı ölüm olasılığı (%16.4 vs %0) bildirilmiştir[8]. Gelecekteki bilimsel veriler bu bulguları destekler ise, muhtemelen sadece yüksek-riskli topluluklara yönelik mesane kanseri tarama protokolleri geliştirilebilir.

Güncel durumda, sistoskopi ve idrar sitolojik inceleme birlikteliği mesane kanseri tanısında altın standart yöntemdir. Daha az invazif yöntemler bulmak adına, çeşitli idrar biyo-belirteçler zaman içerisinde değerlendirilmiş ancak tek başına sitoloji ile karşılaştırıldığında özgüllük açısından yeterli bulunmamıştır.

Bulgu ve Semptomlar

Hematüri

Mesane kanseri tanısı konan hastalarda en sık başvuru nedeni gözle görülen hematüridir. Makroskopik hematürisi olan hastaların üst ve alt idrar yollarının tümüyle değerlendirilmesi gerekir. Bu değerlendirmede bilgisayarlı tomografi (BT) veya intravenöz ürografi (IVU), endoskopik ve idrar sitolojik incelemeler yer alır. Hematüri aralıklı olabileceği için, yapılan idrar analizinde

eritrosit bulunmaması ürotelyal kanser olasılığını ortadan kaldırmaz. Makroskopik hematürisi olanlarda mesane kanseri saptanma oranı %13 – 34.5 arasında değişir[9, 10]. Mikroskopik hematüri saptanan hastaların %5-10'unda mesane kanserine rastlanır[11, 12]. Asemptomatik kişilerin mikroskopik hematüri açısından taranması güncel kılavuzlar tarafından önerilmemekle beraber bu hastaların baştan sona incelenmesi gereklidir. Çeşitli topluluklarda yürütülen çalışmalarda mikroskopik hematürisi olan hastalarda mesane kanseri saptanma oranı %0.5 - 10.5 arasında değişmektedir[9, 12]. Özellikle, yüksek-riskli hastalarda (40 yaş üzeri, sigara kullanan/kullanmış, mesleki ortamda kimyasallarla temas eden, özgeçmişinde ürolojik hastalık veya tekrarlayan üriner enfeksiyonu olan, iritatif işeme yakınmaları bulunan) tek bir idrar analizinde dahi mikrohematüri (>3 eritrosit/hpf) saptanması durumunda ayrıntılı ileri incelemelerin yapılması gereklidir[13].

İritatif semptomlar

Sık idrar ihtiyacı, ani sıkışıklık hissi ve benzeri "iritatif" semptomlar mesane kanserinin erken habercisi olabilir. Özellikle in situ karsinomda (CIS) bu tip mesane iritasyonuna bağlı yakınmaların görülmesi nadir değildir. Mayo Klinik'e ait verilere göre CIS tanısı alan hastaların %80'inin iritatif semptomlarla başvurduğu saptanmıştır[14]. Bir başka çalışmada, interstisyel sistit tanısı konmuş 600 hasta yeniden değerlendirildiğinde %1 oranında atlanmış ürotelyal (tranzisyonel hücreli) kanser ortaya çıkarılmıştır. Dikkat çeken bir nokta ise bu hastaların üçte ikisinde hematüri bulunmamış olmasıdır(15). Mesane iritasyonu semptomları olan hastalarda eğer aktif enfeksiyon veya diğer bir ürolojik tanı bulunmadığı durumlarda mutlaka mesane kanseri olasılığı düşünülmelidir.

Fiziksel muayene

Kas invazyonu göstermeyen mesane kanserinde, tipik olarak fiziksel muayene bulgusu olmaz.

Nadir olgularda, abdominal, pelvik, rektal veya bimanuel muayenede kitle palpe edilebilir. Böyle bir durumda bimanuel muayene bulguları hastalık evrelendirilmesinde bir veri olabilir. Ayrıca kadınlarda anterior vajinal duvar ve erkeklerde prostat muayenesi lokal invazyon konusunda bilgi verebilir. Ancak bimanuel muayene bulguları ile sistektomi sonrası pT evresi arasında izlenen uyumsuzluk (%11 klinik yukarı-evreleme ve %31 klinik aşağı-evreleme) göz önünde bulundurularak bimanuel muayenenin dikkatle yorumlanması önerilmektedir[16].

İlk Tanısal Değerlendirme

Endoskopik İnceleme

Mesane kanserinin tanı ve tedavi sürecinde kullanılan temel yöntem sistoskopik incelemedir. Genellikle mesane tümörü şüphesi olan hastalara ilk olarak fleksibl sistoskopi yapılır. Rijid sistoskoplara eşdeğer görüntü kalitesi sunan fleksibl sistoskopik inceleme lokal anestezi altında yapıldığında hastalar tarafından kolaylıkla tolere edilebilir[17]. Saptanan anormal bulguların fotoğraflanarak ve mesane krokisisinde işaretlenerek kaydedilmesi önerilir. Tüm üretranın ve mesanenin etraflıca incelenmesi gereklidir. Mesanedeki idrar ("bladder-wash") bu aşamada sitolojik inceleme için örneklenebilir.

Bazı kısıtlarına karşın, beyaz ışık sistoskopi (white-light cystoscopy, WLC) halen altın standart olarak kabul edilir. Yakın zamanlarda kullanıma girmiş olan floresans sistoskopi, dar-bant görüntüleme (narrow-band imaging, NBI) ve optik koherans tomografi gibi yeni optik tanısal yöntemler WLC sistoskopik incelemenin doğruluğunu arttırmayı amaçlamaktadır.

İdrar sitolojisi

İşeme ile elde edilen idrar örneğinin sitolojik incelemesi, mesane kanseri tanısında sistoskopiye eşlik eden önemli bir unsur ve non-invazif bir yöntemdir. İdrara dökülen ürotelyal hücreler morfolojik olarak incelenir; hücresel kümelenme, yüksek nükleus/sitoplazma oranı, nükleol yapısı ve atipi gibi özellikler değerlendirilir. Herhangi tip sitolojik incelemede beklenebileceği gibi, sitopatoloji uzmanının yetkinlik ve deneyimi son derece önemlidir. En az 100 ml hacimde taze idrar örneği sitolojik inceleme için genellikle yeterlidir. Sabah idrarı tercih edilmez çünkü gece boyunca mesanede kalan hücrelerde oluşabilecek şekilsel bozukluklar değerlendirmeyi güçleştirir. Ayrıca, eğer idrar çok seyreltik ise değerlendirme için yeterli ürotelyal hücre bulunamayabilir. Alternatif olarak üretral kateterizasyon yapılarak mesanenin izotonik ile basınçlı yıkanması ile elde edilen idrar örneği ("barbotaj") de incelenebilir. Bu yöntem ile alınan idrar sitolojisinde daha fazla sayıda hücre bulunduğu için özellikle yüksek-dereceli kanser açısından artmış bir tanısal duyarlılık beklenir. Öte yandan bu yöntemde, işeme ile alınan idrar sitolojisine kıyasla daha fazla yanlış-pozitif sonuç ile karşılaşılabilir[18].

Yüksek-dereceli tümörlerde izlenen artmış pleomorfizm ve anormal nükleer özelliklere bağlı olarak sitolojik tanı doğruluğu artar. Mesane kanseri ne kadar yüksek dereceli ve ileri evrede ise sitolojinin değerinin o denli arttığı bilinmektedir[19]. Buna karşılık küçük hacimli

ve/veya iyi-diferansiye tümörlerde intrasellüler bağlar daha iyi korunduğu için dökülen hücre miktarı azdır ve ayrıca morfolojik değişimler belirgin olmadığından sitolojik tanımlama güçleşir. Bu nedenle düşük-dereceli ve erken-evreli tümörlerde sitoloji yeterince duyarlı bir inceleme değildir. Ancak düşük-dereceli tümörlerin tanısındaki gecikmenin ciddi klinik sonuçları olmadığı dikkate alındığında duyarlılığın zayıf olması bir sorun olarak görülmeyebilir. Düşük-dereceli mesane kanseri tanısı koymada doğruluk oranı %7-17 civarında iken, yüksek-dereceli kanser ve CIS tanısında doğruluk oranı %85-95 arasında bildirilir[19, 20]. Özellikle sistoskopik incelemede atlanabilme olasılığı olan CIS tanısında sitoloji önemli bir yer tutar. Nabi ve arkadaşlarının çalışmasında pozitif veya şüpheli sitoloji sonucu bildirilen fakat ilk incelemede (sistoskopi ve görüntüleme) tümör saptanmayan 102 hasta takip edilmiştir. Sonuçta, hastaların %40.2'sinde, 24 aylık takip sürecinde ortalama 5.6 ay içerisinde, çoğunluğu mesane kanseri olmak üzere ürolojik kanser saptanmıştır[21]. Pozitif sitoloji sonucu olan ve endoskopik değerlendirmesi "negatif" olan hastalar yakın takip edilerek yeniden değerlendirmeye tabi tutulmalıdır.

Fluorescence in situ hybridization (FISH) ve sitoimmünolojik tekniklerden yararlanılarak rutin sitolojik incelemenin duyarlılık ve özgüllüğü arttırılabilir.

Tümör belirteçleri

Günümüzde mesane kanseri tanısında yüksek duyarlılık ve özgüllük niteliğine sahip, minimal invazif yöntemlerin arayışı sürmektedir. Tüm bu arayışlara rağmen mesane tümörü tanısında altın standart olarak tanımlanan sistoskopi ve idrar sitolojinin yerini alabilecek bir belirteç bulunamamıştır. Çoğu belirteçler idrar sitolojisiyle kombine edilerek kullanılmaktadır. Bu belirteçlerin hiçbirinin rutin pratikte veya klinik kılavuzlara göre tanı veya izlemde kullanılması kabul edilmiş değildir. Günümüzde sık olarak kullanılan mesane tümör belirteçlerinin duyarlık ve özgüllük oranları Tablo-1'de gösterilmiştir. Tüm mesane tümör belirteçleri duyarlılık yönünden sitolojiye üstünlük gösterseler de özgüllükleri sitolojiden daha düşüktür. Benign koşullar ve BCG uygulaması idrar belirteç testlerini etkileyebilir. Bu testlerin duyarlılık ve özgüllük değerleri uygulandığı klinik şartlara (tarama, ilk tanı, izlem, yüksek- veya düşük/ortariskli hastalık) göre değişiklik gösterebilir. Hasta seçimindeki değişikliklere bağlı olarak Tablo 1'de görüldüğü gibi duyarlılık ve özgüllük oranları geniş bir aralıkta seyreder. Diğerlerinden farklı olarak UroVysion (floresans in situ hibridizasyon-FISH- yöntemi ile 3, 7, 17 kromozomlarda anöploidi ve 9p21 lokus kaybını saptamak üzere tasarlanmıştır) ve mikrosatellit analizin yanlış-pozitif sonuçları "gizli" hastalık ile ilişkilendirilebilir. Bu belirteçlerin "pozitif" bulunduğu hastalarda erken nüks veya muhtemel progresyon görülebilir[22, 23].

Görüntüleme

Mesane tümörünün ana belirtisi olan hematüri nedeniyle başvuran hastaların bilgisayarlı tomografi (BT) veya intravenöz (IV) ürografi ile incelenmesi gerekir. Günümüzde hematüri etyolojisi araştırılmasında standart görüntüleme yöntemi olan BT ürografide, idrar yollarındaki papiller lezyonlar dolum defekti olarak görülürken mesane tümör obstrüksiyonu nedeniyle oluşan hidronefroz da saptanabilir. Eğer BT mevcut değilse alternatif olarak intravenöz (IV) ürografi kullanılabilir. Ancak BT ürografi özellikle kas-invaze mesane kanseri ile üst üriner sistem tümörlerinde, başta lenf nodları ve komşu organ yayılımı açısından daha fazla bilgi sağlar.

Yeni saptanmış mesane tümörlü bir hastanın takibinde temel veri oluşturması için BT veya IV ürografi çekilmesi zorunlu değildir. Mesane tümörü saptandığında eşzamanlı üst üriner sistem tümörü görülme insidansı %1.8'dir, ancak trigon yerleşimli tümörü olanlarda bu olasılık %7.5'a yükselir. Takip sürecinde ise çok sayıda ve yüksek-riskli tümörü olanlarda üst üriner sistem tümörü gelişme riski artar[24].

Transabdominal ultrasonografi (USG) renal kitlelerin tanımlanması, hidronefroz araştırılması ve mesane lümeninde yer alan kitlelerin görüntülenmesine olanak sağlar. Bu nedenle hematüri ile başvuran hastalarda obstrüksiyon saptanması açısından USG yararlıdır. Buna karşılık üst üriner sistem tümörü olmadığını kesinleştiremez ve BT ürografi yerine kullanılamaz.

CIS tanısında hiç bir görüntüleme yönteminin yeri yoktur.

Klinik Evrelendirme

Transüretral rezeksiyon

Mesane kanserine yaklaşımda evrelemenin aşırı kapsamlı yapılması değil, hatasız olması önemlidir. Doğru evreleme sürecinin başta gelen unsuru da yeterli transüretral rezeksiyondur (TUR). TUR ameliyatının hedefi görünen tümörleri tümüyle ortadan kaldırmak ve tam bir patolojik değerlendirme için yeterli doku elde etmektir. Önceden yapılmış tanısal sistoskopide şüpheli bulgular saptanan her hastada ameliyathane ve uygun anestezi koşullarında, ayrıntılı endoskopik inceleme ile birlikte şüpheli lezyonların biyopsisi veya rezeksiyonu uygulanmalıdır. Görüntüleme yöntemleri ile saptanan bariz mesane tümörü olan hastalara, öncesinde tanısal "ofis" sis-

toskopi yapılmadan TUR ameliyatı planlanabilir. Rezeksiyon öncesi ve hemen sonrasında ele-gelen kitle değerlendirilmesi açısından bimanuel muayene yapılması önerilir.

Mesane tümöründe sistoskopik inceleme ilkeleri ve nasıl TUR yapılması gerektiği ilgili bölümde ayrıntılı olarak anlatılmıştır.

Görüntüleme

Mesane kanseri tedavisi evreye göre değişiklik gösterir. Görüntüleme yöntemleri hem birincil hastalık tanısında hem de lokal yayılım, bölgesel ve uzak metastaz araştırılmasında kullanılır (Tablo 2)[25]. Pre-operatif klinik evrelemede başlıca yöntem BT olmakla birlikte MR görüntüleme de ümit vermektedir. Kas-invaze olmayan mesane kanseri için güncel American Urologic Association (AUA) ve National Comprehensive Cancer Network (NCCN) kılavuzları, eğer tümör geniş tabanlı ("sessile") ve yüksek-dereceli ise üst üriner sistemin ve pelvik bölgenin USG, BT, MR veya IV ürografi ile incelenmesini önermektedir[26]. Yeni tanı konan kas-invaze mesane kanserinin evrelenmesi için AUA ve NCCN kılavuzları abdominopelvik kontrastlı BT ürografi veya MR ürografi ile konvansiyonel akciğer grafisi veya kontrastsız toraks BT, ve eğer ilgili semptomu ve/veya yüksek alkalen fosfataz düzeyi varsa kemik sintigrafisi yapılmasını önermektedir[26, 27]. Çok-detektörlü BT ile yapılan çalışmalarda mesane kanseri saptamada BT'nin duyarlılığı %89-91 ve özgüllüğü %92-95 aralığında bulunmuştur[28, 29]. Hastalığın lenf nodu veya uzak metastaz durumunun araştırılması için kontrastlı BT standart inceleme olmakla birlikte, BT'nin mesane invazyonu derinliği hakkında verebileceği bilgi yetersizdir.

Diğer yandan MR, yumuşak doku ayırımı yapabilme üstünlüğüne sahip olması nedeniyle mesane invazyonunu değerlendirmede BT'ye kıyasla daha etkindir. Tek başına kullanıldığında MR'ın evreleme duyarlılığı %68-80 ve özgüllüğü %90-93 aralığındadır[30, 31]. Ayrıca dinamik-kontrast-geliştirilmiş ve difüzyon-ağırlıklı MR protokolleri sayesinde elde edilen fonksiyonel veriler evreleme doğruluğunu arttırabilir. Her iki inceleme yöntemi de pelvik lenf nodu yayılımını değerlendirmede orta düzeyde duyarlılığa sahiptir[32, 33]. Dokulardaki metabolik aktiviteyi belirleyen PET görüntüleme, BT ve MR ile kombine edildiğinde, hastalığın yeniden-evrelenmesi ve kemoterapiye yanıtını değerlendirmede kullanılabilir. Ancak FDG'nin idrarla itrahı nedeniyle mesane kanseri evlemesinde PET kullanımı sınırlıdır.

Radyolojik görüntüleme alanında son yıllardaki önemli gelişmelere karşın mevcut yöntemler ile kas-invaze mesane kanseri hastalarında %42'ye yaklaşan oranlarda klinik aşağı-evreleme sorunu dikkat çekmektedir[25, 34].

Patolojik Sınıflandırma ve Evrelendirme

Mesane kanserlerinin klinik evrelendirilmesinde Union International Contre le Cancer ve American Joint Committe on Cancer (UICC/AJCC) tarafından 2002'de geliştirilmiş, 2009'da güncellenmiş Tümör-Nod-Metastaz (TNM) sınıflandırma sistemin kullanılmaktadır (Tablo 3). Tedavi öncesi elde edilen bulgularla karar verilen klinik evre, hasta için uygun tedavinin seçilmesine olanak sağlamasının yanısıra prognozun değerlendirilmesine de yardımcı olur. Radikal sistektomi spesimeninin incelenmesi ile kesin patolojik evre tespit edilir. Klinik evrelendirme ile patolojik evrelendirme arasında uyumsuzluk nadir değildir. Klinik "yukarı-evreleme" (overstaging) seyrek görülürken, klinik "aşağı-evreleme" (understaging) %50-60 arasında rastlanır.

TNM sınıflandırmasına göre mesane mukozasında sınırlı olan ve lamina propriayı invaze eden papiller tümörler, sırasıyla Ta ve T1 olarak tanımlanır. Mukozada sınırlı düz, yükse-dereceli tümörler CIS (Tis) olarak sınıflandırılır. Tedavi yaklaşımı ilkeleri göz önünde bulundurularak bu sınıfta yer alan tümörler "kas-invaze olmayan mesane kanseri" olarak tanımlanır. Ancak moleküler biyoloji teknikleri ve klinik deneyimler göstermiştir ki CIS ve T1 lezyonların yüksek malign potansiyeli olabilir. Bu açıdan bakıldığında "kas-invaze olmayan mesane kanseri" ve "yüzeyel mesane kanseri" tarifi kavramsal olarak her koşulda uygun olmayabilir.

Tablo 1: Sık kullanılan mesane tümörü belirteçlerinin duyarlılık ve özgüllük oranları.

Belirteç (aralık %)	Duyarlılık (aralık %)	Özgüllük (aralık %)	Yük.-der. tm Duyarlılığı
UroVysion (FİSH)	30-86	63-95	66-70
Mikrosatellit analiz	58-92	73-100	90-92
Immunocyt/uCyt +	52-100	63-79	62-92
Nuclear Matrix Protein 22	47-100	55-98	75-92
BTA stat	29-83	56-86	62-91
BTA-TRAK	53-91	28-83	74-77
Sitokeratinler	12-88	73-95	33-100

BTA = bladder tumour antigen.

Tablo 2: Mesane kanseri evrelendirmesinde kullanılan görüntüleme yöntemleri

	Genel doğruluk	Aşağı-evreleme	Yukarı-evreleme	Duyarlılık	Özgüllük
Primer tümör					
CT	*35-55*	*10-39*	*6-34*	*93-95*	*28-71*
MR	*62-85*	*13-26*	*7-49*	*80-100*	*78-91*
PET/CT	-	-	-	-	-
Pelyik lenf nodları (yayılmış hastalık)					
CT	*54-97*	*8-29*	*8-24*	*85*	*67-91*
MR	*73-98*	*2-8*	*11-33*	*76-83*	*89-98*
PET/CT	*82-92*	*9-16*	*0-29*	*46-70*	*91-100*

Tablo 3. Mesane kanserinde TNM sınıflandırması (UICC/AJCC-2009)

T- Primer tümör

Tx: Primer tümör değerlendirilemedi
T0: Primer tümör lehine kanıt yok
Ta: Noninvaziv papiller karsinoma (mukoza ile sınırlı)
Tis: Carcinoma in situ (“düz tümör”)
T1: Lamina propria invazyonu
T2: Kas invazyonu
T2a: Yüzeyel kas invazyonu (iç yarı)
T2b: Derin kas invazyonu (dış yarı)
T3: Perivezikal yağ dokusuna yayılım
T3a: Mikroskopik invazyon
T3b: Makroskopik invazyon (ekstravezikal kitle)
T4: Komşu organ veya duvar tutulumu
T4a: Prostatik stroma, seminal vezikül, rektum, uterus, vajina invazyonu
T4b: Pelvik yan duvar, karın ön duvarı

N- Bölgesel lenf nodları

Nx: Bölgesel lenf nodları değerlendirilemedi
N0: Bölgesel lenf nodu tutulumu yok
N1: Pelvik bölgede tek lenf nodunda yayılım (hipogastrik, obturator, eksternal iliak veya presakral)
N2: Pelvik bölgede multipl lenf nodlarında yayılım (hipogastrik, obturator, eksternal iliak veya presakral)
N3: Ana iliak lenf nod(lar)da yayılım

M – Uzak metastaz

M0 Uzak metastaz yok
M1 Uzak metastazı var

KAYNAKLAR

1. *Sanchez-Ortiz RF, Huang WC, Mick R, et al: An interval longer than 12 weeks between the diagnosis of muscle invasion and cystectomy is associated with worse outcome in bladder carcinoma. J Urol 2003; 169: 110–115.*
2. *Chang SS, Hassan JM, Cookson MS, et al: Delaying radical cystectomy for muscle invasive bladder cancer results in worse pathological stage. J Urol 2003; 170:1085–1087.*
3. *May M, Nitzke T, Helke C, et al: Significance of the time period between diagnosis of muscle invasion and radical cystectomy with regard to the prognosis of transitional cell carcinoma of the urothelium in the bladder. Scand J Urol Nephrol 2004;38: 231–235.*
4. *Herr HW, and Sogani PC: Does early cystectomy improve the survival of patients with high risk superficial bladder tumors? J Urol 2001;166: 1296–1299.*
5. *Kirkali Z, Chan T, Manoharan M, et al: Bladder cancer: epidemiology, staging and grading, and diagnosis: 2004 Société Internationale d’Urologie (SIU)/World Health Organization (WHO) Bladder Cancer Consensus Panel Consensus Conference. Urology 2005; 66(suppl 6): 4–34.*
6. *Hiatt RA, and Ordonez JD: Dipstick urinalysis screening, asymptomatic microhematuria, and subsequent urologic cancers in a population-based sample. Cancer Epidemiol Biomarkers Prev 1994;3: 439–449.*
7. *Mayfield MP, and Whelan P: Bladder tumours detected on screening: results at 7 years. Br J Urol 1998;82: 825–828.*
8. *Messing EM, Young TB, Hunt VB, et al: Comparison of bladder cancer outcome in men undergoing hematuria home screening versus those with standard clinical presentations. Urology 1995; 45: 387–396.*

9. *Sultana SR, Goodman CM, Byrne DJ, et al: Microscopic haematuria: urological investigation using a standard protocol. Br J Urol 1996;78: 691–698.*
10. *Khadra MH, Pickard RS, Charlton M, et al: A prospective analysis of 1,930 patients with hematuria to evaluate current diagnostic practice. J Urol 2000; 163: 524–527.*
11. *Edwards TJ, Dickinson AJ, Gosling J, McInerney PD, Natale S, McGrath JS. Patient-specific risk of undetected malignant disease after investigation for haematuria, based on a 4-year follow-up. BJU International. 2010;107(2):247-252.*
12. *Mishriki SF, Nabi G, Cohen NP. Diagnosis of Urologic Malignancies in Patients with Asymptomatic Dipstick Hematuria: Prospective Study with 13 Years' Fo llow-up. Urology. 2008;71(1):13-16.*
13. *Davis R, Jones SJ, Barocas DA, et al. Diagnosis, evaluation and follow-up of asymptomatic microscopic hematuria in adults: AUA Guideline J Urol 2012; 188(6): 2473-2481.*
14. *Zincke H, Utz DC, and Farrow GM: Review of Mayo Clinic experience with carcinoma in situ. Urology 1985;26: 39–46.*
15. *Tissot WD, Diokno AC, and Peters KM. A referral center's experience with transitional cell carcinoma misdiagnosed as interstitial cystitis. J Urol 2004;172: 478–480.*
16. *Ploeg, M, Kiemeney LA, Smits GA, et al. Discrepancy between clinical staging through bimanual palpation and pathological staging after cystectomy. Urol Oncol 2012; 30: 247*
17. *Soloway MS, Sofer M, and Vaidya A. Contemporary management of stage T1 transitional cell carcinoma of the bladder. J Urol 2002;167: 1573–1583.*
18. *Murphy WM, Crabtree WN, Jukkola AF, Soloway MS. The diagnostic value of urine versus bladder washing in patients with bladder cancer. J Urol. 1981;126(3):320-322*
19. *Planz B, Jochims E, Deix T, et al: The role of urinary cytology for detection of bladder cancer. Eur J Surg Oncol 2005;31:304–308*
20. *Raitanen, MP, Aine R, Rintala E, et al. Differences between local and review urinary cytology in diagnosis of bladder cancer. An interobserver multicenter analysis. Eur Urol, 2002;41: 284.*
21. *Nabi G, Greene D, and O'Donnell MO: Suspicious urinary cytology with negative evaluation for malignancy in the diagnostic investigation of haematuria: how to follow up? Clin Pathol 2004;57: 365–368.*
22. *Van Rhijn BWG, Van der Poel HG, Van der Kwast TH. Cytology and urinary markers for the diagnosis of bladder cancer. Eur Urol Suppl, 2009; 8(7):536-541*
23. *Agarwal, PK, et al. Considerations on the use of diagnostic markers in management of patients with bladder cancer. World J Urol, 2008; 26: 39.*
24. *McKibben MJ, Woods ME. Preoperative Imaging for Staging Bladder Cancer. Current urology reports 2015; 16(4): 1-7.*
25. *Bostrom PJ, van Rhijn BW, Fleshner N, et al. Staging and staging errors in bladder cancer. Eur Urol Suppl. 2010;9(1):2–9*
26. *Clark P. NCCN clinical practice guidelines in oncology: bladder cancer - version 2. 2014*
27. *Witjes JA, Compérat E, Cowan NC, et al. EAU guidelines on muscle-invasive and metastatic bladder cancer: summary of the 2013 guidelines. Eur Urol. 2014;65(4):778–92*
28. *Kim J, Park S, Ahn H, Kim C, Cho K. Bladder cancer: analysis of multi-detector row helical CT enhancement pattern and accuracy in tumor detection and perivesical staging. Radiology. 2004; 231 (3):725-731.*
29. *Koplay M, Kantarci M, Güven F, et al. Diagnostic efficiency of multidetector computed tomography with multiplanar reformatted imaging and virtual cystoscopy in the assessment of bladder tumors after transurethral resection. J Comput Assist Tomogr. 2010;34(1):121-126*
30. *Tillou X, Gardel E, Fourmarier M, et al. Can MRI be used to distinguish between superficial and invasive transitional cell bladder cancer? Prog Urol. 2008;18(7):440-444.*
31. *Watanabe H, Kanematsu M, Kondo H, et al. Preoperative T staging of urinarybladder cancer: does diffusion-weighted MRI have supplementary value? Am J Roentgenol. 2009;192(5):1361-1366*
32. *Shariat SF, Palapattu GS, Karakiewicz PI, et al. Discrepancy between clinical and pathologic stage: impact on prognosis after radical cystectomy. Eur Urol. 2007;51(1):137–51.*
33. *Tritschler S, Mosler C, Straub J, et al. Staging of muscle-invasive bladder cancer: can CT help us to decide on local treatment? World J Urol. 2012;30(6):827–31.*
34. *Gray PJ, Lin CC, Jemal A, et al. Clinical–pathologic stage discrepancy in bladder cancer patients treated with radical cystectomy: results from the national cancer data base. Int J Radiat Oncol Biol Phys. 2014;88(5):1048–56.*

KANSER GÜNDEMİ DERGİSİ Volume 4/4, Ekim 2016
MESANE VE ÜST ÜRİNER SİSTEM KANSERLERİ

MESANE KANSERLERİNDE RADYOLOJİK GÖRÜNTÜLEMEDE GÜNCEL YAKLAŞIM

Dr. Ruslan Asadov

Marmara Üniversitesi Tıp Fakültesi, Radyoloji Anabilim Dalı

Giriş

Mesane kanseri üriner sistemin en sık tümörü olup erkeklerde ölümün en sık 9. nedenidir[1-2]. Son araştırmalara göre insidansı erkeklerde stabil ancak kadınlarda azalmaktadır[3]. Büyük çoğunluğu epitelyal kaynaklı tümörlerdir. En sık genel risk faktörü sigaradır[4].

Mesane kanseri tanısında radyolojik görüntülemenin rolü büyük olsa da tanıda altın standart yöntem sistoskopidir. Günümüze kadar İVÜ (intravenöz ürografi) mesane kanseri görüntülemesinde çok kullanılan yöntem olsa da günümüzde BT (bilgisayarlı tomografi) ve MRG (manyetik rezonans görüntüleme) yöntemleri üstün özellikleri nedeniyle en sık kullanılan radyolojik modalitelerdir. Bunlara rağmen bu incelemelerin de mesane görüntülemesinde teknik zorlukları ve bazı kısıtlamaları bulunmaktadır. Bu derlemede farklı radyolojik görüntüleme yöntemlerinin mesane kanseri tanısında, evrelendirmesinde ve tedavi sonrası takibindeki performansları tartışılacaktır.

Mesane tümörleri

Mesane lümeni içten değişici epitel ile döşelidir. Mesane tümörlerinin büyük çoğunluğu (>%90) değişici hücreli tümörlerdir. Bu tümörler papiller veya infiltratif tipte olup mesanenin her yerinden gelişebilir ve nadiren kalsifikasyon içerir. Tam tersi skuamöz hücreli tümörlerde ise kalsifikasyon sık görülür ve bu tümörler genellikle büyük agresif kitleler şeklinde izlenir. Adenokanserler ise genellikle agresif kitle ile ortaya çıkar ve urakus kalıntısından geliştiğinde mesane üst ve ön duvarında lokalize olur. Dolayısıyla radyolojik açıdandan da kitlelerin görünümleri ve lokalizasyonları (urakal adenokanserde olduğu üzere) histolojik tipi öngörebilir. Diğer daha az rastlanan mesane tümörlerine örnek olarak lenfoma, feokromasitoma ve leiomyosarkomlar gösterilebilir. Bunlarda da radyolojik görüntülemeler bazen özel bir önem taşımaktadır.

Mesane Kanseri Tanısı

Mesane kanserlerinin en sık semptomu ağrısız makroskopik hematüri olarak bilinmektedir. Ancak makroskopik hematürinin sadece %15'i mesane kaynaklıdır[5-6]. Hematürisi bulunan hastalara yaklaşımda öncelikle idrar sitolojisi, sistoskopi ve uygun görüntüleme yöntemi uygulanmalıdır.

Mesane kanserinde son tanıya ancak sistoskopi zamanı yapılan biyopsinin histopatolojik sonucuna göre karar verilir. Öte yandan sistoskopinin de dezavantajları ve teknik kısıtlamaları bulunmaktadır. Sistoskopi uzun zaman alan, yapan doktorun tecrübesine bağımlı ve invaziv bir yöntem olup, işlem için anestezi ve ya sedasyon gerekebilmektedir. Teknik zorluklarına örnek olarak da mesane boynunda lokalize lezyonlar, üretral darlıklar ve divertikül içinde gelişen tümörler verilebilir[7]. Dolayısıyla bu gibi durumlarda radyolojik görüntüleme yöntemleri daha büyük önem taşımaktadır.

İntravenöz Ürogafi (İVÜ)

Eski dönemlerde hematürli hastaların değerlendirilmesinde en sık kullanılan radyolojik yöntemdi. Aslında İVÜ yaygın, özel bir donanım gerektirmeyen düşük maliyetli bir yöntemdir. Bu yöntemle hem üst ürotelyal sistem hem de mesane incelenebilmektedir. Mesane kanserleri bu incelemede kontrast dolu mesane lümeni içinde dolum defektleri olarak izlenmektedir (Şekil 1). Yapılan değişik çalışmalarda yaklaşık % 66,6 üst üriner sistem, % 60 mesane kanseri tanısı koyma başarısı bildi-

rilmiştir[8-10]. Ancak günümüzde multidetektör bilgisayarlı tomografi (MDBT) cihazlarının gelişimiyle birlikte İVÜ'nin yerini BTÜ almıştır.

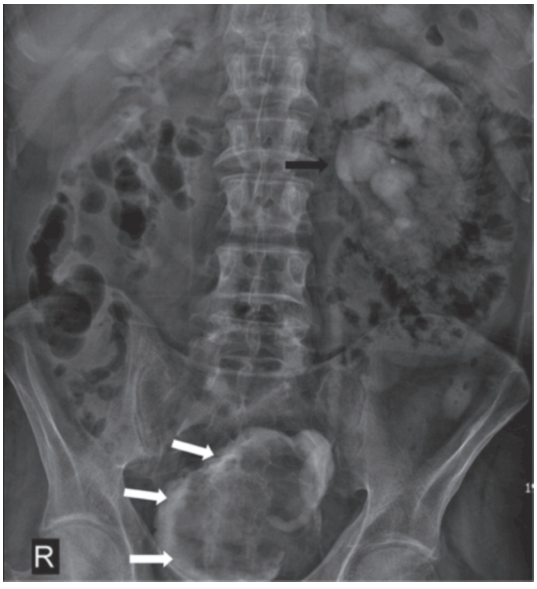

Şekil 1. İVÜ incelemesi: İntravenöz kontrast sonrası mesane dolumu fazında alınan grafide; mesane lümenini dolduran düzensiz sınırlı kitle (beyaz oklar) ve kitlenin sol üreter orifisini tutmasına sekonder sol böbrek toplayıcı sisteminde ve üreterde genişleme (siyah ok) izlenmektedir.

Ultrasonografi (US)

Ultrasonografi non-invaziv, radyasyon içermeyen ve güvenli bir görüntüleme yöntemi olup, böbrekleri ve dolu mesaneyi değerlendirmekte rahatlıkla kullanılabilir. Aynı zamanda US düşük maliyetli, rahatlıkla tekrarlanabilen, gerçek zamanlı bir inceleme yöntemidir.

Bazı merkezlerde hematüri hastalarında öncelikle tercih edilen ve radyosensitif hastalarda özellikle hamile ve çocuklarda güvenle kullanılabilen bir yöntemdir[11]. Ancak üst üriner sistem ürotelyal kaynaklı tümörleri görüntülemede başarısı düşüktür. Farklı çalışmalarda mesane kanseri tanısında başarısı % 20 - % 91 arasında değişmektedir[12-14].

US'da mesane kanserleri duvarda fokal kalınlık artışı veya lümen içine büyüyen polipoid kitleler şeklinde izlenebilir. US'un mesane lezyonlarını görüntülemedeki doğruluğu lezyonların boyutu, morfolojisi ve lezyon lokalizasyonu ile ilişkilidir. Mukozal yerleşimli 0,5 cm'den küçük, mesane tabanı ve kubbesinde yerleşimli lezyonların görüntülenmesi teknik zorluklara neden olmaktadır. US'nun doğruluğu aynı zamanda cihazın teknik özelliklerine, mesane distansiyonuna ve inceleme yapan doktorun tecrübesine bağlı değişir[14-15].

Üç boyutlu sanal sonografi ve kontrastlı sonografinin mesane kanseri tanısında US incelemesinin doğruluğunu artıran kısmen güncel yöntemler olarak bildiren çalışmalar bulunmaktadır. Kocakoç ve ark. tarafında yapılan çalışmada iki boyutlu gri skala sonografiye ek olarak yapılan 3 boyutlu sanal multiplanar incelemenin kanser tanısında doğruluk oranlarını istatistiksel anlamlı olarak artırdığı saptanmıştır[16]. Diğer bir çalışmada kontrastlı US'nun tanıda yüksek doğruluk ve özgüllük oranları elde edilmiştir[15].

Bilgisayarlı Tomografi (BT)

BT cihazın yaygın olması ve özel çekim protokolleri nedeniyle günümüzde üriner sistemin değerlendirilmesinde bir çok merkezde öncelikli görüntüleme yöntemi olarak tercih edilmektedir. MDBT ile yapılan incelemede izotropik voksel görüntüleme yöntemi kullanıldığından görüntülerden sagital veya koronal düzlemlerde reformat görüntü elde edilebilir. Aynı zamanda ekskretuar fazda alınan 3 boyutlu görüntüler BTÜ'nin en önemli görüntüleridir. Üriner sistem değerlendirilmesinde her merkez için BT protokolleri değişiklik gösterebilir. Ancak kontrastsız, intravenöz kontrast madde sonrası nefrogram fazında ve geç ekskretuar fazda alınan görüntüleri içeren protokol üriner sistem değerlendirmelerinde sık kullanılan protokoldür.

Günümüzde hematürili hastalarda BTÜ görüntüleme yöntemi öncelikli tercih edilmektedir. Ancak yapılan çalışmalarda mikroskopik hematürili hastalarda BTÜ'nin patoloji saptama hassasiyeti makroskopik hematürili hastalarda olduğu kadar yüksek değildir[17].

Bu incelemede mesane kanserleri genel olarak kitlesel duvar kalınlaşması olarak izlenirler (Şekil 2). Diğer görüntüleme yöntemleri gibi BT'de mesanenin küçük boyutlu lezyonlarını saptamada yetersizdir. Yapılan çalışmalarda BT incelemesinin mesanenin boyutu 5 mm ve altında olan lezyonlarını saptamadaki hassasiyeti boyutu 1 cm ve üstünde olan lezyonları saptama hassasiyetinden belirgin az olarak bulunmuştur[18]. Bazı mesane kanserleri erken evrelerde sadece mukozada renk değişikliği şeklinde ortaya çıkabilir ki, bu da sistoskopi incelemesi ile görülebilir. BT incelemesinin diğer eksik yanları olarak pelvik metalik artefakt (protez), böbrek fonksiyonlarında ciddi bozulma ve prostat bezine yakın mesane boynunda yerleşimli lezyonlarda karşımıza çıkabilir.

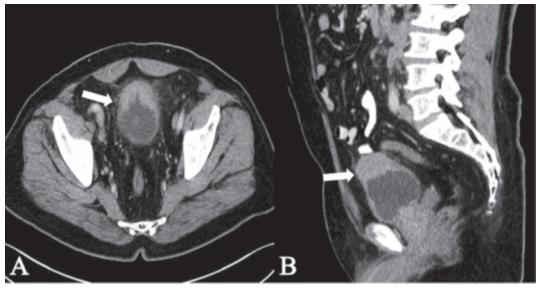

Şekil 2. İntravenöz ve oral kontrastlı BT incelemesi: Pelvis düzeyinden geçen aksiyal (A) ve reformat sagital (B) kesitlerde; mesane üst-ön duvarında malign özellikte asimetrik kitlesel kalınlık artışı (beyaz oklar) mevcuttur.

Manyetik Rezonans Görüntüleme (MRG)

Son yıllarda geliştirilen hızlı sekanslar sayesinde solunum ve barsak hareketleri nedeniyle oluşan artefaktlar olmadan, BT'ye göre daha yüksek yumuşak doku çözünürlüğüne sahip bir görüntüleme yöntemidir. Ayrıca dinamik kontrastlı çekim yapılması ve 3D rekonstrüksiyon görüntülerin elde edilmesi tanı değerini daha da artırmaktadır. Mesane kanserlerini saptamada ve ürotelyal lezyonların tanısında yapılan çalışmalarda hassasiyetinin yüksek olduğu bulunmuştur[11]. BT'den farklı olarak iyonizan radyasyon olmamasına rağmen yüksek maliyeti nedeniyle ilk tercih olarak kullanılmamaktadır.

MRG zamanı intravenöz kontrast madde olarak gadolinium şelatları kullanılmaktadır. MR kontrastları BT'de kullanılan iyotlu kontrastlardan farklı olarak nefrotoksik etkiye sahip değillerdir. Ama son dönem böbrek yetmezliği hastalarında kullanılmamalıdır. Son yıllarda böbrek yetmezliği hastalarında MR kontrastlarına bağlı gelişen yüksek oranda mortal seyirli giden Nefrojenik Sistemik Fibrozis (NSF) hastalığı bildirilmiştir. Bu nedenle böbrek hastalığı bulunan olgularda glomerüler filtrasyon hızı (GFH) hesaplanmalı ve 30 ml/dak'dan az olanlarda kullanılmamalıdır.

MRG'in sekanslarından olan ve su moleküllerinin serbest Brownian hareketine dayanarak oluşturulan difüzyon ağırlıklı görüntüleme batın ve pelvis yerleşimli lezyonları saptamada geniş olarak kullanılmaktadır. Su moleküllerini difüzyonu ölçülebilir ve buradan difüzyon katsayısı olarak harita görüntüsü (ADC) ortaya çıkar. Hücre dansitesi yüksek olan tümörlerde difüzyonda kısıtlanma izlenir ve bu tanı için önemlidir. Difüzyon ağırlıklı görüntüleme ile ADC haritasındaki sinyal özelliklerini değerlendirilerek malign ve benign mesane lezyonlarının ayırımı yapılabilir[19].

Evrelendirme

Mesane kanserlerini evrelendirmede en sık tümörlenf nodu-metastaz (TNM) sistemi kullanılır. BT ve MRG bu evrelendirmede önemli rol oynar . Çünkü eksravezikal uzanım, lenf nodu varlığı ve uzak metastaz varlığını göstermede çok başarılı yöntemlerdir.

Tümör evrelendirmesi (T)

T evresi mesane duvarından kaynaklanan tümörün mesane duvarındaki invazyon derinliğini gösterir. Yüzeysel tümörler T1 veya daha düşük, mesane duvar katmanlarını invaze edenler ise T2 ve daha üst evrelerde sınıflanır.

US ve İVÜ'nin tümör evrelendirmesi için kullanılması önerilmez. Çünkü mesane dışına invazyonları göstermekte hassasiyetleri düşüktür. Evrelendirme için en sık kullanılan BT görüntüleme yöntemi olup tanı için kullanıldığında eş zamanlı evrelendirme de yapılabilir. Perivezikal mikroskopik tümör uzanımları BT incelemesinde gösterilemeyebilir. Evrelendirme için yapılan görüntüleme transüretral rezeksiyon (TUR) işleminden sonra olursa, işleme bağlı perivezikal yoğunluk artışları ve mesane duvar kalınlaşması yanlış tanıya neden olabilir[20-21].

MRG incelemesi ise yüksek yumuşak doku çözünürlüğü sayesinde mesane duvar katmanlarını görüntüleyebilir ve perivezikal kitle uzanımını daha iyi gösterebilir (Şekil 3). Yapılan çalışmalarda MRG'in evrelendirmedeki hassasiyeti %75-%92 arasında değişmektedir[22-23].

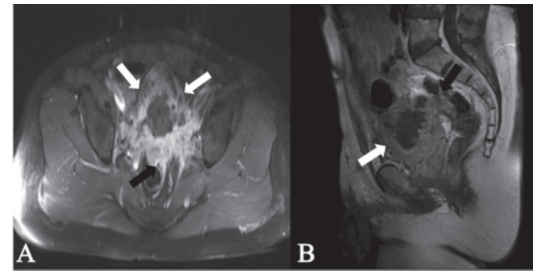

Şekil 3. İntravenöz kontrastlı MRG: Aksiyal yağ baskılamalı T1 (A) ve sagital yağ baskılamasız T1 ağırlıklı (B) görüntülerde; mesane duvarında difüz kitlesel kalınlaşma (beyaz oklar) izlenmektedir. Ayrıca posteriorda kitle ile rektum arasında olan yağlı planlar silinmiş olup rektum duvarına invazyon mevcuttur (siyah oklar).

Lenf nodu evresi (N)

Mesane tümörlerinde lokal-rejyonel lenf nodu tutumu hastanın tedavi planlaması ve sağkalımı açısından önemlidir. Pozitif lenf nodu varlığı kötü prognoz bulgusudur ve tümör evresi ile ilişkilidir.

Lenf nodu evrelendirmesinde tedavi öncesinde de en sık BT ve MRG incelemeleri kullanılmaktadır. Yapılan çalışmalarda BT ve MRG incelemesinin hassasiyetleri bir birine yakın bulunmuştur (BT %70-90, MRG %64-92)[24]. MRG'de Difüzyon ağırlıklı incelemede patolojik lenf nodlarında kısıtlanma izlendiğinden saptanması daha kolaydır (Şekil 4). Pozitron emisyon tomografisi (PET-BT) lenf nodu evrelendirmesinde geniş kullanılmakta olup Nükleer Tıp ile ilgili diğer yazıda ayrıca bahsedilecektir.

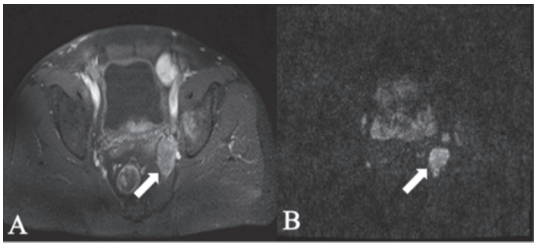

Şekil 4. MRG: İntravenöz kontrastlı aksiyal yağ baskılamalı T1 (A) ve aksiyal Difüzyon ağırlıklı (B) görüntülerde; difüzyon kısıtlanması gösteren patolojik obturator lenf nodu izlenmektedir.

Metastaz evrelendirmesi (M)

Çalışmalara göre mesane kanseri tanısı alan hastaların yaklaşık %10-15'i tanı anında metastatik hastalık aşamasındadır[25]. Mesane kanserleri hematojen yolla yayılarak sırasıyla en sık akciğer, kemik, karaciğer ve beyine metastaz yapar.

Akciğer taraması için en ucuz ve basit yöntem akciğer grafisidir. Ancak tümör evresi yüksek olan hastalarda BT tercih edilmelidir. Kemik metastazlarını göstermede kemik sintigrafisi ve MRG kullanılabilir.

Tedavi sonrası takip

Tedavi sonrası mesane kanserinin tekrarlama ihtimali yaklaşık %70 olarak bildirilmektedir[17]. Kanserin tekrarlama nedenleri hem tümörün özelliklerine hem de cerrahi başarıya bağlıdır. Bu yüzden tedavi edilen hastaların sık, uzun zamanlı ve güvenilir bir yöntemle takip edilmesi önemlidir. Tedavi sonrası non-invaziv görüntülemede mesane içi ilaç kullanımına bağlı ödem, TUR sonrası duvar kalınlaşması ve diğer bulgular zorluklara neden olmaktadır. Hiçbir görüntüleme yöntemi sistoskopi kadar başarılı değildir. Ancak sistoskopi invaziv bir yöntem olup zaman alıcıdır. Dolayısıyla tedavi sonrası takip görüntülemesi seçimi bu hastalarda zordur. Bu nedenle bir şekilde sistoskopi yapılamayan hastalarda BT ve MRG tedavi sonrası takip için sık başvurulan yöntemlerdir. Küratif tedavi sonrası takipte de aynı radyolojik yöntemler sıklıkla kullanılmaktadır.

Sonuç

Radyolojik görüntüleme yöntemleri mesane kanseri tanısında, evrelendirmesinde ve tedavi sonrası takibinde yaygın olarak kullanılan önemli yöntemlerdir. BT incelemesi kanser şüphesi olanlarda ve kanser evrelendirmesi amacıyla başarılı bir şekilde kullanılmaktadır. MRG ise diğer yöntemlerle kıyaslandığında en hassas lokal tümör evrelendirmesini sağlayan görüntüleme yöntemidir.

KAYNAKLAR

1. *Hafeez, S. and R. Huddart, Advances in bladder cancer imaging. BMC medicine, 2013. 11(1): p. 1.*
2. *Jemal, A., F. Bray, M.M. Center, J. Ferlay, E. Ward, and D. Forman, Global cancer statistics. CA: a cancer journal for clinicians, 2011. 61(2): p. 69-90.*
3. *Kohler, B.A., E. Ward, B.J. McCarthy, M.J. Schymura, L.A. Ries, C. Eheman, et al., Annual report to the nation on the status of cancer, 1975–2007, featuring tumors of the brain and other nervous system. Journal of the National Cancer Institute, 2011.*
4. *Freedman, N.D., D.T. Silverman, A.R. Hollenbeck, A. Schatzkin, and C.C. Abnet, Association between smoking and risk of bladder cancer among men and women. Jama, 2011. 306(7): p. 737-745.*
5. *Kirkali, Z., T. Chan, M. Manoharan, F. Algaba, C. Busch, L. Cheng, et al., Bladder cancer: epidemiology, staging and grading, and diagnosis. Urology, 2005. 66(6): p. 4-34.*
6. *Sutton, J.M., Evaluation of hematuria in adults. Jama, 1990. 263(18): p. 2475-2480.*
7. *Stenzl, A., N.C. Cowan, M. De Santis, M.A. Kuczyk, A.S. Merseburger, M.J. Ribal, et al., Treatment of muscle-invasive and metastatic bladder cancer: update of the EAU guidelines. European urology, 2011. 59(6): p. 1009-1018.*
8. *Hillman, B.J., M. Silvert, G. Cook, T. Stanisic, J. Bjelland, H.R. Claypool, et al., Recognition of bladder tumors by excretory urography. Radiology, 1981. 138(2): p. 319-323.*
9. *O'malley, M., P. Hahn, I. Yoder, G. Gazelle, F. McGovern, and P. Mueller, Comparison of excretory phase, helical computed tomography with intravenous urography in patients with painless hae-*

maturia. Clinical radiology, 2003. 58(4): p. 294-300.

10. *Herranz-Amo, F., J. Diez-Cordero, e. M, F. Verdu-Tartajo, G. Bueno-Chomon, F. Leal-Hernandez, et al., Need for intravenous urography in patients with primary transitional carcinoma of the bladder? European urology, 1999. 36(3): p. 221-224.*
11. *Choyke, P.L., Radiologic evaluation of hematuria: guidelines from the American College of Radiology's appropriateness criteria. American family physician, 2008. 78(3).*
12. *Lopes, R.I., L. Nogueira, C.J. Albertotti, D.Y. Takahashi, and R.N. Lopes, Comparison of virtual cystoscopy and transabdominal ultrasonography with conventional cystoscopy for bladder tumor detection. Journal of Endourology, 2008. 22(8): p. 1725-1730.*
13. *Datta, S., G. Allen, R. Evans, K. Vaughton, and M. Lucas, Urinary tract ultrasonography in the evaluation of haematuria--a report of over 1,000 cases. Annals of the Royal College of Surgeons of England, 2002. 84(3): p. 203.*
14. *Francica, G., S.A. Bellini, F. Scarano, A. Miraglia-uolo, F.A. De Marino, and M. Maniscalco, Correlation of Transabdominal Sonographic and Cystoscopic Findings in the Diagnosis of Focal Abnormalities of the Urinary Bladder Wall A Prospective Study. Journal of Ultrasound in Medicine, 2008. 27(6): p. 887-894.*
15. *Nicolau, C., L. Bunesch, C. Sebastia, and R. Salvador, Diagnosis of bladder cancer: contrast-enhanced ultrasound. Abdominal imaging, 2010. 35(4): p. 494-503.*
16. *Kocakoc, E., A. Kiris, I. Orhan, A.K. Poyraz, H. Artas, and F. Firdolas, Detection of bladder tumors with 3-dimensional sonography and virtual sonographic cystoscopy. Journal of Ultrasound in Medicine, 2008. 27(1): p. 45-53.*
17. *Sadow, C.A., S.G. Silverman, M.P. O'Leary, and J.E. Signorovitch, Bladder Cancer Detection with CT Urography in an Academic Medical Center 1. Radiology, 2008. 249(1): p. 195-202.*
18. *Jinzaki, M., A. Tanimoto, H. Shinmoto, Y. Horiguchi, K. Sato, S. Kuribayashi, et al., IMAGING _. AJR Am J Roentgenol, 2007. 188: p. 913-8.*
19. *Avcu, S., M. Koseoglu, K. Ceylan, M. Dbulutand, and O. Unal, The value of diffusion-weighted MRI in the diagnosis of malignant and benign urinary bladder lesions. The British journal of radiology, 2014.*
20. *Kim, J.K., S.-Y. Park, H.J. Ahn, C.S. Kim, and K.-S. Cho, Bladder Cancer: Analysis of Multi–Detector Row Helical CT Enhancement Pattern and Accuracy in Tumor Detection and Perivesical Staging 1. Radiology, 2004. 231(3): p. 725-731.*
21. *Barentsz, J.O., G.J. Jager, P. Van Vierzen, J.A. Witjes, S.P. Strijk, H. Peters, et al., Staging urinary bladder cancer after transurethral biopsy: value of fast dynamic contrast-enhanced MR imaging. Radiology, 1996. 201(1): p. 185-193.*
22. *Kim, B., R.C. Semelka, S.M. Ascher, D.B. Chalpin, P.R. Carroll, and H. Hricak, Bladder tumor staging: comparison of contrast-enhanced CT, T1-and T2-weighted MR imaging, dynamic gadolinium-enhanced imaging, and late gadolinium-enhanced imaging. Radiology, 1994. 193(1): p. 239-245.*
23. *Tanimoto, A., Y. Yuasa, Y. Imai, M. Izutsu, K. Hiramatsu, M. Tachibana, et al., Bladder tumor staging: comparison of conventional and gadolinium-enhanced dynamic MR imaging and CT. Radiology, 1992. 185(3): p. 741-747.*
24. *Swinnen, G., A. Maes, H. Pottel, A. Vanneste, I. Billiet, K. Lesage, et al., FDG-PET/CT for the preoperative lymph node staging of invasive bladder cancer. European urology, 2010. 57(4): p. 641-647.*
25. *Rosenberg, J.E., P.R. Carroll, and E.J. Small, Update on chemotherapy for advanced bladder cancer. The Journal of urology, 2005. 174(1): p. 14-20.*

KANSER GÜNDEMİ DERGİSİ Volume 4/4, Ekim 2016
MESANE VE ÜST ÜRİNER SİSTEM KANSERLERİ

MESANE KANSERLERİNDE NÜKLEER TIPTAKİ YENİLİKLER

Dr. A. Levent Güner[(1)], Dr. Erkan Vardareli[(1)]
(1) Acıbadem Üniversitesi Tıp Fakültesi Nükleer Tıp Anabilim Dalı

Mesane kanseri üriner sistemin en sık görülen malign tümörü olup, en sık 50 ile 70 yaşları arasında görülmektedir[(1)]. Histolojik tiplere göre ayrıldığında % 90'ı değişici epitel hücreli, % 5'i yassı hücreli, ve yaklaşık % 2'si ise adenokanserlerdir. Bu tümörlerin % 70'i yüzeyel, % 30'u ise kasa invaze tümörlerdir[(2)]. Mesane kanserinde standart tedavi olarak sistektomi ile birlikte genişletilmiş lenfadenektomi kabul edilmektedir. Buna rağmen geçen yıllar boyunca hastalık prognozunda belirgin iyileşme görülmemiştir. Buna neden olarak konvansiyonel evreleme ile saptanamayan okült metastazların varlığı öngörülmektedir. Evrelemede kullanılan konvansiyonel yöntemler olan USG ve BT'nin ise doğruluk oranları düşüktür. BT'nin mesane duvarını aşan tümörü tespit etme oranı % 64-92 arasında değişmekte, lenf nodu metastazlarında ise yanlış negatif oranı % 40'lara kadar ulaşmaktadır[(3- 6)]. Anatomik değişiklikler hastalıkla ilişkili olmayabildiğinden hem MRI hem BT hastalık evresini farklı gösterebilmektedir[(7)]. MRI mesane duvarı invazyonunu değerlendirmek için faydalı görünmekle birlikte % 20 kadar hastada evreyi olduğundan fazla gösterebilmektedir (overstaging)[(8)].

Hastaların % 75'inde lezyon mesanede submukoza ile sınırlıdır, geri kalan %25 kasa invaze tümörü olan hastanın ise %25'inde konvansiyonel görüntülemelerle bilinmeyen metastaz olduğu postoperatif patolojide görülmektedir. Radikal sistektomi sonrasında organa sınırlı hastaların 5 yıl hastalıksız sağ kalımı % 70-75, ekstravezikal hastalık (pT3-pT4) varsa 5 yıl sağ kalım % 40-50, lenf nodu metastazları varsa bu değer % 15-35 olarak bulunmaktadır. Bu hastalarda neoadjuvan kemoterapi planlanabilmekte iken T2 ve N0 hastalarda ise neoadjuvan tedavinin faydası bilinmemektedir. Bu nedenle doğru evreleme büyük önem taşımaktadır[(9- 11)].

EVRELEME

PET görüntüleme, hem FDG'nin üriner ekskresyonu ve hem de organ içi ve bölgesel lenf nodlarını değerlendirmede teknik bir zorluk yaratmasından dolayı rutin kullanımda şimdiye kadar az yer bulabilmiştir. Bu teknik zorluğu aşmak için oral hidrasyon, idrar boşaltımı sonrası ek görüntüler veya intravenöz diüretikler ile mesane aktivitesinin azaltılması önerilmektedir[(12)]. Poyraz ve arkadaşlarının retrospektif bir çalışmasında (51 hasta), diüretik sonrasında pelvisten ek görüntüler alınmış, mesanedeki bulguların % 80'i ikinci görüntüde, lenf nodu veya organ dışına invazyon gibi diğer bulguların ise % 20'si ek görüntüde saptanmıştır[(13)]. Anjos ve arkadaşlarının yeniden evreleme için FDG PET uygulanan 17 (11'inde sistektomi yapılmamış) hastadan oluşan çalışmasında mesanede saptanan lezyonların tamamı (6/11 hasta) sadece i.v diüretik sonrası görüntülerde saptanabilmiştir. Bu çalışmada 20 mg i.v diüretik ve 1000 ml. hidrasyondan 1 saat sonra ek pelvis görüntüleri elde edilmiş, mesane duvarında nüks lezyon saptanmayan hastaların diğer görüntülemelerinde ve takiplerinde lezyon izlenmemiştir[(12)].

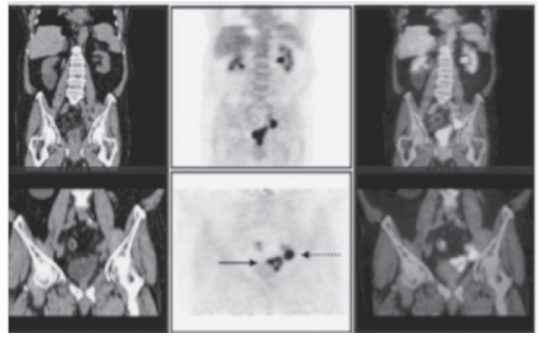

Resim 1: 81 yaşında erkek hasta, mesane lateral duvarında BT'de kalınlaşma yok, ancak primer lezyon ve sol eksternal iliak lenf nodu FDG PET pozitif.

PRİMER LEZYON GÖRÜNTÜLEME

Lu'nun 6 çalışmayı inceleyen bir meta-analizinde, primer lezyonu saptamada FDG PET duyarlılığı % 90 (70- 99), özgüllüğü % 100 (74- 100) olarak bulunmuştur[14].

Harkirat ve arkadaşlarının 22 pre-sistektomi hastasından oluşan çalışmasında mesane duvarında lezyon saptama için FDG PET duyarlılık ve özgüllük değerleri % 86 ve % 100 olarak bildirilmiştir. Bu çalışmada 0.5 mg/kg i.v diüretikten 60- 90 dk. sonra pelvisten ek PET görüntüleri de elde edilmiştir[15].

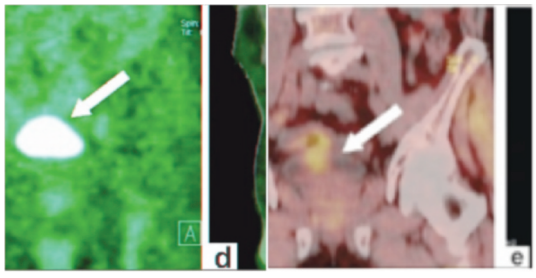

Resim 2: Aynı hastanın i.v diuretik öncesi ve sonrası görüntüleri, mesanede primer lezyon.

FDG PET ve BT'yi karşılaştıran Chakraborty ve arkadaşlarının 34'ü ilk evreleme, diğer 43 hasta yeniden evreleme, toplam 77 hastadan oluşan çalışmasında 30/ 34 hastada primer lezyon hem FDG PET hem BT'de saptanmıştır. Bu 34 hastada metastatik lenf nodlarını saptamada ise FDG PET duyarlılığı % 87.5 bulunurken, BT % 66'da kalmıştır. FDG PET 8/ 34 hastada uzak metastaz saptanırken, BT ile 4/ 34 hastada uzak metastaz gözlenmemiştir. Yeniden evreleme grubunda olan 43 hastanın 24'ünde hem FDG PET hem BT ile lokal nüks saptanmış, 19/ 43 hastada PET BT ile uzak metastaz saptanırken, BT ile 11/43'ünde saptanmıştır. Bu çalışmada 77 hastanın 63'ünde i.v diüretik uygulamasından 1 saat sonrası pelvisten ek bir PET görüntüsü alınmıştır[16].



Şekil 1: Lu'nun meta-analizinden, primer lezyon ve FDG PET.

Lu'nun meta-analizinde evreleme ve yeniden evreleme için duyarlılık % 82 (72-89) ve özgüllük % 89 (81-95) bulunmuştur[14].

Bu meta- analize dahil edilen çalışmalardan Drieskens ve arkadaşlarının pre-sistektomi 55 hastadan (T1 9, T2 26, T3 17 ve T4 3) oluşan çalışmasında nodal ve uzak metastaz saptamada FDG PET duyarlılığı ve özgüllüğü % 53 ve % 72 bulunmuştur. Bu çalışmada hibrid olmayan bir PET cihazı kullanılmış ve diğer bir BT cihazında elde edilen BT görüntüleri ile füzyon yapılarak tekrar değerlendirildiğinde nodal ve uzak metastaz saptama için duyarlılık % 60, özgüllük % 88 bulunmuştur. Bu çalışmada FDG enjeksiyonu 10 dk. Sonrasında 20 mg furosemid ve 500ml i.v hidrasyon uygulanmıştır[17].

Kibel ve arkadaşlarının çalışmasına, 43 pre-sistektomi, hiçbiri neoadjuvan tedavi almamış ve konvansiyonel görüntülemesi (BT ve kemik sintigrafisi) negatif bulunmuş hastalar (cT2 40 hasta, cT3 3 hasta) alınmıştır. FDG enjeksiyonundan 20 dakika sonra 20 mg furosemid enjekte edilmiş ve çekim öncesinde hidrasyon sağlanmıştır. Nodal evrelemede duyarlılık % 70 (7/10 hasta), özgüllük % 94 (30/32) bulunmuş olup (PPV %78, NPV %91), PET negatif metastatik hastalarda lenf nodu boyutu 0.4-0.7 cm. arasında (0.6 cm. ortalama), PET pozitif olanlarda ise 0.4-6.5 cm. (ortalama 2.8 cm.) olarak saptanmıştır. Takip sonunda PET pozitif hastaların 6 ve 24 ay sağ kalımı % 63 ve % 23, PET negatif hastaların ise % 93 ve % 58 olarak hesaplanmıştır[18].

Rouanne ve arkadaşları neoadjuvan kemoterapi hasta seçiminde preop. PET BT ile lenf nodlarını değerlendirmiş olup, çekim öncesi işeme sağlanmıştır. Çalışmaya klinik T3b- T4a 102 hasta dahil edilmiş, 1211 lenf nodu alanında histopatolojik değerlendirme yapılmış ve % 5.5 metastatik lenf nodu 26/ 102 hastada (% 25.5) saptanmıştır. Hasta bazında değerlendirildiğinde duyarlılık, özgüllük, PPD ve NPD % 50, % 96.2, % 80, % 86.2 ve % 85.3 olarak bulunmuştur. Alan bazında ise bu oranlar % 50.0, % 99.0, % 71.9, % 97.4, ve % 96.5 dir. Bu çalışmada FDG PET'in tespit edemediği metastazların çoğu 5 mm. altında bulunmuş, hastaların % 27'si konvansiyonel N0 iken postoperatif patolojide lenf nodu pozitif olduğu saptanmıştır[19].

Lenf nodu evrelemesine etkisini değerlendiren Jeong ve arkadaşlarının çalışmasında ise radikal sistektomi öncesi neoadjuvan tedavi almamış 61 hastanın 17'sinde (% 28) lenf nodu metastazı saptanmış, hasta bazlı analizde FDG PET duyarlılığı % 47, BT % 29 bulunmuştur. FDG PET PPD % 73, BT PPD % 83, PET NPD % 82, BT NPD ise % 78 olarak tesbit edilmiştir. Bu değerlere göre yazarlar pT0- 2 hastalarda PET'in BT'ye katkısı olmadığını söylemektedirler. Bu grup zaten FDG PET evre-

lemeden fayda görmeyen lenf nodu metastaz oranı düşük ve olasılıkla lenf nodu metastazları milimetrik hastalardan oluşmaktadır[20].

Heicappel'in mesane tümörü evreleme için FDG PET görüntülenen sekiz hastadan oluşan çalışmasında FDG PET ile tespit edilebilen en küçük metastaz boyutu 9mm. olarak bildirilmiştir[21].

Soubra ve arkadaşlarının 78 hastadan oluşan çalışmasında (29'u neoadjuvan tedavi, 49'u neoadjuvan almamış, 57 hastada i.v diuretik kullanılmış), 70/ 78 hastada FDG PET lenf nodu durumunu doğru olarak göstermiştir. Doğru pozitif lenf nodlarında medyan SUV-max değeri 6.25 (3.7-13.8), medyan çap 12 mm. (7-21mm) bulunmuştur. FDG PET'in yanlış negatif olduğu hiçbir hastada BT doğru pozitif saptamamış, BT pozitif 3 hastada ise patolojide metastaz saptanmamıştır. Sekiz hastada FDG PET ile uzak metastaz şüphesi için biyopsi yapılmış ve tamamı metastazı doğrulamıştır (üç kemik, üç akciğer, 2 peritoneal lenf nodu, %100 duyarlılık ve özgüllük)[22].

Mertens ve arkadaşlarının uluslararası ve iki merkezli kasa invaze mesane tümörlü 211 hastadan oluşan çalışmasında FDG PET, evrelemede BT'den daha iyi bulunmuş olup, PET BT negatif ekstravezikal hastalık olan hastaların sağ kalımı diğer gruba göre daha iyi bulunmuştur (14 ve 50 ay, p= 0.001)[23].

Rouanne ve arkadaşlarının prospektif çalışmasında 102 hastada doğruluk % 85 bulunmakla birlikte lenfadenektomide saptanan lenf nodu metastazlarının yarısında FDG PET pozitif bulunmuştur (duyarlılık %50)[19].

Goodfellow'un 93 hastalık prospektif çalışmasında ise FDG PET ile (8/ 17) hastada lenf nodu metastazı saptanmış (duyarlılık %45), ancak bu çalışmada işeme sonrası geç pelvis görüntüleme veya i.v diüretik uygulanmamıştır[24].

YENİDEN EVRELEME VE UZAK METASTAZ SAPTAMA

Jadvar ve arkadaşlarının 35 hastadan oluşan çalışmasında (17 PET, 18 PET BT), tüm hastalar sistektomize, 24'ü kemoterapi veya kemoradyoterapi almış, ve yeniden evreleme için FDG PET görüntülemesi yapılmıştır. 12 hasta PET ve BT uyumlu doğru negatif, 19 hasta PET ve BT uyumlu doğru pozitif bulunmuş, 4 hastada PET ve BT bulguları uyumsuz bildirilmistir. Apolo ve arkadaşlarının 57 hastadan oluşan prospektif çalışmasında, 51 mesane, 6 renal pelvis, % 44'ü(50) T2-T3 veya T4 hastaların 47'si son analize alınıp, bu hastaların 37'si daha önce kemoterapi veya radyoterapi almıştı. Lenf nodları için FDG PET duyarlılığı ve özgüllüğü % 92 ve % 81 olarak bulunmuş, diğer organlar da dahil edildiğinde ise değerler % 87 ve % 88 bulunmuştu. En düşük duyarlılık % 50 ile karaciğerdedir. Hasta bazlı analizde ise metastatik hastalık tespit etmede duyarlılık % 81 özgüllük % 94 bulunmuştur (PPV % 96, NPV % 71). Bu çalışmada 10 hasta evreleme için görüntülenmiş, bunlarda 5 doğru pozitif ve 5 de doğru negatif bulunmuş olup, toplam hastaların % 68'inde FDG PET'in klinik karara etkisi olmuştur[26].

Table 4. Patient Management Changes Based on FDG-PET/CT Results

Physician Changes	No of Patients (n - 53)	%
Biopsy eliminated	11	21
Additioral imaging avoided	11	21
Organ-confined treatment changed to metastatic treatment	10	19
Survellance changed to treatment	3	6
Local radiotherapy changed to chemotherapy	1	2
Total management changes	36	68
Abbneviations: FDG, fluonine 18 2 fluoro-2-decoy-D-glupose; PET, positron emission tomography, CT, computed tomography. "The total management change with the imaging-adjusted impact is 47% (see Results).		

Şekil 2: Apolo' nun çalışmasından, klinik karara etki.

Kolberg ve arkadaşlarının 103 hastalık neoadjuvant tedavi adayı (hepsi kasa invaze cT2-4), prospektif çalışmasında, FDG ile birlikte 20 mg i.v furosemid enjekte edilmiş, 48 hastada (%47) BT ile tespit edilmemiş metastatik hastalık bulgusu saptanmış bulunmaktadır. 39 hastada (% 38) lokorejyonel (aort bifürkasyonu altında), 26 hastada (% 25) aort bifürkasyon üstünde veya uzak metastaz saptanmıştır. Bu sonuçlarla, 28 hastada (% 27) tedavi planı değiştirilmiş, 16 hastada sistektomi iptal edilmiş, 12 hastada neoadjuvant kemoterapi başlanmıştır[27].

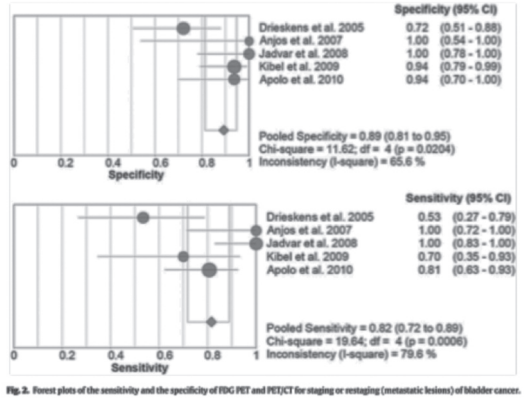

Fig. 3. Forest plots of the sensitivity and the specificity of FDG PET and PET/CT for staging or restaging (metastatic lesions) of bladder cancer.

Şekil 3: Lu' nun metaanalizinden, evreleme-yeniden evreleme FDG PET.

DİĞER TEKNİKLER VE FDG'DEN BAŞKA RADYOFARMASÖTİKLER

FDG'nin üriner atılımı hep teknik bir sorun olmakta iken farklı bir yaklaşım ile Chondrogiannis ve arkadaşları enjeksiyon hemen sonrası aldıkları iki hastada primer lezyonu üriner aktivite görüntüye henüz girmeden göstermişlerdir[28].

Resim 3: Mesane duvarında primer lezyon, FDG enjeksiyonu hemen sonrası alınan PET görüntülerinde.

Diğer tetkiklerden sentinel lenf nodu biyopsisi henüz yeterince yaygınlaşmamış bir yöntem olup, % 92 negatif öngörü değeri gösterilmiş olmasına rağmen intraoperatif saptanması hastanın preoperatif tedavi alması olasılığını ortadan kaldırmış olmaktadır[29].

MRI ile ilgili yeni gelişmelerden biri ise ultra küçük süper paramanyetik demir oksit partiküllerinin kullanımıdır. Bu partiküller makrofajlar tarafından lenf nodlarında tutularak bir çeşit negatif kontrast yerine geçmektedir. Bu teknik difüzyon ağırlıklı görüntüleme ile birleştirildiğinde MRI için en doğru sonuçları verdiği bildirilmekte ancak milimetrik lenf nodlarinda genişletilmiş lenf nodu diseksiyonu duyarlılığına erişememektedir. Ayrıca ferumoxtran-10 enjeksiyonu sonrası yan etkiler görülebilmekte ve % 10 hastada enjeksiyon durdurulmak zorunda kalınmaktadır. Bu ajan ile yan etkiler standart BT veya MRI'dan çok daha sık görülmektedir[30].

Ahlström ve arkadaşlarının C-11 metionin ile yaptıkları çalışmada 23 hastanın 18'inde primer tümörü görüntülemişler, ancak BT veya MR'a bir üstünlük saptanmamıştır[31].

Orevi ve arkadaşlarının 14 hastayı radikal sistektomi öncesi inceleyen çalışmasında, tüm metastatik lenf nodlarında radyofarmasötik tutulumu saptanmış, C-11 asetat tutulumu koline göre daha yüksek izlenmiştir. Radyofarmasötik tutulumu olmayan hiçbir lenf nodunda metastaz saptanmamış olup, lenf nodu boyutları ile doğruluk arasında korelasyon saptanmamıştır[32].

Maurer ve arkadaşlarının C-11 kolin ile yaptıkları çalışmada ise 44 hasta prospektif, öncesinde kolin PET ve ardından sistektomi ve lenf nodu diseksiyonu yapılmış, 78 ay takip süresinde kolin PET veya BT ile preop. bulguların postop patoloji bulguları gibi sağ kalım farkı göstermediği tespit edilmiştir[33].

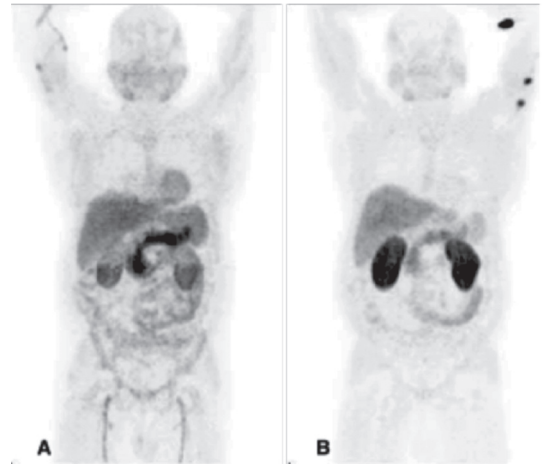

Resim 4: A: C-11 Asetat, B: C-11 Kolin fizyolojik dağılımı. Mesanede aktivite ikisinde de yok.

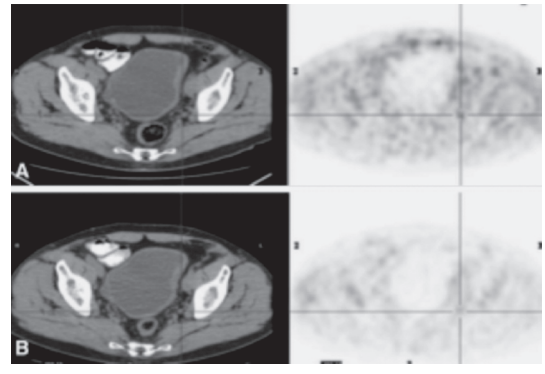

Resim 5: 8mm çapında sol obturator metastatik lenf nodu, A: C-11 asetat, B: C-11 kolin.

Schöder ve arkadaşlarının 17 hastadan oluşan C-11 asetat PET çalışmasında üç hastada metastatik lenf nodu saptanmış, hepsinde asetat birikimi olmuştur/ Granülomatöz lenf nodları, granülomatöz prostatit ve akciğerde aspergilloziste de tutulum görülmüştür[34].

Mesane kanserinin litik karakterdeki kemik metastazları PET görüntüleme ile kemik sintigrafisine göre daha iyi saptanabilirler. Radyofarmasötik olarak 18-F florür de seçenek olarak yer almaktadır.

PET- MRI

PET ve MRI görüntülerinin birlikte değerlendirilmesi ikisinin de avantajlarını bir araya getirebilir. Ancak sıralı yapılan çekimlerde mesane boyutlarının değişmiş olması füzyon için teknik bir sorun oluşturmaktadır. Yeni bir hibrid cihaz olan PET MRI ile bu sorun bir miktar aşılabilir. Rosenkrantz ve arkadaşlarının mesane kanseri evrelemesinde PET MRI tekniğini tanımladığı altı hastalık bir çalışması vardır[35].

KAYNAKLAR

1. *Jemal A, Siegel R, Xu J, Ward E. Cancer statistics, 2010. CA: a cancer journal for clinicians. Sep-Oct 2010; 60(5):277-300.*
2. *Kaufman DS, Shipley WU, Feldman AS. Bladder cancer. Lancet (London, England). Jul 18 2009; 374(9685):239-249.*
3. *Yaman O, Baltaci S, Arikan N, Yilmaz E, Gogus O. Staging with computed tomography, transrectal ultrasonography and transurethral resection of bladder tumour: comparison with final pathological stage in invasive bladder carcinoma. British journal of urology. Aug 1996; 78(2):197-200.*
4. *Paik ML, Scolieri MJ, Brown SL, Spirnak JP, Resnick MI. Limitations of computerized tomography in staging invasive bladder cancer before radical cystectomy. The Journal of urology. Jun 2000; 163(6):1693-1696.*
5. *Voges GE, Tauschke E, Stockle M, Alken P, Hohenfellner R. Computerized tomography: an unreliable method for accurate staging of bladder tumors in patients who are candidates for radical cystectomy. The Journal of urology. Oct 1989; 142(4):972-974.*
6. *Shvarts O, Han KR, Seltzer M, Pantuck AJ, Belldegrun AS. Positron emission tomography in urologic oncology. Cancer control : journal of the Moffitt Cancer Center. Jul-Aug 2002; 9(4):335-342.*
7. *Kim B, Semelka RC, Ascher SM, Chalpin DB, Carroll PR, Hricak H. Bladder tumor staging: comparison of contrast-enhanced CT, T1- and T2-weighted MR imaging, dynamic gadolinium-enhanced imaging, and late gadolinium-enhanced imaging. Radiology. Oct 1994; 193(1):239-245.*
8. *Rabie E, Faeghi F, Izadpanahi MH, Dayani MA. Role of Dynamic Contrast-Enhanced Magnetic Resonance Imaging in Staging of Bladder Cancer. Journal of clinical and diagnostic research : JCDR. Apr 2016; 10(4):Tc01-05.*
9. *Madersbacher S, Hochreiter W, Burkhard F, et al. Radical cystectomy for bladder cancer today--a homogeneous series without neoadjuvant therapy. Journal of clinical oncology : official journal of the American Society of Clinical Oncology. Feb 15 2003; 21(4):690-696.*
10. *Hautmann RE, de Petriconi RC, Pfeiffer C, Volkmer BG. Radical cystectomy for urothelial carcinoma of the bladder without neoadjuvant or adjuvant therapy: long-term results in 1100 patients. European urology. May 2012; 61(5):1039-1047.*
11. *Niegisch G, Lorch A, Droller MJ, Lavery HJ, Stensland KD, Albers P. Neoadjuvant chemotherapy in patients with muscle-invasive bladder cancer: which patients benefit? European urology. Sep 2013; 64(3):355-357.*
12. *Anjos DA, Etchebehere EC, Ramos CD, Santos AO, Albertotti C, Camargo EE. 18F-FDG PET/CT delayed images after diuretic for restaging invasive bladder cancer. Journal of nuclear medicine: official publication, Society of Nuclear Medicine. May 2007; 48(5):764-770.*
13. *Yildirim-Poyraz N, Ozdemir E, Uzun B, Turkolmez S. Dual phase 18F-fluorodeoxyglucose positron emission tomography/computed tomography with forced diuresis in diagnostic imaging evaluation of bladder cancer. Revista espanola de medicina nuclear e imagen molecular. Jul-Aug 2013; 32(4):214-221.*
14. *Lu YY, Chen JH, Liang JA, et al. Clinical value of FDG PET or PET/CT in urinary bladder cancer: a systemic review and meta-analysis. European journal of radiology. Sep 2012; 81(9):2411-2416.*
15. *Harkirat S, Anand S, Jacob M. Forced diuresis and dual-phase F-fluorodeoxyglucose-PET/CT scan for restaging of urinary bladder cancers. The Indian journal of radiology & imaging. Feb 2010; 20(1):13-19.*
16. *Chakraborty D, Mittal BR, Kashyap R, et al. Role of fluorodeoxyglucose positron emission tomography/computed tomography in diagnostic evaluation of carcinoma urinary bladder: comparison with computed tomography. World journal of nuclear medicine. Jan 2014; 13(1):34-39.*
17. *Drieskens O, Oyen R, Van Poppel H, Vankan Y, Flamen P, Mortelmans L. FDG-PET for preoperative staging of bladder cancer. European journal of nuclear medicine and molecular imaging. Dec 2005; 32(12):1412-1417.*
18. *Kibel AS, Dehdashti F, Katz MD, et al. Prospective study of [18F]fluorodeoxyglucose positron emission tomography/computed tomography for staging of muscle-invasive bladder carcinoma. Journal of clinical oncology : official journal of the American Society of Clinical Oncology. Sep 10 2009; 27(26):4314-4320.*
19. *Rouanne M, Girma A, Neuzillet Y, et al. Potential impact of 18F-FDG PET/CT on patients selection for neoadjuvant chemotherapy before radical*

cystectomy. European journal of surgical oncology : the journal of the European Society of Surgical Oncology and the British Association of Surgical Oncology. Dec 2014; 40(12):1724-1730.

20. *Jeong IG, Hong S, You D, Hong JH, Ahn H, Kim CS. FDG PET-CT for lymph node staging of bladder cancer: a prospective study of patients with extended pelvic lymphadenectomy. Annals of surgical oncology. Sep 2015; 22(9):3150-3156.*
21. *Heicappell R, Muller-Mattheis V, Reinhardt M, et al. Staging of pelvic lymph nodes in neoplasms of the bladder and prostate by positron emission tomography with 2-[(18)F]-2-deoxy-D-glucose. European urology. Dec 1999; 36(6):582-587.*
22. *Soubra A, Hayward D, Dahm P, et al. The diagnostic accuracy of 18F-fluorodeoxyglucose positron emission tomography and computed tomography in staging bladder cancer: a single-institution study and a systematic review with meta-analysis. World journal of urology. Sep 2016; 34(9):1229-1237.*
23. *Mertens LS, Mir MC, Scott AM, et al. 18F-fluorodeoxyglucose--positron emission tomography/computed tomography aids staging and predicts mortality in patients with muscle-invasive bladder cancer. Urology. Feb 2014; 83(2):393-398.*
24. *Goodfellow H, Viney Z, Hughes P, et al. Role of fluorodeoxyglucose positron emission tomography (FDG PET)-computed tomography (CT) in the staging of bladder cancer. BJU international. Sep 2014; 114(3):389-395.*
25. *Jadvar H, Quan V, Henderson RW, Conti PS. [F-18]-Fluorodeoxyglucose PET and PET-CT in diagnostic imaging evaluation of locally recurrent and metastatic bladder transitional cell carcinoma. International journal of clinical oncology. Feb 2008; 13(1):42-47.*
26. *Apolo AB, Riches J, Schoder H, et al. Clinical value of fluorine-18 2-fluoro-2-deoxy-D-glucose positron emission tomography/computed tomography in bladder cancer. Journal of clinical oncology : official journal of the American Society of Clinical Oncology. Sep 1 2010; 28(25):3973-3978.*
27. *Kollberg P, Almquist H, Blackberg M, et al. [(18)F]Fluorodeoxyglucose - positron emission tomography/computed tomography improves staging in patients with high-risk muscle-invasive bladder cancer scheduled for radical cystectomy. Scandinavian journal of urology. 2015; 49(4):296-301.*
28. *Chondrogiannis S, Marzola MC, Colletti PM, Rubello D. Proposal of a new acquisition protocol for bladder cancer visualization with 18F-FDG PET/CT. Clinical nuclear medicine. Jan 2015; 40(1):e78-80.*
29. *Liss MA, Noguchi J, Lee HJ, Vera DR, Kader AK. Sentinel lymph node biopsy in bladder cancer: Systematic review and technology update. Indian journal of urology : IJU : journal of the Urological Society of India. Jul-Sep 2015; 31(3):170-175.*
30. *Lin WC, Chen JH. Pitfalls and Limitations of Diffusion-Weighted Magnetic Resonance Imaging in the Diagnosis of Urinary Bladder Cancer. Translational oncology. Jun 2015; 8(3):217-230.*
31. *Ahlstrom H, Malmstrom PU, Letocha H, Andersson J, Langstrom B, Nilsson S. Positron emission tomography in the diagnosis and staging of urinary bladder cancer. Acta radiologica (Stockholm, Sweden : 1987). Mar 1996; 37(2):180-185.*
32. *Orevi M, Klein M, Mishani E, Chisin R, Freedman N, Gofrit ON. 11C-acetate PET/CT in bladder urothelial carcinoma: intraindividual comparison with 11C-choline. Clinical nuclear medicine. Apr 2012; 37(4):e67-72.*
33. *Maurer T, Horn T, Souvatzoglou M, et al. Prognostic value of 11C-choline PET/CT and CT for predicting survival of bladder cancer patients treated with radical cystectomy. Urologia internationalis. 2014; 93(2):207-213.*
34. *Schoder H, Ong SC, Reuter VE, et al. Initial results with (11)C-acetate positron emission tomography/computed tomography (PET/CT) in the staging of urinary bladder cancer. Molecular imaging and biology : MIB : the official publication of the Academy of Molecular Imaging. Apr 2012; 14(2):245-251.*
35. *Rosenkrantz AB, Balar AV, Huang WC, Jackson K, Friedman KP. Comparison of Coregistration Accuracy of Pelvic Structures Between Sequential and Simultaneous Imaging During Hybrid PET/MRI in Patients with Bladder Cancer. Clinical nuclear medicine. Aug 2015; 40(8):637-641.*

KANSER GÜNDEMİ DERGİSİ Volume 4/4, Ekim 2016
MESANE VE ÜST ÜRİNER SİSTEM KANSERLERİ

MESANE TÜMÖRLERİ PATOLOJİSİNDE NELER DEĞİŞTİ?

Dr. Yeşim Sağlıcan[1], Dr. Ayşe Armutlu[2], Dr. Ümit İnce[1]

(1) Acıbadem Üniversitesi Tıp Fakültesi, Tıbbi Patoloji Anabilim Dalı

(2) Koç Üniversitesi Tıp Fakültesi, Tıbbi Patoloji Anabilim Dalı

Giriş

Ürotelyal tümörler, sanayileşmiş ülkelerde, renal pelvisten üretraya kadar üriner sistemin en sık görülen primer tümörleridir. Mesane, üriner sistem içinde malignitenin en çok görüldüğü organdır. ABD ve Avrupa'da hakim histolojik tip ürotelyal karsinom (% 90) olduğundan, literatürde mesane tümörleriyle ilgili çalışmalar ağırlıklı olarak bu konudadır[1-3]. Bu yazıda da ürotelyal tümörler, günümüze kadar sınıflandırmalarda yapılan değişiklikler ön plana alınarak gözden geçirilecektir.

Sınıflandırmada Gelişim

Ürotelyal tümörler papiller (papillomlar, düşük malignite potansiyelli ve papiller karsinom) ve non-papiller (ürotelyal karsinoma in situ ve invaziv) olmak üzere kategorilere ayrılabilir. Tümörler sıklıkla ekzofitik, papiller morfolojide olup büyük bir kısmı tanı anında non-invazivdir[1]. Bugüne kadar non-invaziv papiller tümörlerin gerek sınıflandırmasında gerekse derecelenmesinde, gözlemciler arası ve gözlemci içi değerlendirme farklılığını azaltmak ve klinik gidiş ile daha iyi korelasyon sağlamak amacıyla, pek çok değişiklikler yapılmıştır[1-4].

WHO 1973 sistemi ürotelyal neoplaziler için yaygın olarak kabul görmüş ve kullanılmış ilk sistemdir[4]. Bu sistemde non-invaziv papiller tümörler, hücresel tabakalanma ve anaplazi derecesine göre papillom, grade 1, grade 2 ve grade 3 papiller karsinom olmak üzere dört gruba ayrılmıştır (Tablo 1).

Tablo 1. WHO 1973 sistemi ile ürotelyal tümörlerin derecelenmesi

Ürotelyal papillom
Papiller ürotelyal karsinom grade 1
Papiller ürotelyal karsinom grade 2
Papiller ürotelyal karsinom grade 3

WHO 1973 sistemi gerek kolay uygulanabilmesi gerekse öngörü değerinin yüksek olması nedeniyle yaklaşık 3 dekad boyunca kullanılmıştır[5]. Sonraki yıllarda, bazı lezyonların klinik olarak beklenenden farklı biyolojik davranış sergilemesi, özellikle non-invaziv ürotelyal tümörlerin sınıflamasında değişiklik yapılması ihtiyacını doğurmuş ve bu amaçla 1998 yılında "The Bladder Consensus Conference Committee" tarafından yeni bir sınıflama önerilmiştir[6]. Bu sınıflamada non-invaziv tümörlerin değerlendirilmesini kolaylaştırmak amacıyla tanı kategorileri genişletilmiştir. "The World Health Organization/International Society of Urologic Pathology Consensus Classification" (WHO 1998/ISUP) adı altında önerilen yeni sınıflama 2004 yılında WHO "Pathology and Genetics of Tumours of the Urinary System and Male Genital Organs" kitabında yayınlanarak klasifikasyona dahil edilmiştir[7].

WHO 2004 sınıflamasında terminolojide köklü değişiklikler ön plandadır. Bu sınıflamada:

1- Öncelikle 'transisyonel' epitel terimi yerini 'ürotelyal' epitele bırakmıştır.

2- Papiller olmayan intraepitelyal 'flat' lezyonlar için prognostik ve tekrarlanabilirlik değeri olan 2 ana başlık; displazi (düşük dereceli intraepitelyal neoplazi) ve karsinoma insitu (yüksek dereceli intraepitelyal neoplazi) önerilmiştir **(Resim 1)**.

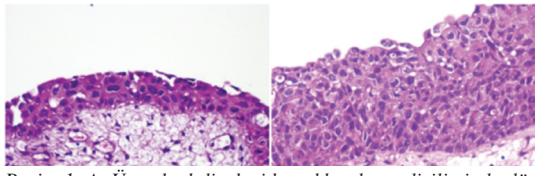

Resim 1. A. Ürotelyal displazide nukleusların dizilimin de düzensizlikler ve hafif nükleer irileşme var. B. Ürotelyal karsinoma in situ; ürotelyal hücrelerde polarite tamamen kaybolmuş, belirgin atipi ve pleomorfizm var.

3- Non-invaziv papiller tümör kategorisine yeni bir terim ilave edilmiştir: "malignite potansiyeli düşük papiller ürotelyal neoplazi" (papillary urothelial neoplasia with low malignant potential; PUNLMP). Bunlar, sitolojik atipisi hafif ancak selülaritesi artmış, progresyon riski düşük lezyonlar olduğundan "kanser" terimi dışında tutulmuştur **(Resim 2)**.

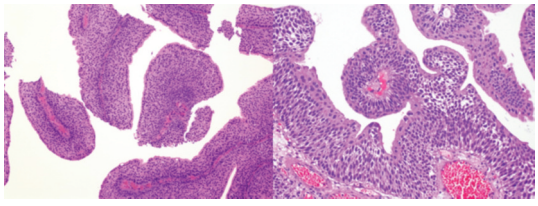

Resim 2. Malignite potansiyeli düşük papiller ürotelyal neoplazi. Normal ürotelyumdan daha kalın, ancak hücresel ve yapısal atipisi minimal olan ürotelyal proliferasyon; yüzey ('umbrella') hücreleri belirgin.

4- Derecelendirmede tekrarlanabilirlik oranının arttırılması için morfolojik tanı kriterleri de ayrıntılı olarak tanımlanmış, nükleer anaplazi derecesine ve yapısal anormalliklere göre 2'li grade sisteminde fikir birliği sağlanmıştır. Buna göre ürotelyal karsinomlar düşük dereceli ve yüksek dereceli olarak sınıflanmıştır **(Resim 3 ve Resim 4)**. Böylece grade 1/2 veya 2/3 derecelenmesindeki karşılaşılan belirsizlik ortadan kaldırılmıştır.

5- Sonuç olarak, 1998'de önerilen 2004 yılında basılı halde karşımıza çıkan bu yeni sistemde non-invaziv papiller lezyonlar; ürotelyal/inverted papillom, malignite potansiyeli düşük papiller ürotelyal neoplazm, düşük dereceli (low grade) papiller ürotelyal karsinom, yüksek dereceli (high grade) papiller ürotelyal karsinom olmak üzere 4 gruba ayrılmıştır (Tablo 2).

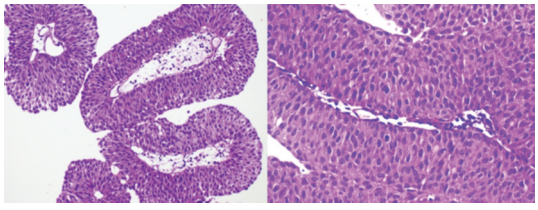

Resim 3. Düşük dereceli papiller ürotelyal karsinom; Sıralanma artmış, polarite kısmen kaybolmuş, atipi ve pleomorfizm displazi derecesinde, mitoz seyrek.

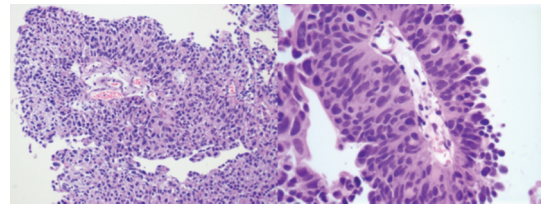

Resim 4. Yüksek dereceli papiller ürotelyal karsinom; polarite tamamen kaybolmuş, atipi ve pleomorfizm çok belirgin, hücreler dishezive olma eğiliminde, mitoz sık.

Tablo 2. 2004 WHO/1998 ISUP Sınıflaması

Hiperplazi	Flat hiperplazi Papiller hiperplazi
Atipi gösteren flat lezyonlar	Reaktif (inflamatuar) atipi Önemi belirsiz atipi Displazi (düşük dereceli intraürotelyal neoplazi) Karsinoma in situ (yüksek dereceli intraürotelyal neoplazi)
Papiller neoplaziler	Papillom İnverted papillom Malignite potansiyeli düşük ürotelyal neoplazi Papiller ürotelyal karsinom, düşük dereceli Papiller ürotelyal karsinom, yüksek dereceli
İnvaziv neoplaziler	İnvaziv ürotelyal karsinom

Non-invaziv papiller ürotelyal neoplazilerin rekürrens ve progresyon oranlarını belirlemede WHO 2004 sınıflamasının sınırlı olduğunu ileri süren çalışmalar vardır[2, 5]. Bu çalışmalarda ortak tartışma konusu PUNLMP kategorisindedir. PUNLMP tanısı verilen 112 hastalık bir çalışmada 35 aylık takip sonrası rekürrens oranı % 29 bulunmuş ve bu hastaların % 75'inde daha yüksek dereceli tümöre progresyon saptanmıştır[8]. Samaratunga ve arkadaşları ortalama 56 aylık takip sonrası progresyon oranını WHO 1973 grade 1 tümörlerde % 11, WHO 2004 PUNLMP'da % 8 bulmuştur[9]. Lopez-Beltran ve Montironi ise PUNLMP olgularında rekürrens ve progresyon oranlarını % 36 ve % 4, düşük dereceli karsinomlarda % 50 ve % 10 saptamışlardır[10]. Bütün bu çalışmalarda PUNLMP ile düşük dereceli karsinomun progresyon oranının benzer olduğu, PUNLMP'un benign bir lezyon olmadığı, rekürrens ve progresyon riskinin dikkate alınması gerektiği vurgulanmıştır.

Sınıflandırma değişikliklerinin, en azından bir süre için, karışıklığa yol açması beklenen bir durumdur. Bu süreçte hem 1973 hem de 2004 sınıflamasının birlikte kullanılması önerilmişse de, günümüzde bu sınıflama

CAP, AJCC/UICC, ICUD, AFIP gibi başlıca yayınlar tarafından kabul edilmiştir[1].

Non-invaziv ürotelyal karsinomlar için en önemli prognostik ve prediktif faktörlerden biri histolojik derecedir. Klinik davranışı öngörebilmek amacıyla yapılan çabalara rağmen, ürotelyal karsinomların derecelendirme ve evrelemesinde tecrübeli patologlar arasında bile farklılıklar ortaya çıkmaktadır[11]. WHO 1973 sınıflamasında derece 1 ve 2 arasında zaman zaman yaşanan uyum sorununun, WHO 2004'de düşük dereceli ve yüksek dereceli karsinomlar arasında da yaşandığı bir gerçektir.

Son Sınıflama

Uzun yıllar sonra Mart 2015'de Zürih'de WHO Çalışma Grubunun "Consensus and Editorial Meeting" sonrası, 2016 yılında basılan "WHO Classification of Tumours of the Urinary System and Male Genital Organs" kitabında, mesane tümörleri için kullanılan 2004 sınıflamasının birkaç yeni terim dışında aynen kabul edildiği görülmektedir (Tablo 3 ve Tablo 4)[1].

Tablo 3. Ürotelyal sistem tümörlerinde 2016 WHO sınıflaması (sadece ürotelyal tümörler gösterildi)

İnvaziv ürotelyal karsinom
Nested
Mikrokistik
Mikropapiller
Lenfoepitelyoma-benzeri
Plazmasitoid / taşlı yüzük hücreli / diffüz
Sarkomatoid
Dev hücreli
Az diferansiye
*Lipidden zengin**
*Berrak hücreli**
Non-invaziv ürotelyal lezyonlar
Ürotelyal karsinoma in situ
Non-invaziv papiller ürotelyal karsinom, düşük dereceli
Non-invaziv papiller ürotelyal karsinom, yüksek dereceli
Malignite potansiyeli düşük ürotelyal neoplazi
Ürotelyal papillom
İnverted ürotelyal papillom
*Malignite potansiyeli belirsiz ürotelyal proliferasyon**
Ürotelyal displazi

WHO 2016'daki yeniliklerden biri; non-invaziv lezyonlar başlığı altında 'papiller ve flat ürotelyal hiperplazi' yerine "malignite potansiyeli belirsiz ürotelyal proliferasyon" (urothelial proliferation of uncertain malignant potential) teriminin kullanılmasıdır **(Resim 5)**. Bu lezyonlar sıklıkla, daha önce papiller karsinom tanısı olan hastaların takip biyopsilerinde ya da papiller karsinom çevresinde "shoulder lezyon" olarak görülmekle birlikte, papiller neoplazi hikayesi olmadan da karşımıza çıkabilmektedir. Literatüre göre 5 yıl içinde ürotelyal neoplazi gelişme riski yaklaşık % 40'tır. Bu da, bu tip lezyonların klinik öneminin bilinmediğini göstermektedir. Bu nedenle, patoloji raporunun sonunda hastanın takibinin uygun olacağını belirten bir açıklama yapılması önerilmektedir[1].

Tablo 4. WHO 2004 sınıflaması ile WHO 2016 sınıflamasında non-invaziv lezyonların karşılaştırılması

WHO 2004	WHO 2016
Ürotelyal karsinoma in situ	Ürotelyal karsinoma in situ
Papiller ürotelyal karsinom, düşük dereceli	Papiller ürotelyal karsinom, düşük dereceli
Papiller ürotelyal karsinom, yüksek dereceli	Papiller ürotelyal karsinom, yüksek dereceli
Malignite potansiyeli düşük ürotelyal neoplazi	Malignite potansiyeli düşük ürotelyal neoplazi
Ürotelyal papillom	Ürotelyal papillom
İnverted ürotelyal papillom	İnverted ürotelyal papillom
Papiller ve flat ürotelyal hiperplazi	*Malignite potansiyeli belirsiz ürotelyal proliferasyon* *

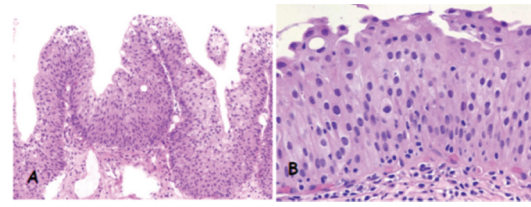

Resim 5. Malignite potansiyeli belirsiz ürotelyal proliferasyon. A. Papiller proliferasyon gösteren ürotelyum. B. Hücre tabakalanması artmış flat ürotelyum.

Diğer yenilik, invaziv ürotelyal karsinom başlığı altında iki yeni varyantın sınıflamaya eklenmesidir. Bunlar "Lipidden zengin ürotelyal karsinom" ve "Berrak hücreli (glikojenden zengin) ürotelyal karsinom"dur[12]. Her iki tümörün literatürde bildirilen vaka sayıları çok azdır. Genellikle in situ, papiller veya klasik invaziv ürotelyal karsinomla birliktedirler. Lipidden zengin ürotelyal karsinomda hastalar genellikle ileri evrededir ve buna paralel olarak da seyri kötüdür. Berrak hücreli ürotelyal karsinomun vaka sayısı az olduğundan prognostik önemi henüz belirlenememiştir. Berrak hücrelerin ürotelyal karsinom gibi GATA3, p63, trombomodulin, CK7 ve CK20 ile immuno reaktivite göstermesi tanıyı destekler **(Resim 6)**[1].

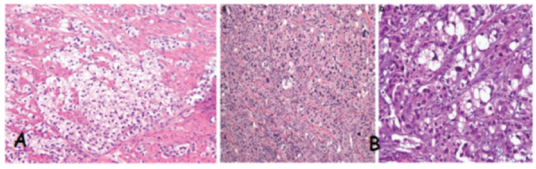

Resim 6. A. Berrak hücreli ürotelyal karsinom. B. Lipidden zengin ürotelyal karsinom (Fotoğraflar Mahul B. Amin. Modern Pathology 2009;22: S96-S118)

Ürotelyal tümörlerde prognostik faktörler

Ürotelyal karsinomda prognostik faktörler klinik ve morfolojik olmak üzere iki grupta toplanabilir. Bunlar; WHO/ISUP histolojik derece, evre, eşlik eden karsinoma in situ, tümör boyutu, tümörün tek veya multipl olması, daha önceden rekürrens varlığı, tümör progresyonu ve moleküler özelliklerdir. Ta/T1 hastalıkta nüks riski multifokalite, tümör boyutu ve daha önceden nüks olması ile ilişkili iken; progresyon için tümörün derecesi ve eşlik eden karsinoma in situ varlığı önem kazanmaktadır.

Yüzeyel (non-invaziv) tümör tanısı, nükslerle giden kronik bir hastalığı ifade eder ve burada tümörün histolojik derecesinin önemi vardır. Yüksek dereceli non-invaziv tümörlerin invaziv karsinoma progresyon riskinin, düşük dereceli tümörlere göre daha yüksek olması beklenen bir sonuçtur. Genetik profilde kısaca bahsedilen özelliklere ek olarak, moleküler çalışmalarla non-invaziv düşük dereceli tümörlerde p53 akümülasyonunun, nükleer p63 ekspresyonunun, E-kaderin ekspresyon kaybının ve RB delesyonunun invaziv paterne progresyon riskini artırdığı gösterilmiştir[1].

Kas invaziv tümör ise agresivite demektir ve T2/T4 hastalıkta prognoz; evre, tümörün kemoterapi/radyoterapi cevabı, radikal sistektomi zamanlaması ve metastaz varlığı ile ilişkilidir. İnvaziv tümörlerde tanımlanan varyant histolojiler de patoloji raporlarında yer alması gereken önemli prognostik parametrelerdir.

Genetik profil

Günümüzde yüzeyel ve yavaş ilerleyen mesane tümörlerinin oluşumunda genetik yatkınlığın söz konusu olduğu, agresif ürotelyal karsinomlar ve skuamöz hücreli karsinomların ise çeşitli karsinojenlerin ve kimyasalların etkisiyle sonradan geliştiği düşünülmektedir. Ayrıca mesane kanserinin gelişiminde ve ilerlemesinde, özellikle yüksek dereceli tümörlerde çeşitli epigenetik faktörlerin de etkili olduğu gösterilmiştir[1, 13].

Yüzeyel ve invaziv mesane kanserleri farklı genotipik ve fenotipik paternlere sahiptir. Yüzeyel papiller non-invaziv tümörlerin büyük çoğunda, invaziv karsinomların ise çok azında 9. kromozomda RAS ve FGFR3 delesyon ve mutasyonları görülmektedir. Buna karşın 3p, 5q, 10q (PTEN lokusu), 11p, 13q (Rb lokusu), 17p (TP53 lokusu) ve 18q (DCC lokusu) delesyonları yüzeyel tümörlerde çok nadir veya hiç yok iken, invaziv tümörlerde sıklıkla görülür[13-15]. Bu bulguların özellikle invaziv büyümede prognostik rolü vardır[13].

Sonuç

Mesane tümörleri farklı fenotipik ve genotipik özellikte, farklı biyolojik davranış ve klinik gidişe sahip heterojen bir tümör grubudur. Sınıflandırmada amaç hastalığın olası seyri, tedavi protokolünün düzenlenmesi ve hastanın takibi için klinisyen ve patolog arasında ortak bir dil kullanılmasını sağlamaktır. Yıllar içinde mesane kanserlerinin sınıflandırmasında ve derecelenmesinde, tekrarlanabilirliği ve uyumu artırmak ve klinik davranışı öngörebilmek için pek çok değişiklikler yapılmıştır. Ancak, hangi sınıflama kullanılırsa kullanılsın histolojik derece (grade) ürotelyal tümörler için bağımsız bir prognostik faktördür. Mesane kanserinin gelişiminde ve ilerlemesinde rol oynayan mekanizmaların anlaşılması için yapılacak immunhistokimyasal ve moleküler çalışmalara dayalı yeni sınıflamalar, klinik gidiş ve tedaviye yanıtta yol gösterici olacaktır[16].

KAYNAKLAR

1. *Moch H, Humprey PA, Ulbright TM, Reuter VE (Eds). WHO Classification of Tumours of the Urinary System and Male Genital Organs (4th edition). IARC Lyon, 2016.*
2. *Cheng L, Lopez-Beltran A, Bostwick DG. Bladder cancer. General features. Bladder Pathology. New Jersey: Wiley-Blackwell, 2012: 137.*
3. *Epstein JL, Amin MB, Reuter V. Bladder Biopsy Interpretation. Philadelphia: Elsevier, 2004: 11.*
4. *Mostofi FK, Sobin LH, Torloni H. Histologic Typing of Urinary Bladder Tumors. International Classification of Tumours, Vol. 10. Geneva: World Health Organization, 1973.*
5. *McLennan GT, Kırkali Z, Cheng L. Histologic grading of non-invasive papillary urothelial neoplasms. Eur Urol 2007;51(4): 889-98.*
6. *Epstein JL, Amin MB, Reuter VB, Mostofi FK. The Bladder Consensus Conference Committee. The World Health Organization/International Society of Urologic Pathology consensus classification of*

urothelial (transitional cell) neoplasms of the urinary bladder. Am J Surg Pathol 1998;22(12): 1435-48.

7. *Eble JN, Sauter G, Epstein JL, Sesterhen IA. World Health OrganizationClassification of Tumours. Pathology and Genetics of Tumours of the Urinary System and Male Genital Organs. Lyon, France: IARC Press, 2004: 89.*
8. *Cheng L, Neumann RM, Bostwick DG. Papillary urothelial neoplasms of low malignant potential. Clinical and biologic implications. Cancer 1999;86(10): 2102-8.*
9. *Samaratunga H, Makarov DV, Epstein JL. Comparison of WO/ISUP and WHO classification of non-invasive papillary urothelial neoplasms for risk of progression. Urology 2002;60(2): 315-9.*
10. *Lopez-Beltran A, Montironi R. Non-invasive urothelial neoplasms: accordingly to the most recent WHO classification. Eur Urol 2004; 46: 170-6.*
11. *Humphrey PA, Moch H, Cubilla AL, Ulbright TM, Reuter VE. The 2016 WHO Classification of Tumours of the Urinary System and Male Genital Organs-Part B. Prostate and Bladder Tumours. Eur Urol 2016 Jul;70(1): 106-19.*
12. *Amin MB. Histological variants of urothelial catcinoma: diagnostic, therapeutic and prognostic implications. Modern Pathol 2009;22: S96-S118.*
13. *Akca H, Tokgun O. Mesane kanserlerinde gen mutasyonları.Üroonkoloji Bülteni 2012;11(1):10-13.*
14. *Altaylı E, Güneş S. Mesane kanseri gelişiminde moleküler mekanizmaların rolü. Türkiye Klinikleri 2011;31(1): 191-205.*
15. *Puzio-Kuter AM, Castillo-Martin M, Kinkade CW, Wang X, et al. Inactivation of p53 and PTEN promotes invasive bladder cancer. Genes Dev 2009 March 15;23(6): 675-80*
16. *Hurst CD, Platt FM, Taylor CF, Knowles MA. Novel tumor subgroups of urothelial carcinoma of the bladder defined by integrated genomic analysis. Clin Cancer Res 2012 Nov 1;18(21): 865-77.*

KANSER GÜNDEMİ DERGİSİ Volume 4/4, Ekim 2016
MESANE VE ÜST ÜRİNER SİSTEM KANSERLERİ

MESANE TÜMÖRÜNDE SİSTOSKOPİDE İLKELER, TRANSÜRETRAL REZEKSİYON NASIL YAPILMALI? YENİ TEKNOLOJİLER GEREKLİ Mİ?

Dr. Murat Tuğrul Eren[1], Dr. Hakan Özveri[2]

(1) Acıbadem Üniversitesi, Sağlık Meslek Yüksekokulu

(2) Acıbadem Üniversitesi Tıp Fakültesi, Üroloji Anabilim Dalı

GİRİŞ

Mesane kanseri tüm dünyada görülme sıklığı bakımından 11. sırada yer alır ve erkeklerde kadınlara göre yaklaşık 4 kat daha fazla görülür. Yine kanser tiplerine bağlı ölüm oranları sıralasında 14. sıradadır[1].

Mesane kanseri insidansı ve mortalitesi bazı bölgelerde hafifçe azalsa da örneğin Amerika Birleşik Devletlerinin ulusal veri bankasında mesane kanserine bağlı mortalite 1975 yılından beri stabil olarak seyretmektedir[2, 3, 4].

Mesane kanserinin insidansı ve mortalitesinde tüm dünyada da ülkeler ve bölgeler arasında farklılıklar bulunmaktadır. Örneğin ülkemizde Sağlık Bakanlığı Kanser Daire Başkanlığı verilerine göre erkeklerde mesane kanserleri için insidans yüz binde 20'lerdedir ve tüm kanserler arasında 3.sırada olup daha sık görülmektedir. Bu farklılıklar, mesane kanseri için risk faktörlerinin azlığına veya çokluğuna, veri oluşturmadaki metodoloji ve kaliteye bağlanabileceği gibi bu kanseri saptamada kullanılan tanısal yöntemlerden ve tedavi olanaklarından da kaynaklanabilir[5]. Bu yüzden mesane kanserinin tanı ve tedavisinde kullanılan sistoskopi ve mesane tümörünün transüretral rezeksiyonu(TUR-mt) prosedürlerinin iyi bilinmesi ve uygulanması gerekmektedir[2, 5].

Ayrıca mesane kanserli hastaların % 75'i tanı anında kas dokusuna invaze değildir (TNM sınıflamasına göre Ta, T1 ve Karsinoma in Situ (CIS))[2, 3, 5, 6].

Bu yüzden de mesane endoskopisi ve tümör varlığında optimal transüretral rezeksiyon (TUR-mt) yapılması risk sınıflandırmasında temel köşe taşlarıdır[7].

Mesane kanserlerinin en sık patolojik tipini %90'nın üzerinde görülmesiyle "Değişici Epitel Hücreli Karsinom" oluşturur[8].

Diğer az görülen tipler ise ***"Skuamöz Hücreli Karsinom"*** (%5) ve ***"Adenokarsinomdur"*** (%1)[9, 10].

Nadir görülen -non-ürotelyal tipler ise küçük hücreli (nöroendokrin) karsinom, mezenkimal tümörler, lenfomalar, lenfoepitelyal varyantlar ve mesanenin sekonder maliniteleridir. Bu tiplerden sarkom dışındakilerin tanı ve tedavisi ürotelyal karsinomlara benzerdir.

Mukoza ve lamina propriyaya sınırlı olan ürotelyal tümörler TNM sınıflamasında sırasıyla Ta, T1 ve ayrı bir yapı olarak CIS olarak belirtilir. Bu tümörlerin tedavi protokolleri TUR-M ve mesane instilasyonu şeklinde benzer olduğu için ***"Kasa İnvaze Olmamış Mesane Tümörleri(KİOMT)"*** başlığı altında incelemek daha uygundur.

Bu bölümde de mesane kanserlerinde sistoskopi, diğer optik yöntemler ve TUR-mt prosedürleri, kasa invaze olmamış tümörler ve kasa invaze tümörler şeklinde alt başlıklar altında incelenecektir.

Kasa İnvaze Olmamış Mesane Tümörleri (KİOMT)

Sistoskopi

Ultrasonografi, bilgisayarlı tomografi (BT) veya manyetik rezonans (MR) gibi görüntüleme yöntemleri mesanede kitle varlığını gösterme açısından yardımcı olsalar da mesane tümörünün kesin tanısı sistoskopi ve TUR-mt yaparak tümörün direkt vizyonla görülmesi ve patolojik incelenmesiyle konulmaktadır. Bu yüzden klinik, laboratuvar ve görüntüleme yöntemleriyle mesane kanseri şüphesi bulunan her hastanın tüm üretrasının ve mesanesinin endoskopik olarak sistoskopi ile incelenip doku örneklemesi yapılması gerekmektedir[11].

İlk sistoskopik değerlendirmenin, topikal intraüretral anestetik lubrikan jeller yardımıyla fleksibl sistoskop kullanılarak muayenehane şartlarında hastaya çok rahatsızlık vermeden yapılabileceği kabul edilse bile önceden görüntüleme yöntemleriyle tespit edilmiş tümöral kitle varlığında genellikle TUR-mt de yapılmasına olanak sağlayacak genel veya rejyonel anestezi altında olacak şekilde ve ameliyathane şartlarında planlanması daha doğru olacaktır[12].

Alt üriner sistemin en sık görülen bu kanserinin tedavisini güçleştiren bir başka önemli karakteristiği de çeşitli evre ve derecelerde kendini gösteren nüksleridir. Bu yüzden de hastalığın uzun dönem takibinde de sistoskopi hala en geçerli yöntemdir[11, 13].

Tanı ve takipte bu kadar önemli yer tutan sistoskopinin, invaziv bir işlem olması dolayısıyla dikkatlice yapılması ve prensiplerinin mutlaka uygulanması gerekmektedir. Endoskopik bir işlem olmasına rağmen çok nadir olarak enfeksiyon, mesane perforasyonu ve üretral striktür gibi komplikasyonları da olabilmektedir[14, 15].

Klinik prensip olarak mesanede bulunan bir kitleyi rezeke etmeden önce tüm üretra ve mesanenin dikkatlice ve tam olarak görüntülenmesi gerekmektedir[16].

Rijid sistoskopi kullanılıyorsa mesanenin tüm duvarlarını ve mesane boynunu (360 derece) eksiksiz bir şekilde, 30 ve 70 derece lensler ile (kanamaya yol açmadan) görüntülemek gerekir. Mesane boynu tavan lokalizasyonundaki küçük papiller tümörlerin gözden kaçırılmaması için 110 derece lens kullanımı gerekebileceği de her zaman akılda tutulmalıdır. Sistoskopi sırasında üst üriner sistem tümör şüphesi açısından üreter orifislerini gözlemek ve berrak idrar geldiğini görmek önemlidir. Özellikle üreter orifislerine yakın lokalizasyonlu tümörlerde, üreteral jetin hematürik olup olmadığının gözlenmesi önemlidir.

Sistoskopiden sonra hastanın lezyonlarının yeri, sayısı ve boyutu mümkünse bir diyagram üzerine kayıt edilmeli ve saklanmalıdır.

Sanal sistoskopi

Sanal sistoskopi teknik olarak BTve ya MR kullanarak mesane ve duvarı ve lümeni arasında bir yoğunluk gradyenti yaratılıp oluşturulan görüntülerin bir bilgisayar yazılımı yardımıyla üç boyutlu görüntüye çevrilme işlemidir. Mesane dışında kolon, mide ve bronşların incelenmesi için de kullanımı araştırılmıştır[14, 17].

Bir santimden küçük mesane lezyonlarının bilgisayarlı tomografik sanal sistoskopi ile tespit edilme oranı %60 ile %100 arasında değişirken 5 milimetreden daha küçük lezyonları tespit edilemediğini söyleyen yayınlar da mevcuttur[18-23].

Sanal sistoskopi fikir olarak hastayı invaziv bir işlemden kurtarma açısından makul bir çalışma olsa da düşük duyarlılık, biyopsi veya sitolojik inceleme için yıkama suyu alınamaması, hastanın çok sıkışık olarak uzun süre hareketsiz kalmasını gerektirmesi ve radyasyona maruziyeti nedeniyle mesane kanserlerinde altın standart olarak kullanılan konvansiyonel sistoskopinin yerini alması mümkün gözükmemektedir[24].

Sistoskopi ve biyopsi

Mesane kanseri tanısında sistoskopi girişimi sırasında biyopsi almak gerekebilir. Bu biyopsi "cold-punch" yani "soğuk ısırık" şeklinde sistoskopun çalışma kanalından geçebilecek şekilde bu iş için tasarlanmış biyopsi forsepsleri kullanılarak yapılır.

Düşük risk grubunda olan mesane kanseri hastalarında CIS bulunma olasılığı ihmal edilebilecek kadar düşük olsa da (<%2), yüksek riskli veya pozitif idrar sitolojisi bulunan hastalarda bu olasılık çok artmaktadır (%11)[25, 26].

CIS kendini kadifemsi, kırmızı lezyonlar olarak gösterebilir ve enflamasyondan ayırt edilemez. Böyle bir lezyon görüldüğünde CIS olasılığını ekarte etmek için bu bölgeden biyopsi alınabilir. Bu yüzden pozitif idrar sitolojisi bulunan, ancak sistoskopide herhangi bir lezyon saptanamayan hastalarda ileri sistoskopi teknikleri olan florösan sistoskopi veya narrow-band imaging kullanılabilir veya mesaneden rastgele "punch" biyopsiler alınabilir. Ancak, pozitif idrar sitolojisi bulunmayan, düşük riskli hasta grubunda normal mukozadan rastgele biyopsi alınması önerilmemektedir.

Veru Montanum proksimalinden biyopsi ise mesanede multipl tümör görüldüğünde, mesane trigonunda veya boynunda tümör veya CIS varlığında, prostatik üretrada patolojik bir görünüm varlığında veya hastanın daha önceden pozitif sitolojisi varsa alınmalıdır[27, 28].

Flörosan sistoskopi (Fotodinamik Tanı)

Flörosan sistoskopi (FS) veya fotodinamik tanı (FDT), intravezikal 5-aminolevulinik asit (5-ALA),hekzaaminolevulinik asit (HES) veya hiperisin instilasyonu sonrasında mor ışık altında sistoskopi yapılması işlemine verilen addır. Bu fotoaktif porfirinler mesaneye instillasyonlarını takiben selektif olarak tümör hücreleri gibi hızlı prolifere olan hücrelerde birikir ve mavi ışığa maruz kaldığında kırmızı flörosan verir[29].

1990'ların başında kanser hücrelerinin, topikal veya sistemik hem prekürsörlerine maruz kaldıktan sonra art-

mış hücre içi protoporfirin IX (PPIX) konsantrasyonuna neden olan anormal "hem" metabolizması gösterdiğinin kanıtlanması üzerine bu teknik geliştirilmiştir. Mesanede PPIX'nin mavi ışıkla (380-450 nm.) eksitasyonu sonrasında zayıf bir kırmızı flörosan (640 nm.) vermesi bu tekniğin özünü oluşturmaktadır[30].

Topikal "hem" prekürsörü olarak ilk kullanılan madde olan ALA'in idrardaki stabilitesi ve zayıf sinyal vermesi gibi bazı dezavantajlarını gidermek amacıyla bu maddenin HES ve hiperisin gibi ester türevleri geliştirilmiştir. HES'in papiller ve yayvan kanserlerde saptama oranını artırdığı karşılaştırmalı olarak gösterildiyse de %34,5 gibi yüksek bir yanlış pozitif oranı vardır[31].

Sonuç olarak bu yöntemle yapılan biyopsi veya rezeksiyonların özellikle CIS olmak üzere malin tümörlerin saptanmasında konvansiyonel yöntemlere göre daha duyarlı olduğu kanıtlanmıştır[32, 33] (Kanıt Düzeyi:2a).

Çünkü bilindiği gibi CIS lezyonları konvansiyonel beyaz ışıkla yapılan sistoskopilerde gözden kaçabilmektedir[34, 35].

Ayrıca CIS şüphesi bulunan hastalarda normal görünen mesane mukozasından rastgele biyopsi alınabiliyor olsa da, tümör saptamada çok az avantajının olması ve mesane mukozal bariyerinin yıkılmasına bağlı yüzen tümör hücrelerinin bu bölgelere implantasyonu ve potansiyel olarak nüksü arttırma olasılığı olduğu için standart pratikte uygulanması pek önerilmemektedir[36-39].

Yine yapılan meta-analizlerde FDT 'nın hem hasta düzeyinde hem de biyopsi düzeyinde beyaz ışık sistoskopisine göre mesane kanserini saptamada daha yüksek duyarlılığa sahip olduğu gösterilmiştir (Hasta seviyesinde %92'ye %71; biyopsi seviyesinde %93'e %65)[33].

Nitekim, beyaz ışık sistoskopisi cerrahi sınırı veya küçük satellit lezyonları gösteremediği için, ilk işlemden 4-6 hafta sonra yapılan revizyon TUR-mt'de saptanan %40-70 oranındaki rezidüel tümör saptanmasından da yetersiz sistoskopi sorumlu tutulmaktadır[40, 41].

Ancak, enflamasyon varlığında, BCG instilasyonunu takiben 3 ay içerisinde ve yeni yapılmış bir TUR-mt sonrasında FDT'nın yanlış pozitif sonuç verme olasılığı yüksektir[42, 43] (Kanıt düzeyi:3).

Bu yüzden de özgüllüğü beyaz ışık sistoskopisine göre düşük kalmaktadır (%63'e %81)[33].

FDT'da yanlış pozitiflik veren lezyonlar papiller veya yayvan olabilir. Nefrojenik metaplazi, tipik veya atipik hiperplazi gibi lezyonlar papiller veya mikropapiller yanlış pozitifliğe neden olabilirken, en çok yanlış pozitiflik verenler BCG enflamasyonu, submukozal lenfoid adacıklar ve nonkeratinize sküamöz hücreli metaplazi gibi yayvan lezyonlardır[32].

CIS ayırımı için kullanılan beş kriter olan düz veya hafifçe yüksek görünüm, yoğunluk (hafif veya yoğun), homojen veya düzensiz flörosans, keskin veya düzensiz sınırlar ve flörosanın lup ile kibarca kazınması sonucu mukozadan ayrılması (pembe duvak işareti) arasından, hafifçe mukozadan yüksek görünüm ve pembe duvak işaretinin CIS tanısı ile istatistiksel olarak ilişkili olduğu gösterilmiştir[32].

Flörosan teknik kullanılarak yapılan TUR-mt olgularında durum ise biraz daha farklıdır. ALA kullanılarak yapılan TUR-mt olgularının dahil edildiği prospektif, randomize ve çok merkezli çalışmalarda ve meta-analizlerde hastalık nüks oranlarının 12 ayda %10'un altına düştüğü gözlenmiştir[44].

Sonuç olarak oldukça heterojen bir hastalık olan kasa invaze olmamış mesane kanserlerinde kasa invazyon ve rekürrens riskini artıran altı bağımsız risk faktörü varlığı (tümör sayısı, büyüklüğü, geçirilmiş rekürrensler, T kategorisi, CIS varlığı ve tümörün derecesi) kabul edilmiştir[7, 45].

Bu risk faktörlerini belirlemede ise özellikle CIS ve yüksek dereceli tümör şüphesinde (pozitif sitoloji ve normal görünümlü ürotelyum, rekürran yüksek dereceli tümör) fotodinamik sistoskopinin faydası aşikardır.

Yaygın kullanımını kısıtlayan yüksek maliyet tartışmasında ise ülkeler arası karşılaştırma ve maliyet hesaplama çok kolay olmasa da, çok sayıda modele dayalı analizler sonucunda aslında en azından beyaz ışık sistoskopisine göre maliyetin çok fazla artmadığı söylenmektedir[46-48].

Dar-Bant Görüntüleme (DBG)

Dar-bant görüntüleme(DBG), endoskopi sisteminden çıkan ışık bant genişliğini 415 ve 540 nm.ye daraltan bir optik görüntüleme iyileştirme teknolojisidir[49].

Bu bant aralığındaki ışık hemoglobin tarafından kuvvetlice absorbe edilir ve sadece doku yüzeyini penetre eder. Böylelikle de normal ürotelyum ve hipervasküler kanser dokusu arasındaki kontrast artar. DBG ile yapılan ilk çalışmalar, bu teknik rehberliğinde alınan biyopsilerde veya rezeksiyonlarda kanser saptama oranının arttığını göstermişlerdir[49, 50].

Örneğin prospektif, randomize tek merkezde 220 olguda yapılan bir çalışmada invaziv olmayan ürotelyal karsinom saptama oranlarının beyaz ışık sistoskopisine göre daha yüksek olduğu bulunmuştur (%98'e %63)[51].

Yine de dar-bant sistoskopisi, florösan sistoskopisi veya beyaz ışık sistoskopisi gibi tümör derecesi diferansiyasyonunu veya tümörün infiltrasyon durumunu gösteremez.

TUR-mt sırasında kullanımının da nüksleri azalttığı henüz kanıtlanmamıştır[52].

Dünya Endoüroloji Derneği'nin klinik araştırma departmanının devam eden büyük bir uluslararası çalışması DBG'nin etkinliğini araştırmaktadır ve sonuçları yakın zamanda açıklanacaktır[53].

DBG teknolojisi (Olympus Corp. Tokyo) hem entegre videosistoskop, hem de rutin kullanılan sistoskopa bağlanabilen bir kamera şeklinde kullanıma sunulmuştur. Kullanımı çok kolaydır; işlem sırasında ürolog hem DBG hem de beyaz ışığa geçiş yapabilmektedir.

Storz firması da aynı teknolojiye dayanarak bir sistem geliştirmiştir. Portakal ve mor gibi değişik renklerin yansıyan mavi ve yeşil spektrumdaki ışıktan elde edilen görüntülere eklenmesiyle üç farklı görüntüleme opsiyonu sunan bu sistem henüz erken klinik araştırma safhasındadır[54].

Mikroskopik Görüntüleme

Optik koherans tomografi (OKT)ve *konfokal lazer endomikroskopi* (KLE) yöntemleri kullanılarak yapılan mikroskobik görüntülemede, sistoskopi sırasında tümörün histopatolojik yapısının aydınlatılması amaçlanır. Alınan görüntüler histopatolojik görüntülere benzediği için de "optik biyopsi" adıyla da anılırlar. Bu yöntemler henüz erken deneysel araştırma safhasındadırlar.

OKT tekniğinde ultrasona benzer şekilde doku yüzeyinden yansıyan dalgalar kullanılarak, sistoskopun içerisinden geçirilebilen bir prob yardımıyla 10-200 mm. çözünürlükte ve 2mm. derinliğe kadar doku görüntülemesi sağlar. Anormal ve normal ürotelyumu ayırt edebilirken tümör derecesini ayırt edemez. Ama doku infiltrasyon derinliğini görebilir. Bu tekniğin duyarlılığı %90-100, özgüllüğü ise %65-95 civarındadır[55, 56].

FDS ile beraber kullanıldığında hem duyarlılığında hem de özgüllüğünde artma bildirilmiştir[57].

Rutinde kullanımı zor bir tekniktir.

KLE ise hali hazırda gastrointestinal tümörlerin endoskopik tansında kullanılan bir yöntem olup, bir intravezikal flörosan ajan uygulaması sonrasında sistoskop lümeni içerisinden geçirilen bir fiber optik yardımıyla yüksek resolüsyonda (2–5 µm) ve 240 µm derinlikte görüntülerin alınma prensibine dayanır. Yüksek rezolüsyon sayesinde doku yapısının detaylı görüntüleri ve hücrelerin yapıları incelenebilir. Bu yüzden doku diferansiyasyonunu ve düşük-yüksek derece ürotelyal karsinomları ayırt edebilir. Yetersiz biyopsi riskinin daha yüksek olduğu üst üriner sistem tümörlerinde kullanımı daha yararlı olabilir. 66 hastalık bir çalışmada, bu yöntemle tümör derecelendirmesini ve tanı kriterlerini gösteren bir atlas yayınlanmıştır[58].

Kullanımının zor olması ve dar bir alanı göstermesi dezavantajıdır.

Yeni Optik Görüntüleme Yöntemleri

Raman spektroskopi, multifoton mikroskopisi, tarayıcı fiber endoskopisi, ultraviyole otoflörosan ve moleküler görüntüleme mesane tümörünün optik görüntülenmesinde daha iyi sonuçlar elde etmek için üzerinde çalışılan yeni yöntemlerdir.

Raman spektroskopi, infrared ışık altında intramoleküler bağlarla etkileşime girdikten sonra fotonların inelastik dağılmasını kullanarak optik bir kontrast yaratılması esasına dayanır. Hem ex-vivo hem de in-vivo insan çalışmalarında normal mesane duvarını, düşük-yüksek derece kanseri ve invazyonu ayırt edebildiği gösterilmiştir[59, 60].

Dezavantajı kısa zaman aralığı (1-5 saniye), zayıf sinyaller ve dar görüş alanıdır.

Multifoton mikroskopisinde, daha düşük enerjiye sahip iki veya daha fazla fotonun simültane absorpsiyonu sonrasında hücrelerin ve ekstraselüler matriksin otoflörosansı sağlanır. Bunu yaparken de kollajen gibi intrinsik doku floroforlarını kullanır. Ex-vivo yapılan bir çalışmada normal ürotelyumdan kanserli yapıyı ayırtedebildiği gösterilmiştir[61].

Dezavantajı sığ penetrasyon sağlaması ve çekirdek morfolojisini gösterememesidir.

Tarayıcı fiber endoskopi, 1.2 mm. geniş açılı renkli ve yüksek çözünürlüğe sahip fleksibl endoskop kullanır. Bu yöntemde görüntü oluşturulması, dokuların kırmızı, yeşil ve mavi lazer taraması ve geri yansıyan ışığın analizine dayanır. Mukozanın panoramik görüntüsü oluşturulabilir[62].

Ultraviyole otoflörosan, normal, enflamatuvar ve kanserli ürotelyumu moleküler içeriklerindeki değişiklikleri kullanarak ayırt etme yöntemidir. Ultraviyole lazer radyasyonuna maruz kaldıktan donra triptofan gibi endojen floroforlar tanısal otoflörosan sinyaller yayar ve bu sinyaller değişik dalga boyları arasındaki yoğunluklara göre değerlendirilir. Son yapılan in vivo bir çalışma, mesane kanserini normal dokudan ayırtedebildiğini göstermiştir[63].

Moleküler görüntüleme, makroskopik veya mikroskobik optik görüntülemeyi, antikorlar ve peptidler gibi flörosan etiketlenmiş moleküllerin intravezikal uygulaması ile kombine edilmesi sonucu elde edilen bir tekniktir. Son zamanlarda yapılan bir çalışma, flörosan etiketli CD47 antikorunun KLE ve flörosan sistoskopi tekniklerinin birlikte kullanımı ile mesane kanseri tanısındaki yararını bildirmiştir[64].

Transüretral Mesane Kanseri Rezeksiyonu (TUR-mt)

Kasa invaze olmayan mesane kanserlerinde TUR-mt'nin asıl amacı görülebilen tüm tümörlerin tam rezeksiyonudur. Bu rezeksiyon sonucunda, tümörün histolojik tip, derece ve patolojik evresinin belirlenmesi amacıyla yeterli derinlikte patolojik materyal sağlanmalıdır. Çünkü, TUR-mt sonrası ilk 3-6 ay içinde görülen nükslerin, tümörün nüks ve progresyonu için önemli bir risk faktörü olduğu gösterilmiştir ve erken nükslerin önemli bir kısmının da yapılan TUR-mt'nin yetersizliğine bağlı olduğu kanıtlanmıştır[65, 66].

Yine yetersiz rezeksiyon sonrası spesimende detrüsör kası olmaması, önemli derecede daha yüksek oranda rezidüel hastalık, erken nüks ve tümörün yanlış düşük evrelemesi riskini doğurduğu gösterilmiştir[67, 68].

Bu yüzden tam ve doğru yapılmış bir TUR-M iyi bir prognoz için çok önemlidir[69].

Hatta TUR-mt operasyonu açısından cerrahi tecrübenin bu sonuçları daha da iyileştirdiği gösterilmiştir. İlk kontrol sistoskopisindeki nüks oranları tecrübeli cerrahlarda istatistiksel olarak daha düşük oranda saptanmıştır[70]. Bu da üroloji uzmanlık eğitimi sırasında TUR-mt eğitiminin doğru ve yeterli düzeyde verilmesi gerektiğine işaret etmektedir.

Hastalığın takip ve tedavisinde belirleyici rolü olan TUR-mt operasyonu sırasında tümörün yerine ve büyüklüğüne göre bir strateji geliştirilmeli ve operasyonun tüm adımları atlanmadan uygulanmalıdır. Avrupa Üroloji Birliği'nin kasa invaze olmamış mesane kanserlerindeki klinik rehberinde bu adımlar kanıt seviyesine göre tanımlanmıştır[71].

Buna göre;

1-) İlk defa mesane tümörü nedeniyle ameliyata alınan hastada rejyonel veya genel anestezi altında ***bimanuel palpasyonla*** mutlaka tümörün yayılımı öncelikle kontrol edilmelidir.

2-) Daha sonra sistoüretroskopi ile tüm üretra ve mesane mukozası kontrol edilmelidir.

Üreter orifislerinin yerleşim yerleri görülmeli, patolojik bir oluşum varsa üreter orifisleriyle olan ilişkisi değerlendirilmelidir. Anterior duvar ve mesane kubbesi mutlaka dikkatli bir şekilde gözlenmeli ve bunun için 70° optik kullanılmalıdır.

3-) Eğer endikasyonu varsa ***prostatik üretradan*** biyopsi alınmalıdır.

Bu endikasyonlar mesanede trigonda tümör varlığı, mesanede CIS bulunması, pozitif idrar sitolojisi varlığında mesanede tümör bulunamaması veya prostatik üretrada anormal görünümdür. Prostatik üretrada anormal bölgeler ve saat 5 ile 7 arasından rezeksiyon lupunu kullanarak biyopsi alınabilir. Primer kasa invaze olmayan tümörlerde stromal invazyondan şüphelenilmezse biyopsi soğuk ısırık şeklinde de alınabilir.

Kasa invaze mesane kanseri ya da perivezikal yayılım şüphesi olan olgularda daha sonra radikal sistektomi uygulanabileceği düşünülerek, diversiyon tipi ve üretrektomi endikasyonunun belirlenmesi için prostatik üretradan biyopsi alınmalıdır. Biyopsiler saat 5 ve 7 hizasından mesane boynundan verumontanuma kadar uzanacak şekilde yapılmalıdır.

4-) Başka yerden soğuk ısırık ***(cold punch)*** biyopsi alınması gerekiyorsa alınmalıdır.

Normal mukozadan biyopsi mesane kubbesi, trigon, lateral duvarlar ve posteriordan olmak üzere pozitif sitoloji varlığında veya yüksek riskli ekzofitik papiller olmayan tümör varlığında yapılabilir. Ama ekipman varsa bu işlemin fotodinamik inceleme altında yapılması önerilmektedir.

5-) Bu işlemlerden sonra ***rezeksiyona*** geçilmelidir.

Rezeksiyonda 1 cm. altı boyuttaki papiller tümörlerde, altındaki mesane duvarından da bir kısım içerek şekilde tek parça halinde yapılmalıdır.

Eğer tümör 1 cm.'den büyükse önce ekzofitik kısmından başlayarak parçalar halinde rezeksiyon yapılabilir. Ancak tümörün tabanından ve kenarlarındaki sağlam alanlardan ayrı rezeksiyonlar da yapıp bunları patolojik inceleme için ayrı patoloji kaplarında göndermek gerekir[72].

Büyük, solid ve invaziv karakterli tümörlerde, radikal sistektomi gerekli olabileceği düşünülerek, tümörün sınırlarında kas dokusu içerecek şekilde rezeksiyon yapılmalıdır. Tümörün merkezi kısmından rezeksiyon yapmaya çalışılması halinde elde edilecek doku sıklıkla nekrotik doku şeklinde rapor edilecektir ve gereksiz intraoperatif ve postoperatif kanamalara neden olacaktır.

Mesane kubbe ya da anterior duvarda bulunan tümörlerin rezeksiyonu teknik olarak zor olabilir. Rezeksiyo-

nun yeterli yapılabilmesi için mesane fazla doldurulmamalı ve gerekirse suprapubik manuel bası uygulanarak tümörün yaklaştırılması ve düz bir zeminde rezeksiyonu sağlanmalıdır. Rezektoskop sisteminin hem yıkama hem de tahliyeye izin vermesi ve rezeksiyon sırasında mesane yarı dolu olarak işlem yapılması gerekmektedir. Bu sayede mesane perforasyonu ya da lateral duvarların inferior kısımlarından yapılan rezeksiyonlar sırasında gelişebilecek obturator sinir refleksi önlenebilir.

Obturator sinir mesaneyi inerve etmese de pelvik bölgede mesanenin lateral duvarı ile komşuluğu mevcuttur. Uyluk kaslarının motor ve uyluk medialinde küçük bir bölümün duyusal inervasyonunu sağlayan bu sinir, mesanenin lateral ve inferolateral duvarına yerleşen tümörlerin TUR'u sırasında uyarılabilir. Buna bağlı adduktor kas spazmı ve takiben bacağın litotomi poziyonunda adduksiyonu gelişebilir[73].

İstenmeyen bu adduktor spazmı, mesane perforasyonundan obturator hematom ve tümör hücrelerinin ekstravezikal yayılımına kadar mortalite ve morbiditeyi artıran sonuçlara neden olabilir[73-75].

Lateral ve inferolateral mesane duvarında bulunan tümörlerde özellikle kas gevşeticilerin kullanıldığı genel anestezi uygulaması önerilse de bu durumda dahi adduktor spazmın görülebildiği belirtilmiştir[76].

Bu refleksi önlemek için lazerle rezeksiyon yapılması, yıkama solüsyonu olarak salin kullanılması, periprostatik infiltrasyon uygulanması, obturatuvar sinir blokajı gibi değişik metotlar denenmiş ve değişen oranlarda başarı rapor edilmiştir[77-79].

Hem obturatuvar refleksi önlemek, hem de TUR ameliyatlarından sonra gelişebilen TUR sendromunu azaltabilmek amacıyla TUR-M sırasında monopolar koter sistemi yerine bipolar koter sistemi de kullanılabilir. Bipolar TUR'da izotonik solüsyon kullanılmaktadır ve TUR sendromu riski minimaldir. Ayrıca elektrik akımı monopolar sistemlerin aksine hastanın vücudu üzerinden değil cihaz üzerinden devresini tamamlamaktadır. Bu nedenle obturator sinir refleksi riski de daha azdır[80].

Bu yöntemle ilgili yapılan çalışmalarda, monoplar sistemle karşılaştırıldığında bipolar sistemde etkinlik açısından fark görülemezken, TUR sendromu ve obturatuvar sinir refleksi açısından monoplara göre çok daha avantajlı bulunmuştur[81, 82].

Patolojik örnek kalitesi açısından anlamlı fark olmadığını söyleyen çalışma da olmasına rağmen yine de prospektif randomize geniş çalışmalar yapılmalı, ancak o zamana kadar da bipolar sistemin TUR-M'de güvenle kullanılabilecek bir yöntem olduğu da bilinmelidir[83].

Yine komplikasyonları azaltmak amacıyla mesane kanserlerinde lokal anestezi altında lazer ablasyonun uygulanabilir. Bu yöntemde obturator sinir refleksinin görülmediği ve kanamanın da nadiren görüldüğü bildirilmiştir[84, 85].

En önemli dezavantajı ise patolojik örnek alınmasında yaşanabilecek sıkıntıdır. Ancak holmium lazer ile enblok enükleasyon tekniği ile yapılan bir çalışmada kasa invaze olmamış Ta-T1 tümörlü 152 hastanın tamamında patolojik inceleme için uygun doku elde edilebildiği belirlenmiştir[85].

Mesane tümöründe lazer uygulamalarının günümüzde standart tedavi değildir. Ancak seçilmiş vakalarda; yalnızca lokal anestezi uygulaması zorunlu olan, daha önceden düşük dereceli olan ve submukozal invazyonu olmadığı gösterilmiş ve sitoloji sonucu negatif olgularda uygulanabilir[80].

Mesane tümörünün bulunduğu yer de operasyonu zorlaştırıcı bir faktör olabilir. Örneğin üreter orifisini içine alan ya da orifisten kaynaklı tümörlerde üreter orifislerinin rezeksiyonu gerekiyorsa yapılmalıdır. Ancak rezeksiyon sonrasında koagulasyon yapılmamalıdır. Orifislerin görülebildiği durumlarda rezeksiyon öncesi retrograd üreteral kateterizasyon yapılması da postoperatif komplikasyonları azaltabilir.

Divertikül içine yerleşen tümörlerin rezeksiyonu oldukça zordur ve tecrübe ister. Divertikül duvarında kas tabakası genellikle yoktur. Özellikle tümörün küçük olduğu ve invaziv karakterli olmadığı durumlarda bu yüzden yüzeyel rezeksiyon ya da fulgurasyon uygulanabilir.

Bilinen küçük, düşük dereceli Ta tümöre sahip hastaların nükslerinde ise rezeksiyon yerine patolojik örnek olmaksızın lokal anestezi kullanarak fulgurasyon yapılabilir[86].

6-) TUR-mt sırasında ***patolojik incelemede*** doku bozulmasını önlemek amacıyla koterizasyondan mümkün olduğu kadar kaçınılmalıdır. İşlem bittikten sonra koterizasyon kanama kontrolü açısından yapılabilir.

7-) Tüm işlem ve rezeke edilen veya biyopsi alınan parçaların yerleri ve tümör ya da tümörlerin boyutları ***kayıt altına*** alınmalıdır.

Tekrar TUR (re-TUR, ikinci rezeksiyon)

Yetersiz bir ilk TUR-mt sonrasında, TaG1 ve primer CIS dışında spesimende kas görülmemişse, tüm T1 tümörlerde ve yine primer CIS dışında tüm yüksek dereceli patolojisi olan tümörlerde ilk rezeksiyondan sonraki 2-6 hafta içerisinde tekrar bir TUR-mt yapılabilir (Kanıt

Seviyesi:A, C). Bu TUR-mt'de de ilk rezeksiyon bölgesi mutlaka tekrar rezeke edilmelidir[71].

Çünkü T1 tümörlerde %33-55, Ta Yüksek dereceli tümörlerde %41,4 oranında, rezeksiyon sonrasında kalan tümör saptanmıştır[87-91].

Rezidiv tümörün yanı sıra patolojik olarak da tümörlerin aslında olduğundan daha düşük evreli değerlendirilebileceği de kanıtlanmıştır. Örneğin T1 bir tümörün ikinci rezeksiyonunda T2 tümör saptanma olasılığı riski %4-25 arasındayken, ilk spesimende kas örneği yoksa bu risk %45'e kadar çıkabilmektedir[92-94].

Bu yüzden de seçilmiş vakalarda ikinci rezeksiyonun nükssüz sağkalımı uzattığı[87, 88], BCG tedavisinden daha iyi sonuç alınmasını sağladığı[95] ve prognostik bilgi verdiği bilinmelidir[92, 96].

Kasa İnvaze mesane Tümörü (KİMT)

Sistoskopi ve TUR-mt

Mesane kasına invaze tümörlerde sistoskopi ve TUR-mt prensipleri kasa invaze olmayan tümörlerdeki prensiplerle aynıdır. Preoperatif görüntülerde kasa invazyon şüphesinin çok yüksek olduğu tümörlerde sistoskopi atlanarak direkt olarak TUR-mt yapılabilir. Keza, fotodinamik tanının da invaziv mesane tümöründe rolüne dair bir kanıt da bulunmamaktadır[97].

Kasa invaze tümörlerde prostatik üretra tutulumu varlığı ilk rezeksiyon sırasında alınan biyopsi ile gösterilebilirse de sistoprostatektomi sırasında yapılan "frozen" biyopsi ile de anlaşılabilir. "Frozen" ile tanının daha yüksek negatif prediktif değeri vardır ve daha doğru sonuç vermektedir[98-100].

SONUÇ

Mesane tümörünün tanısında ve evrelemesinde sistoskopi ve TUR-mt çok önemli bir role sahiptir. Bu girişimsel işlemler hastalığın prognozunu etkileyebileceğinden cerrahın güncel yaklaşımları ve sistematiği iyi bilmesi ve uygulaması gereklidir. Tanıda kullanılan yeni yöntemlerin güncel literatürde yeni yapılacak çalışmalar ile değerlendirilerek kullanıma girmesi beklenmektedir.

KAYNAKLAR

1. *Ferlay J, Bray F, Forman D, et al. GLOBOCAN 2008 v1.2, Cancer Incidence and Mortality Worldwide: IARC Cancer Base No. 10 2010, International Agency for Research on Cancer: Lyon, France.*
2. *Bosetti C, Bertuccio p, Chatenoud L, et al. Trends in mortality from urologic cancers in Europe, 1970-2008. Eur Urol 2011 Jul; 60(1):1-15. http://www.ncbi.nlm.nih.gov/pubmed/21497988*
3. *Chavan S, Bray F, Lorter-Tieulent J, et al. International Variations in Bladder Cancer Incidence and Mortality. Eur Urol 2014 Jul; 66(1):59-73. http://www.ncbi.nlm.nih.gov/pubmed/24451595*
4. *Abdollah F, Gandaglia G, Thuret R et al: Incidence, survival and mortality rates of stage-specific bladder cancer in United States: a trend analysis. Cancer Epidemiol 2013; 37:219.*
5. *Burger M, Catto JW, Dalbagni G, et al. Epidemiology and risk factors of urothelial bladder cancer. Eur Urol 2013 Feb; 63(2):234-41. http://www.ncbi.nlm.nih.gov/pubmed/22877502*
6. *Steinmaus C, Ferreccio C, Acevedo J, et al. Increased lung and bladder cancer incidence in adults after in utero and early-life arsenic exposure. Cancer Epidemiol Biomarkers prev 2014 Aug; 23(8):1529-38.*
7. *Sylvester RJ, van der Meijden APM, Oosterlinck W, et al. Predicting recurrence and progression in individual patients with stage Ta T1 bladder cancer using EORTC risk tables: a combined analysis of 2596 patients from seven EORTC trials. Eur Urol 2006; 49:466–77, discussion 475–7.*
8. *Fleshner NE, Herr HW, Stewart AK, Murphy GP, Mettlin C and Menck HR: The National Cancer Data Base report on bladder carcinoma. The American College of Surgeons Commission on Cancer and the American Cancer Society. Cancer 1996; 78: 1505*
9. *Kantor AF, Hartge P, Hoover RN and Fraumeni JF Jr: Epidemiological characteristics of squamous cell carcinoma and adenocarcinoma of the bladder. Cancer Res 1988; 48: 3853.*
10. *Lynch CF and Cohen MB: Urinary system. Cancer 1995; 75: 316.*
11. *A. Jemal ,R.C.Tiwari,T.Murrayetal.,"Cancerstatistics, 2004," CA:ACancerJournalforClinicians, vol.54, no.1, pp.8–29, 2004.*
12. *Aaronson DS, Walsh TJ, Smith JF et al: Metaanalysis: does lidocaine gel before flexible cystoscopy provide pain relief? BJU Int 2009; 104:506*
13. *Z. Kirkali, T. Chan, M. Manoharan et al., "Bladder cancer: epidemiology, stagingandgrading, anddiagnosis," Urology, vol. 66, no.6, pp.4–34,2005.*
14. *J. K. Kim, J. H. Ahn, T. Park, H. J. Ahn, C. S. Kim, and K.-S. Cho, "Virtual cystoscopy of the contrast material-filled bladderinpatientswithgrosshematu-*

ria," AmericanJournalof Roentgenology, vol.179, no.3, pp.763–768,2002

15. *M.L¨ammle, A.Beer, M.Settles, C.Hannig, H.Schwaibold, and C.Drews,"ReliabilityofMRimaging-basedvirtualcystoscopy in the diagnosis of cancer of the urinary bladder," American JournalofRoentgenology, vol.178, no.6, pp.1483–1488, 2002*
16. *Koch MO and Smith JA Jr: Natural history and surgical management of superficial bladder cancer (stages Ta/T1/CIS). In: Comprehensive Textbook of Genitourinary Oncology. Edited by NJ Vogelzang, FM Debruyne, WU Shipley and P Scardino. Baltimore: Lippincott Williams and Wilkins 1996; chapter 26, pp 405-415.*
17. *J.Y.Yun, H.J.Ro, J.B.Parketal.,"Diagnosticperformanceof CTcolonographyforthedetectionofcolorectalpolyps," Korean JournalofRadiology, vol.8, no.6, pp.484–491, 2007.*
18. *K.Inamoto, K.Kouzai, T.Ueeda, and T. Marukawa,"CTvirtual endoscopy of the stomach: comparison study with gastric fiberscopy," Abdominal Imaging, vol. 30, no. 4, pp. 473–479, 2005.*
19. *Y. Lacasse, S. Martel, A. H´ebert, G. Carrier, and B. Raby, "Accuracy of virtual bronchoscopy to detect endobronchial lesions," AnnalsofThoracicSurgery, vol.77, no.5, pp.1774–1780, 2004.*
20. *H. Arslan, K. Ceylan, M. Harman, Y. Yilmaz, O. Temizoz, and S. Can, "Virtual computed tomography cystoscopy in bladder pathologies," International Braz J Urol, vol. 32, no. 2, pp. 147– 154,2006.*
21. *V. Panebianco, M.Osimani, D.Lisietal., "64-DetectorrowCT cystography with virtual cystoscopy in the detection of bladder carcinoma: preliminary experience in selected patients," Radiologia Medica, vol.114, no.1, pp.52–69,2009.*
22. *D. Y. Josephson, E. Pasin, and J. P. Stein, "Superficial bladder cancer: part 1. Update on etiology, classification and natural history," Expert Reviewof Anticancer Therapy, vol.6, no.12, pp. 1723–1734, 2006.*
23. *J. Schmidbauer and G. Lindenau, "Follow-up of nonmuscle invasive transitional cell carcinoma of the bladder: how and how often?" Current Opinionin Urology, vol.18, no.5, pp.504–507, 2008.*
24. *Öztürk, H. (2014) Wireless Capsule Cystoscopy: How Near? How Far? Open Journal of Urology, 4, 37-40. http://dx.doi.org/10.4236/oju.2014.44007*
25. *Van der Meijden A, Oosterlinck W, Brausi M et al. Significance of bladder biopsies in Ta, T1 bladder tumours: a report of the EORTC Genito-Urinary Tract Cancer Cooperative Group. EORTC-GU Group Superficial Bladder Committee. Eur Urol 1999; 35:267.*
26. *Hara T, Takahashi M, Gondo T et al: Risk of concomitant carcinoma in situ determining biopsy candidates among primary non-muscle-invasive bladder cancer patients: retrospective analysis of 173 Japanese cases. Int J Urol 2009; 16:293.*
27. *Mungan MU, Canda AE, Tuzel E et al: Risk factors for mucosal prostatic urethral involvement in superficial transitional cell carcinoma of the bladder. Eur Urol 2005; 48:760.*
28. *Babjuk M, Burger M, Zigeuner R, et al. EAU guidelines on non-muscle-invasive urothelial carcinoma of the bladder: update 2013. Eur Urol 2013; 64:639-653*
29. *Witjes JA, Redorta JP, Jacqmin D. Hexaminolevulinate-guided fluorescence cystoscopy in the diagnosis and follow-up of patients with non-muscle-invasive bladder cancer: review of the evidence and recommendations. Eur Urol. 2010 Apr; 57(4):607-14*
30. *Svanberg K, af Klinteberg C, Nilsson A, et al. Laser-based spectroscopic methods in tissue characterization. Ann NY Acad Sci 1998; 838:123–9.*
31. *Jichlinski P, Guillou L, Karlsen SJ, et al. Hexyl aminolevulinate fluorescence cystoscopy: new diagnostic tool for photodiagnosis of superficial bladder cancer—a multicenter study. J Urol 2003; 170: 226–9.*
32. *Kausch I, Sommerauer M, Montorsi F, et al. photodynamic diagnosis in non-muscle-invasive bladder cancer: a systematic review and cumulative analysis of prospective studies. Eur Urol 2010 Apr; 57(4):595-606.*
33. *Mowatt G, N'Dow J, Vale L, et al; Aberdeen Technology Assessment Review (TAR) Group. photodynamic diagnosis of bladder cancer compared with white light cystoscopy: Systematic review and meta-analysis. Int J Technol Assess health Care 2011 Jan; 27(1):3-10.*
34. *Denzinger S, Ro¨ssler W, Otto W. Photodynamic diagnostic of superficial bladder carcinoma [in German]. Dtsch Med Wochenschr 2007; 132:2332–5.*
35. *Witjes JA. Bladder carcinoma in situ in 2003: state of the art. Eur Urol 2004; 45:142–6.*

36. *Holzbeierlein JM, Smith Jr JA. Surgical management of noninvasive bladder cancer (stagesTa/T1 /CIS). Urol Clin North Am 2000; 27:15–24.*

37. *Witjes JA, Kiemeney LALM, Verbeek ALM, Heijbroek RP. Debruyne FMJ; Dutch South East Cooperative Urological Group. Random bladder biopsies and the risk of recurrent superficial bladder cancer: a prospective study in 1026 patients. World J Urol 1992; 10:231–4.*

38. *van der Meijden A, Oosterlinck W, Brausi M, et al. Significance of bladder biopsies in Ta,T1 bladder tumors: a report from the EORTC Genito-Urinary Tract Cancer Cooperative Group. Eur Urol 1999; 35: 267–71.*

39. *May F, Treiber U, Hartung R, Schwaibold H. Significance of random bladder biopsies in superficial bladder cancer. Eur Urol 2003; 44: 47–50.*

40. *Herr HW. The value of a second transurethral resection in evaluating patients with bladder tumors. J Urol. 1999; 162: 74-76.*

41. *Adiyat KT, Katkoori D, Soloway CT, De los Santos R, Manoharan M, Soloway MS. 'Complete transurethral resection of bladder tumor' : are the guidelines being followed? Urology. 2010; 75: 365-367.*

42. *Draga RO, Grimbergen MC, Kok ET, et al. photodynamic diagnosis (5 aminolevulinic acid) of transitional cell carcinoma after bacillus Calmette-Guérin immunotherapy and mitomycin C intravesical therapy. Eur Urol 2010 Apr; 57(4): 655-60.*

43. *Ray ER, Chatterton K, Khan MS, et al. hexylaminolaevulinate fluorescence cystoscopy in patients previously treated with intravesical bacille Calmette-Guérin. BJU Int 2010 Mar; 105(6): 789-94.*

44. *Burger M, Grossman HB, Droller M, et al. photodynamic diagnosis of non-muscle-invasive bladder cancer with hexaminolevulinate cystoscopy: a meta-analysis of detection and recurrence based on raw data. Eur Urol 2013 Nov; 64(5): 846-54*

45. *Babjuk M, Oosterlinck W, Sylvester R, Kaasinen E, Bo¨ hle A, Palou- Redorta J. EAU guidelines on non-muscle-invasive urothelial carcinoma of the bladder. Eur Urol 2008; 54:303–14.*

46. *Zaak D,WielandWF, StiefCG,BurgerM.Routineuse ofphotodynamic diagnosis of bladder cancer: practical and economic issues. Eur Urol Suppl 2008; 7:536–41.*

47. *Burger M, Zaak D, Stief CG, et al. Photodynamic diagnostics and noninvasive bladder cancer: is it cost-effective in long-term application? A Germany-based cost analysis. Eur Urol 2007; 52:142–7.*

48. *Stenzl A, Hoeltl L, Bartsch G. Fluorescence assisted transurethral resection of bladder tumours: is it cost effective?. Eur Urol 2001; 39:31.*

49. *Cauberg EC, Kloen S, Visser M. Narrow band imaging cystoscopy improves the detection of non-muscle-invasive bladder cancer. Urology. 2010 Sep; 76(3):658-63*

50. *Zheng C, Lv Y, Zhong Q, et al. Narrow band imaging diagnosis of bladder cancer: systematic review and meta-analysis, BJU Int 2012 Dec; 110(11 pt B):E680-7.*

51. *Geavlete B, Multescu R, Georgescu D, Stanescu F, Jecu M, Geavlete P. Narrow band imaging cystoscopy and bipolar plasma vaporization for large non-muscleinvasive bladder tumors-results of a prospective, randomized comparison to the standard approach. Urology. 2012; 79: 846-851.*

52. *Herr hW. Randomized trial of narrow-band versus white-light cystoscopy for restaging (secondlook) transurethral resection of bladder tumors. Eur Urol 2014 Jul 17. pii: S0302-2838(14)00623-X. doi: 10.1016/j.eururo.2014.06.049.*

53. *Naito S, van Rees Vellinga S, de la Rosette J. Global randomized narrow band imaging versus white light study in nonmuscle invasive bladder cancer: accession to the first milestone- -enrollment of 600 patients. J Endourol. 2013; 27: 1-3.*

54. *Kołodziej A, Krajewski W, Matuszewski M. Review of current optical diagnostic techniques for non-muscle-invasive bladder cancer. Cent European J Urol. 2016; 69(2):150-6*

55. *Goh AC, Tresser NJ, Shen SS, Lerner SP. Optical coherence tomography as an adjunct to white light cystoscopy for intravesical real-time imaging and staging of bladder cancer. Urology. 2008; 72: 133-137.*

56. *Karl A, Stepp H, Willmann E, et al. Optical coherence tomography for bladder cancer - ready as a surrogate for optical biopsy? Results of a prospective mono-centre study. Eur J Med Res. 2010; 15: 131-134.*

57. *Schmidbauer J, Remzi M, Klatte T, et al. Fluorescence cystoscopy with highresolution optical coherence tomography imaging as an adjunct reduces falsepositive findings in the diagnosis of urothelial carcinoma of the bladder. Eur Urol. 2009; 56: 914-919*

58. *Wu K, Liu JJ, Adams W, et al. Dynamic real-time microscopy of the urinary tract using confocal laser endomicroscopy. Urology. 2011; 78: 225-231*

59. *Crow P, Uff JS, Farmer JA, Wright MP, Stone N. The use of Raman spectroscopy to identify and characterize transitional cell carcinoma in vitro. BJU Int. 2004; 93: 1232-1236.*

60. *Draga RO, Grimbergen MC, Vijverberg PL, et al. In vivo bladder cancer diagnosis by high-volume Raman spectroscopy. Anal Chem. 2010; 82: 5993-5999.*

61. *Jain M, Robinson BD, Scherr DS, et al. Multiphoton microscopy in the evaluation of human bladder biopsies. Arch Pathol Lab Med. 2012; 136: 517-526.*

62. *Goldman RE, Bajo A, MacLachlan LS, Pickens R, Herrell SD, Simaan N. Design and performance evaluation of a minimally invasive telerobotic platform for transurethral surveillance and intervention. IEEE Trans Biomed Eng. 2013; 60: 918-925.*

63. *Schäfauer C, Ettori D, Rouprêt M, et al. Detection of bladder urothelial carcinoma using in vivo noncontact, ultraviolet excited autofluorescence measurements converted into simple color coded images: a feasibility study. J Urol. 2013; 190: 271-277.*

64. *Pan Y, Volkmer JP, Mach KE, et al. Endoscopic molecular imaging of human bladder cancer using a CD47 antibody. Sci Transl Med. 2014; 6: 260ra148.*

65. *Lee SE, Jeong IG, Ku H, et al. Impact of transurethral resection of bladder tumor: analysis of cystectomy specimens to evaluate for residual tumor. Urology 2004; 63:873-877.*

66. *Holmang S, Johansson SL. Stage TA-T1 bladder cancer: the relationship between findings at first followup cystoscopy and subsequent recurrence and progression. J Urol 2002; 167:1634-1637*

67. *Herr HW, Donat SM. Quality control in transurethral resection of bladder tumours. BJU Int 2008 Nov; 102(9 Pt B):1242-6.*

68. *Mariappan P, Zachou A, Grigor KM. Detrusor muscle in the first, apparently complete transurethral resection of bladder tumour specimen is a surrogate marker of resection quality, predicts risk of early recurrence, and is dependent on operator experience. Eur Urol 2010 May; 57(5):843-9.*

69. *Brausi M, Collette L, Kurth K, et al; EORTC Genito-Urinary Tract Cancer Collaborative Group. Variability in the recurrence rate at first follow-up cystoscopy after TUR in stage Ta T1 transitional cell carcinoma of the bladder: a combined analysis of seven EORTC studies. Eur Urol 2002 May; 41(5):523-31*

70. *Mariappan P, Finney SM, Head E, et al. Good quality white-light transurethral resection of bladder tumours (GQ-WLTURBT) with experienced surgeons performing complete resections and obtaining detrusor muscle reduces early recurrence in new non-muscle-invasive bladder cancer: validation across time and place and recommendation for benchmarking. BJU Int 2012 Jun; 109(11):1666-*

71. *Babjuk M, Böhle A, Burger M, Capoun O. EAU Guidelines on Non-Muscle-invasive Urothelial Carcinoma of the Bladder: Update 2016. Eur Urol. 2016 Jun 17. pii: S0302-2838(16)30249-4.*

72. *Richterstetter M, Wullich B, Amann K, et al. The value of extended transurethral resection of bladder tumour (TURBT) in the treatment of bladder cancer. BJU Int 2012; 110:E76-79.*

73. *Walsh CP. Surgical treatment of bladder cancer. In: Retik BA, Vaughan DE, Wein AJ, eds. Campbell's Urology. 9th ed. Philadelphia: W.B. Saunders; 2007. p. 2819–23.*

74. *Akata T, Murakami J, Yoshinaga A. Life-threatening haemorrhage following obturator artery injury during transurethral bladder surgery: a sequel of an unsuccessful obturator nerve block. Acta Anaesthesiol Scand 1999; 43(7):784–8.*

75. *Shulman MS, Vellayappan U, Monaghan TG, Coukos WJ, Krenis LJ. Simultaneous bilateral obturator nerve stimulation during transurethral electrovaporization of the prostate. J Clin Anesth 1998; 10(6):518–21.*

76. *So PC. Two case reports of obturator nerve block for transurethral resection of bladder tumour. Hong Kong Med J n2004; 10(1):57–9.*

77. *Brunken C, Qiu H, Tauber R. Transurethral resection of bladder tumours in sodium chloride solution. [Article in German] Urologe A 2004; 43(9):1101–5. [Abstract]*

78. *Ong EL, Chan ST. Transurethral surgery and the adductor spasm. Ann Acad Med Singapore 2000; 29(2):259–62.*

79. *Tatlisen A, Sofikerim M. Obturator nerve block and transurethral surgery for bladder cancer. Minerva Urol Nefrol 2007; 59(2):137–41.*

80. *Gökçe M. İ, Bedük Y. Kasa İnvaze Olmayan Mesane Kanserinde Transüretral Mesane Kanseri Rezeksi-*

yonu (TUR-Tm): Nasıl Mükemmelliğe Ulaşılabilinir? Üroonkoloji Bülteni 2014; 13:88-92

81. *Rose A, Suttor S, Goebell PJ, et al. Transurethral resection of bladder tumors and prostate enlargement in physiological saline solution (TURIS). A prospective study. Urologe A 2007; 46:1148-1150.*
82. *Pu XY, Wang HP, Wu YL, Wang XH. Use of bipolar energy for transurethral resection of superficial bladder tumors: long-term results. J Endourol 2008; 22:545-549*
83. *Wang DS, Bird VG, Leonard VY, et al. Use of bipolar energy for transurethral resection of bladder tumors: pathologic considerations. J Endourol 2004; 18:578-582.*
84. *Soler-Martinez J, Vozmediano-Chicharro R, Morales-Jimenez P, et al. Holmium laser treatment for low grade, low stage, noninvasive bladder cancer with local anesthesia and early instillation of mitomycin C. J Urol 2007; 178:2337-2339.*
85. *Zhu Y, Jiang X, Zhang J, et al. Safety and efficacy of holmium laser resection for primary nonmuscle-invasive bladder cancer versus transurethral electroresection: single-center experience. Urology 2008; 72:608-612.*
86. *Herr HW, Donat SM, Reuter VE. Management of low grade papillary bladder tumors. J Urol 2007Oct; 178(4 Pt 1):1201-5.*
87. *Grimm M-O, Steinhoff Ch, Simon X, et al. Effect of routine repeat transurethral resection for superficial bladder cancer: a long-term observational study. J Urol 2003 Aug; 170(2 Pt 1):433-7.*
88. *Divrik RT, Yildirim Ü, Zorlu F, et al. The effect of repeat transurethral resection on recurrence and progression rates in patients with T1 tumours of the bladder who received intravesical mitomycin: prospective, randomized clinical trial. J Urol 2006 May; 175(5):1641-4.*
89. *Jahnson S, Wiklund F, Duchek M, et al. Results of second-look resection after primary resection of T1 tumour of the urinary bladder. Scand J Urol Nephrol 2005; 39(3):206-10.*
90. *Lazica DA, Roth S, Brandt AS, et al. Second transurethral resection after Ta high-grade bladder tumor: a 4.5-year period at a single university center. Urol Int 2014; 92(2):131-5.*
91. *Vasdev N, Dominguez-Escrig J, Paez E, et al. The impact of early re-resection in patients with pT1 high-grade non-muscle invasive bladder cancer. Ecancermedicalscience. 2012; 6:269.*
92. *Dalbagni G, Vora K, Kaag M, et al. Clinical outcome in a contemporary series of restaged patients with clinical T1 bladder cancer. Eur Urol 2009 Dec; 56(6):903-10.*
93. *Fritsche HM, Burger M, Svatek RS, et al. Characteristics and outcomes of patients with clinical T1grade 3 urothelial carcinoma treated with radical cystectomy: results from an international cohort. Eur Urol 2010 Feb; 57(2):300-9.*
94. *Kulkarni GS, Hakenberg OW, Gschwend JE, et al. An updated critical analysis of the treatment strategy for newly diagnosed high-grade T1 (previously T1G3) bladder cancer. Eur Urol 2010 Jan; 57(1):60-70.*
95. *Sfakianos JP, Kim PH, Hakimi AA, et al. The effect of restaging transurethral resection on recurrence and progression rates in patients with nonmuscle Invasive bladder cancer treated with intravesical bacillus Calmette-Guerin. J Urol 2014 Feb; 191(2):341-5.*
96. *Bishr M, Lattouf JB, Latour M, et al. Tumour stage on re-staging transurethral resection predicts recurrence and progression-free survival of patients with high-risk non-muscle invasive bladder cancer. Can Urol Assoc J 2014 May; 8(5-6):E306-10.*
97. *Alfred Witjes J, Lebret T, Compérat EM. Updated 2016 EAU Guidelines on Muscle-invasive and Metastatic Bladder Cancer. Eur Urol. 2016 Jun 30. pii: S0302-2838(16)30290-1*
98. *Kassouf W, Spiess PE, Brown GA, et al Prostatic urethral biopsy has limited usefulness in counselling patients regarding final urethral margin status during orthotopic neobladder reconstruction. J Urol 2008 Jul;180(1):164-7; discussion 167.*
99. *Walsh DL, Chang SS. Dilemmas in the treatment of urothelial cancers of the prostate. Urol Oncol 2009 Jul-Aug; 27(4):352-7.*
100. *Lebret T, Herve JM, Barre P, et al. Urethral recurrence of transitional cell carcinoma of the bladder. Predictive value of preoperative latero-montanal biopsies and urethral frozen sections during prostatocystectomy. Eur Urol 1998; 33(2):170-4.*

KANSER GÜNDEMİ DERGİSİ Volume 4/4, Ekim 2016
MESANE VE ÜST ÜRİNER SİSTEM KANSERLERİ

KASA İNVAZE OLMAYAN MESANE KANSERLERİNDE İNTRAVEZİKAL İMMÜNOTERAPİDE GÜNCEL YAKLAŞIM

Dr. Okan Yavuzalp[1], Dr. N. Aydın Mungan[2]

(1) Bitlis Tatvan Devlet Hastanesi, Üroloji Kliniği

(2) Bülent Ecevit Üniversitesi Tıp Fakültesi, Üroloji Anabilim Dalı

GİRİŞ

Mesane tümörü erkeklerde en çok tanı alan 7. sıradaki kanserdir, ancak genel popülasyonda ise 11. Sıradadır[1]. Mesane tümörlerinin yaklaşık %75'i tanı esnasında mesane mukozasına [Ta, karsinoma in situ (CİS)] veya submukozasına (T1) sınırlı olarak görülmektedir. Bu gruptaki tümörler kasa invaze olmayan mesane kanseri (KİOMK) olarak adlandırılmaktadır.Bu ayrımın önemi, KİOMK un kasa invaze olan mesane kanserlerine (KİMK) göre daha az progresyon ve daha uzun sağ kalım avantajı göstermesidir[2].

Tek bir başlık altında toplanmış olsa da, KİOMK birden çok hasta grubundan oluşmakta ve tümör nüksü ve progresyonu açısından heterojen özellikler taşımaktadır. KİOMK tedavisinde en sık kullanılan yaklaşım TUR sonrası verilen intravezikal tedavidir.

Hastalığın doğru tanımlanması ve tedavisinin standardize edilmesi için KİOMK'de risk grupları oluşturulmuştur. Buna göre;

Düşük risk: Primer, Tek, Ta, G1 (düşük dereceli), <3 cm, karsinoma in situ yok

Orta risk: Diğer iki kategoride tanımlanmayan tüm tümörler (düşük-yüksek risk arasındaki kategori)

Yüksek risk: T1 tümor, G3 (yüksek dereceli) tümör, Karsinoma in situ, çok sayıda ve tekrarlayan ve büyük (>3 cm) Ta G1 G2 tümör(bu seçenekte tüm şartlar sağlanmalı).

Ayrıca; Re-Tur yapılan hastalar yeniden evre T1 tümör saptandığında %75 progresyon olması[3], T1G3 hastalıkta kötü prognostik faktörlerden olan 3 durum (>70 yaş, CİSvarlığı ve >3 cm tümör boyutu olması) varlığında % 52 progresyon olması[4], T1G3 hastalıkta kadın cinsiyet veya prostatik üretrada CiS varlığında %40 progresyon olması[5], histopatolojik değerlendirmede T1 hastalıkta invazyon derinliğinin 3 mm'den derin olması ve/veya invaziv odak çapının 6 mm'den fazla olduğu durumlarında %100 progresyon olması[6] Avrupa Üroloji Birliği(EAU) tarafından çok yüksek riskli alt grup tanımlamasına neden olmuştur.

Çok yüksek risk: T1G3 ve eş zamanlı mesanede CİS varlığı, T1G3 ve eş zamanlı prostatik uretrada CİS, Aynı anda birden fazla ve/veya 3 cm'den buyuk olması ve/veya tekrarlamış T1G3 tumor varlığı,

Ürotelyal karsinomun nadir görülen histolojik alt tipinin(özellikle mikro-papiller varyant) varlığı, rezeksiyon dokusunda lenfo-vasküler invazyon varlığı olarak tanımlanmıştır.

Avrupa Üroloji Derneği (EAU) kılavuzlarına göre, KİOMK de orta risk grubunda bulunan hastalara 1 yıllık intravezikal BCG veya 1 yıllık intravezikal kemoterapi önerilirken, yüksek risk grubunda bulunan yüzeyel mesane kanserli hastalara ise 1-3 yıl boyunca intravezikal BCG önerilmektedir[7]. Orta risk grubunda, Mitomisin-C ve BCG ile yapılan bir çalışma, hasta primerse Mitomisin-C ile başlanıp, kemoterapi altında rekürrens gelişirse BCG'ye geçilmeli şeklinde sonuç bildirmiştir. İntrakaviter kemoterapi alan hastalarda rekürrens öyküsü varsa ve eğer evre ya da grade de kötüleşme varsa BCG tedavisine geçilmelidir[8].

Çok yüksek risk grubunda ise radikal sistektomi önerilirken, kabul etmeyen ya da medikal durumu elverişli olmayan hastalara 1-3 yıl tam doz intravezikal BCG uygulaması önerilmektedir.

İNTRAVEZİKAL İMMÜNOTERAPİ

BCG TARİHÇESİ VE ETKİ MEKANİZMASI

1929 yılında Pearl otopsi çalışmasıyla ilk kez tüberkülozun antitümör etkisi olduğunu ortaya koymuştur[9]. Otopsi çalışnaları yapılmış, tüberkulozlu hastalarda normal hastalara göre daha az malign tümör olduğu görülmüştür. Kobay farelerinde yapılan bir çalışmada BCG'ye karşı immünolojik cevabı gösteren gecikmiş hipersensitivite reaksiyonu Coe ve Feldman tarafından 1966 yılında gösterilmiştir[10]. KİOMK tedavisinde ilk kez intravezikal BCG tedavisi Morales ve arkadaşları tarafından 50 yıl önce uygulanmıştır[11]. Günümüzde BCG tedavi amaçlı; CIS, TUR sonrası rezidüel kitle varlığında veya tam rezeksiyon sonrası tümör rekürensini ve progresyonunu önlemek için kullanılmaktadır[12]. KİOMK'de BCG uygulaması sık kullanılan bir tedavi yöntemi olmasına rağmen etki mekanizması tam olarak bilinmemektedir.

Yapılan çalışmalarda BCG instilasyonunu takiben immün sistem aktivasyonu olduğu ve BCG'nin terapötik etkisi için aktif bir immün sistemin gerekliliği ortaya konmuştur[13, 14]. BCG mesane mukozasına fibronektin aracılığıyla bağlanmaktadır[15]. BCG'nin immun sistemi aktive etmesinde, LAK (lymphokine activated killer), BCG ile aktive edilen natural killer hücreler, T lenfositler ve monositlerin etkin rol oynadığı bilinmektedir[16, 17]. Prescott ve ark., BCG instillasyonunu takiben 3 ay boyunca etkili ve özellikle mesanenin lamina propria tabakasında belirgin T hücre infiltrasyonu gözlemişlerdir. Lamina propriadaki bu T hücre infiltrasyonu immunolojik olarak aktif CD4ve CD8 hücreleri ile olmaktadır. Bu etkiye paralel olarak sitotoksik T hucreleri ve makrofajlar ile tümör hucrelerinin eliminasyonu sağlanabilmektedir[18].

NEDEN BCG?

Mesane tümörlerinde transüretral rezeksiyon (TUR) sonrası BCG instilasyonunun, yalnızca TUR'a veya TUR + kemoterapiye göre rekürrensi önlemede daha etkili olduğu çeşitli çalışmalarda ortaya konmuştur[19, 20-23].

Evre T1 tümörlerde intravezikal BCG tedavisi, epirubicin ve interferon alfa-2 kombinasyonuna göre tümör rekürrensini azaltmada daha etkin olduğu Duchek ve ark.nın yapmış olduğu çalışmada gösterilmiştir[24]. Yine orta ve yüksek riskli Ta ve T1tümörlerde uzun dönem sonuçlara bakıldığında BCG instilasyonunun epirubicine üstünlüğü gösterilmiştir[25]. Benzer şekilde Järvinen ve ark.ı BCG'nin tümör rekürrensini azaltmada mitomisinden daha etkin olduğunu göstermişlerdir[26].

KİOMK'ta idame BCG verilmesi tümör progresyonunu önlemede mitomisine göre üstün bulunmuştur[27].

Sylvester ve ark. nın yapmış olduğu 4863 hastalık bir metaanalizde, KİOMK ta endoskopik rezeksiyon sonrası idame BCG tedavisinin, progresyon riskini anlamlı derece azalttığı gösterilmiştir[28].

Tüm bunların aksine, 2820 yüzeyel mesane tümörlü hastanın değerlendirildiği bir çalışmada, BCG ve mitomisin tedavisi karşılaştırılmış, ilk rekürrens zamanlarında fark bulunmamış, BCG idamesinin rekürrensi önlemede mitomisine üstün olduğu gösterilmiş, tümör progresyonunu önlemede, genel sağ kalımda ve kanser spesifik sağ kalımda BCG ve mitomisin arasında anlamlı bir fark olmadığı gösterilmiştir[19].

Witjes FMJ ve ark.ı ardışık olarak MMC ve BCG verilmesinin sonuçlarını tek başına MMC kullanımı ile kıyaslayan randomize faz III bir çalışmada araştırmışlardır. TUR ve normal mukozadan random biopsilerin alınması sonrası orta ve yüksek riskli KİOMK'lu , hasta ve tümör karakteristiklerinin benzer olduğu 182 hastanın değerlendirildiği bir çalışmada, 90 hastaya birbirini takip eden 4 hafta MMC sonrasında ise 6 hafta intrakaviter BCG uygulanmış, 92 hastaya ise 10 hafta boyunca yalnızca MMC intrakaviter olarak uygulanmış. Hastalar ortalama 32 ay takip edilmiş. Bakteriyel sistit, kimyasal sistit ve diğer lokal yan etkiler arasında her iki grup arasında anlamlı fark saptanmamış. Deri döküntüsü gibi alerjik reaksiyonlar yalnız MMC alan grupta daha fazla görülmüş. Diğer sistemik yan etkiler ardışık tedavi verilen grupta daha fazla tespit edilmiş. Hastaların rekürrens oranları, ortalama ilk rekürrens zamanları ve progresyon oranları arasında fark saptanmamış[29].

Bu çalışmaların çelişkili sonuçları, değişik hasta karakteristikleri, izlem süreleri, çalışma metodları ve istatistiksel güç farklılıkları ile açıklanabilir. Yinede çoğu çalışma göstermiştir ki, BCG nin 1 yıldan az olmamak kaydıyla idame olarak uygulanışı progresyonu önlemede etkilidir. (EAU 2016)

BCG ve YAŞ

Yaş, rekürrens öyküsü, yüksek grade, T1 evresi ve ilk sistoskopide nüks olması progresyon açısından bağımsız prognostik faktördür[30].

Yaşlanma intravezikal immünoterapiye yanıtı azaltmaktadır.

BCG ile tedavi edilen orta ve yüksek riskli Ta,T1 tümörlerde, BCG tedavisinin 70 yaş üzeri hastalarda daha az etkin olduğu ve daha kötü prognozla ilişkili olduğu ancak ileri yaşlarda etkisi azalsa bile epirubicinden daha etkili olduğu gösterilmiştir[31].

BCG SUŞLARI

KİOMK tedavisinde kullanılan birçok BCG suşu vardır. BCG'nin etkinliği birçok faktöre bağlıdır. Bunlar içinde en önemli iki faktör, organizmanın invivo çoğalabilme kapasitesi ve her dozda kullanılan basil sayısıdır[32].

437 KİOMK'li hasta üzerinde yapılan bir çalışmada, TUR sonrası BCG-Tice ve BCG-RIVM suşları verilmiş ortalama 32 aylık takip sonucunda etkinlik ve yan etki açısından suşlar arası fark saptanmamıştır[33].

Fellows ve ark. Çalışmalarında Evans ve Pasteur suşlarını karşılaştırmışlardır. Çalışmada 97 KİOMK lu hastaya TUR sonrası 6 hafta indüksiyon BCG suşları verilmiş, 3 ay sonra kontrol sistoskopi yapılmış. Bu arada hastalarda ilk rezeksiyonda 3. ay sistoskopide değerlendirilmek üzere marker tümör bırakılmış. İndüksiyon sonrasında yapılan ilk sistoskopide marker tümör duruyorsa rezeke edilmiş. Sonuçta bu çalışmada BCG suşları arasında etkinlik ve yan etki bakımından anlamlı fark bulunmamış ayrıca gruplar arasında marker tümörde evre ilerlemesi gözlenmemiş[34].

Bir çok farklı çalışmada, Glaxo ve Pasteur suşları[35], BCG Tice ve BCG Connaught suşları[36], Connaught, Pasteur, Frappier,Tice, RIVM suşları[37] karşılaştırılmış yan etki ve etkinlik açısından gruplar arasında istatistiksel olarak anlamlı fark saptanmamıştır.

Sonuç olarak, intravezikal BCG uygulamasında kullanılan çok sayıda BCG suşu bulunmaktadır. Bu farklı BCG suşları arasında yan etki ve etkinlik bakımından istatistiksel anlamlı farklılık olmadığı kabul edilmektedir. Ancak, bu veriler geniş serili, uzun süreli, prospektif randomize calışmalara dayanmamaktadır.

OPTİMAL BCG PROGRAMI VE DOZAJI

BCG indüksiyon tedavisi, TUR'dan en az 2 hafta sonra, haftada bir olmak üzere en az 6 hafta verilmelidir[38]. Maksimum etkiyi elde etmek için mutlaka idame olarak verilmelidir[27, 28]. İdame BCG programı ise bir çok çalışmada ve klinikte farklı olarak uygulanmaktadır. EORTC meta-analizleri hangi idame programının daha etkili olduğunu belirleyememiştir, ancak en az 1 yıl süre ile verilen idame programının nüks ve progresyonu önlemede mitomisine göre üstün olduğunu belirtmişlerdir[23].

BCG idamesinin optimal sayısı, sıklığı ve süresi tam olarak bilinmemektedir. Ayrıca bu parametreler her hastada değişkenlik gösterebilir[39]. Yüksek riskli hasta grubunda, haftada bir üç hafta süre ile 3, 6, 12, 18, 24, 30 ve 36. aylarda verilen 3 yıllık idame BCG nin 1 yıllık verilen idameye göre nüksü daha çok azalttığı EORTC tarafından gösterilmiştir. Genel sağkalım ve progresyon açısından 1 yıllık ve 3 yıllık indüksiyon rejimleri arasında fark saptanmamıştır. Yüksek riskli tümörlerde, her 3 ayda bir tek instillasyon yapılacak şekilde 3 yıllık idamenin eksik bir tedavi olacağı CUETO tarafından gösterilmiştir[40].

KİOMK'inde risk faktörleri EAU ve AUA kılavuzlarında benzer şekildedir[19]. Düşük riskli KİOMK'de, prognozun iyi olması ve hastaların gereksiz BCG toksisitesine maruz bırakılmak istenmemesi nedeniyle BCG tedavisi önerilmemektedir. Rekürrrens ve progresyon açısından orta riskli KİOMK'de BCG, intravezikal kemoterapi tedavisine göre iyi bir alternatif olarak gösterilmektedir. İdame BCG tedavisi yine bu hasta grubunda, rekürrens oranlarını, Mitomisin C'ye göre daha fazla düşürmekle birlikte progresyon oranları için aynı şeyleri söylemek mümkün değildir. Yüksek riskli KİOMK'ta, 3 yıllık idame tedavisi ile birlikte BCG tedavisi önerilmektedir[31]. T1G3 tümörlerde, BCG immünoterapisi ile %90'lara varan 5 yıllık sağkalım oranları rapor edilmiştir[41].

BCG BAŞARISIZLIĞI

BCG tedavisi altında kas invaziv hale gelmesi, BCG refrakter tümör olması (3.ay sistoskopide yüksek grade li KİOMK olması, 3. ve 6. aydaki sistoskopilerde CIS ortaya çıkması ve BCG altında yüksek grade li tümör ortaya çıkması), ve idame BCG sonrası yüksek grade li KİOMK rekürrensi BCG başarısızlığı olarak tanımlanır. BCG başarısızlığında, hastalar daha fazla BCG tedavisine yanıt vermezler. Bu hastalara radikal sistektomi önerilmelidir. Bazı çalışmalarda özellikle yüksek grade li olmayan ve bazı seçilmiş yüksek grade li nükslerde tekrar BCG tedavisi önerilmektir[42, 43].

Seçilmiş bazı hastalarda, sistektomi için uygun olmayan yada sistektomiyi kabul etmeyen hastalarda BCG başarısızlığında, hipertermik mitomisin yada gemsitabin, elektromotiv ilaç uygulamaları, kemohipertermi, diğer immünoterapiler denenmiş ancak başarısı çok yüksek bulunmamıştır[44].

BCG TOKSİSİTESİ

İntravezikal BCG tedavisi, intravezikal kemoterapiye göre daha fazla yan etkiye sahiptir[28].

Buna rağmen ciddi yan etkiler %5 in altında görülür ve etkin bir şekilde tedavi edilebilirler[45]. BCG idame tedavisi, indüksiyon tedavisine göre yan etki açısından artmış riskle ilişkili değildir[45]. Tedavinin sonlanmasını gerektiren yan etkiler sıklıkla tedavinin ilk yılında görülür[46].

Major komplikasyonlar ilacın sistemik absorbsiyonu sonrası ortaya çıkar. Bu nedenle, BCG nin kontraendikasyonları iyi bilinmeli ve dikkatli olunmalıdır. BCG instilasyonu, TUR sonrası ilk 2 hafta içinde, makroskopik hematüri varlığında, aktif üriner sistem enfeksiyonu durumunda, travmatik kataterizasyon sonrasında, BCG sepsisi öyküsü olanlarda ve total inkontinansı olanlarda kontraendikedir. Lökositüri, mikroskopik hematüri, asemptomatik bakteriüri BCG uygulaması için kontraendikasyon oluşturmaz ve bu hastalarda antibiotik profilaksisi vermek gereksizdir[47, 48].

Sistit semptomları varlığında, fenozopridine ya da NSAİD lerle tedavi edilir, semptomlar birkaç güne düzelirse instilasyonlara devam edilir. Eğer semptomlar devam eder veya kötüleşirse, instilasyon ertelenip, idrar kültürü alınarak ampirik antibiyotik başlanmalıdır. Ampirik antibiyotiğe rağmen devam şikayetler devam ediyorsa, kültür pozitif çıkarsa duyarlı antibiyotik başlanır, eğer kültür negatif ise kinolon başlanır ve yanına analjezik antienflamatuar etkili bir ilaç eklenir 5 gün devam edilir. Buna rağmen semptomlar devam ederse antitüberküloz ilaçlar ve kortikosteroid başlanır. Bu tedaviyede yanıt alınamıyor ya da kontrakte mesane ortaya çıkmışsa radikal sistektomi yapılmalıdır[49].

Hematüri ile birlikte diğer semptomlarda varsa, hemorajik sistiti dışlamak için idrar kültürü alınmalıdır. İnatçı hematüri gelişmişse, mesanede tümör varlığını dışlamak için sistoskopi yapılmalıdır.

Semptomatik granülomatöz prostatit varlığında, idrar kültürü alınıp kinolon başlanmalıdır. Kinolona yanıt alınamıyorsa, BCG instilasyonu kesilmeli, izoniazid (300 mg/gün) ve rifampisin(600 mg/gün) 3 ay süreyle hastaya başlanmalıdır.

Epididimoorşit olmuşsa, idrar kültürü alınıp kinolon başlanmalı ve instilasyon durdurulmalıdır. Testiküler abse gelişmesi yada tedaviye yanıtsızlık durumlarında orşiektomi düşünülmelidir[50].

Sistemik yan etkilerden genel halsizlik, ateş genellikle 48 saat içerisinde gerilemekte ve antipiretiklere dahi ihtiyaç duyulmamaktadır. Artrit ve artraljiler NSAİD kullanımı ile rahatlıkla kontrol altına alınırlar. 48 saati geçen ve 38,5 derecenin üzerine çıkan ateş durumunda ise instilasyon durdurulmalı, hızlıca idrar kültürü, kan tetkikleri, akciğer filmi çekilip ikili antibiyotik ampirik olarak başlandıktan sonra enfeksiyon hastalıklarınca hastanın değerlendirilmesi sağlanmalıdır.

Eğer hastada BCG sepsisi gelişmişse, instilasyon durdurulur, ciddi enfeksiyonda yüksek doz kinolon yada izoniazid, rifampisin ve etambutol 1,2 mg/gün 6 ay boyunca başlanır. Semptomlar gerileyene kadar hastaya yüksek doz kortikosteroid verilir.

BCG ye bağlı alerjik reaksiyonlar gelişmesi durumunda ise antihistaminik ve antienflamatuar ilaçlarla tedaviye başlanır. Eğer semptomlar devam ederse yüksek doz kinolon yada izoniazid ve rifampisin başlanır. Reaksiyon geçene kadar instilasyona ara verilir[51, 52].

BCG toksisitesini azaltmak amacıyla, daha düşük dozlarda BCG uygulaması konusunda çeşitli görüşler mevcuttur. Bununla birlikte özellikle multifokal tümörlerde tam doz BCG uygulaması gerekliği önerilmiştir[53, 54]. CUETO çalışmasında 1/3 lük BCG dozunun tam dozla aynı etkinliği sağladığı gösterilmiştir. Bu çalışmaya göre orta riskli tümörlerde 1/3 lük doz etkili minimum doz olarak gösterilmiştir. 1/6'lık dozun ise toksisitede değişiklik yaratmadığı ancak etkinlikte azalma meydana getirdiği bulunmuştur[55].

Ancak EORTC'ye göre 1/3 lük doz kullanmak yan etkilerde herhangi bir azalma sağlamadığı gibi ilacın etkinliğinde azalmaya yol açmıştır. Özellikle 1 yıl idamelerde 1/3 lük dozun daha yüksek rekürrensle ilişkili olduğu gösterilmiştir[46, 56]. Ayrıca potansiyel teknik zorluklar nedeni ile rutin uygulamada 1/3 lük doz hazırlamak karışık bir işlemdir.

NANOPARTİKÜL TEKNOLOJİSİ

İntravezikal tedavinin etkinliği, ilacın mesane duvarındaki kalış süresine, mesane duvarına bağlanma ve penetre olma yeteneğine bağlıdır[57]. Mesane içerisinde ilacın dağılımı fizyolojik bazı faktörlerden dolayı yetersiz olabilir. Yaklaşık olarak her iki saatte bir mesanenin düzenli olarak boşaltılması gerekliliği bu faktörlerden en önemlisidir. Bu durumda ilaç idrarla hızlı bir şekilde dilue olmakta, ilaç konsantrasyonunda görülen azalma sonucu tekrarlayan kateterizasyon gerekmektedir[57, 58, 59]. Tekrarlanan intravezikal terapi miksiyon sırasında irritasyona nedenolmakta, mesanede fibrozis, enfeksiyon ve kemoterapotik ajanlar vücutta çeşitli toksik etkiler ortaya çıkarabilmektedir[57]. Bir diğer dezavantaj ise 'mesane permeabilite bariyeri' olarak bilinen ürotelyumun düşük permeabilitesidir. Ürotelyum glikozaminoglikan musin tabakasından oluşmakta ve bu tabaka derin dokulara moleküllerin mukozal absorpsiyonunu sınırlandırmakta aynı zamanda tedavi sırasında ilaçların mesane mukozasına yapışmasını engellemektedir[57, 59]. Son zamanlarda biyoadezif nanopartiküller kullanarak mesanede ilacın kalış suresini uzatmak, dokulardan ilaç emilimini arttırmak ve permeabiliteyi düzeltmek icin çeşitli teknolojik yaklaşımlar geliştirilmektedir.

Nanopartiküller, nanokure ve nanokapsülleri içeren, büyüklükleri 1 ile 1000 nm arasında değişen, kolloid yapıdaki maddelerdir. Nanopartiküller ilacın istenen bölgeye kontrollü bir şekilde taşınmasında kullanılan,biyoparçalanır, biyogeçimli, sentetik polimerler, lipitler ve inorganik materyallerden oluşan, nano boyutta, düzenli şekilde disperse olmuş moleküllerdir[60, 61].

KİOMK lu hastalarda en sık kullanılan intravezikal ajanlar mitomisin C (MMC), tiyotepa, etoglusid,doksorubisin ve epirubisin gibi antrasiklinler, Bacillus Calmette Guerin (BCG), taksol ve yeni mitomisin turevi olan KW-2149'dur[62].

Bilensoy E. ve Mungan NA tarafından yürütülen bir dizi çalışmada, MMC kullanılarak biyoadezif ve katyonik özellikte nanopartikul formülasyonları geliştirilmiştir[63]. MMC idrar pH'sında stabil kalamayan bir ilaç olup sistemik absorbsiyon süresince dozabağlı olarak ceşitli alerjik reaksiyonlar ve kimyasal sistit yapabilmektedir[64, 65]. Aynı zamanda fizyolojik olarak sık sık boşaltılması gerekliliği nedeniyle ilac kaybı fazla olmaktadır. Tum bu sorunların üstesinden gelmek için mukoadezif katyonik bir polimer olan kitosan nanopartikulleri(CS) nanopresipitasyon yontemi ile, diğer yandan kitosan kaplı polikaprolakton nanopartikulleri (CS-PCL) ve poli-l-lizin kaplı polikaprolakton nanopartikulleri (PLL-PCL) ise çift emulsiyon yöntemi ile hazırlanmıştır. Hücre kültürü çalışmalarında nanopartikullerin ozellikle CS-PCL'nin mesanede tümör hücreleriyle yüksek oranda etkileştiği, hücresel alımın arttığı gözlenmiştir. Bu artış sağlıklı mesane hücre hattı olan G/G hucrelerinden alımla karşılaştırıldığında anlamlı fark göstermektedir[63].

Çalışma sonucunda MMC'nin nanopartikullerle düşük dozda verilerek rezervuar bir sistem oluşturabileceği ve böylece kateterizasyon sıklığının azaltılarak intravezikal kemoterapinin etkinliğinin arttırılabileceği görüşüne varılmıştır. Mesane mukozasında artan ilac konsantrasyonu lokal veriliş bölgesinde ilacın artan epitelyal emilimi ile mesane bariyerinin üstesinden gelmektedir. Partiküllerin küçük oluşu, nanopartikuller arası sterik engeli azaltarak glikozaminoglikan adı verilen tabakadaki uzun zincirler arasında nanopartikul permeabilitesini arttırmış, bu sayede dokudaki ilaç konsantrasyonunun yüksek olması sağlanmıştır. İn vitro yapılan salım calışmalarında, nanopartikullerin geniş yüzey alanına sahip olması sonucu her iki pH'da da hızlı ve tamamlanmış bir salım gözlenmiştir. Stabilite acısından nanopartikuller salım boyunca MMC'yi asidik pH'dan korumuş ve ilacın stabilitesini sağlamıştır. MMC çozeltisi ile karşılaştırıldığında ilac yüklü katyonik nanopartikullerden umit vaad eden veriler elde edilmiştir. Üzerlerindeki pozitif yüzey yükü nedeniyle biyolojik membranlarla etkileşim ve yüksek mukoadezyon sayesinde bütün katyonik nanopartikuller mesanede daha uzun süre kalmıştır. Diğer önemli parametre ise ilacın nanopartikule bağlı formundan yavaşca ayrılmasıdır. Bütün bu parametrelerMMC'nin mesanede kalış suresini uzatmakta buna bağlı olarakda mesane duvarında permeabilitede artış ve etkinlikte artışartaya çıkmaktadır[63].

Aynı grup tarafından 2014 yılında yayınlanan calışmada katyonik çekirdek-kabuk nanopartikuller kullanılarak tümör oluşturulmuş sıçanlarda intravezikal kemoterapinin güvenliği ve etkinliği calışmaları yapılmıştır .Antitümör etkinlik calışmaları; sağ kalım oranı, histopatolojik değerlendirme, mesane ağırlığı ve MMC'nin sistemik dolaşıma emiliminin değerlendirilmesi olmak üzere dört başlık altındaincelenmiştir. Sonuçlar analiz edildiğinde,tüm gruplardakan dolaşımında MMC'ye rastlanmamıştır.Sonuç olarak pozitif yüzey yüklü kaplama ajanı kitosanla negatif yüklü çekirdek polikaprolaktonun oluşturduğu nanopartikul formulasyonu mesane duvarının mukus jel tabakası boyunca penetrasyonu arttırması, biyogeçimliliğinin iyi olması, kitosan kaplamanın mukoadezif özellikleri, intrinsik antikanser özellikleri ve urotelyal bariyer penetrasyonu özelliklerine sahip olması sebebiyle gelecek için ümit vaat edici bir sistem olmuştur[59].

Nanopartikullere formülasyonları kullanılarak yapılan calışmalardan biri de mesane tümörü oluşturulmuş sıçanlarda intravezikal immunoterapi icin BCG yüklü kitosan nanopartikullerinin antitümör etkinliğinin araştırılmasıdır. BCG immunoterapisi günümüzde sıklıkla kullanılmakla beraber intravezikal kemoterapi ile karşılaştırıldığında daha fazla lokal ve sistemik reaksiyonlara sebep olmaktadır. Bu duruma ilave olarak mesanede yaygın bir şekilde enflamasyona neden olmakta ve ateşten sepsise kadar değişebilen çok çeşitli yan etkiler oluşturmaktadır. Çalışmada kullanılan kitosan nanopartikullerinin sahip oldukları pozitif yüzey yükü ve mukoadezif özellikleri ile bütün bu yan etkileri azaltması hedeflenmiştir. Antitümör etkinlik, BCG çözeltisi ile karşılaştırmalı olarak histopatolojik değerlendirme ve sağ kalım oranı parametreleri kullanılarak değerlendirilmiş. BCG yüklü nanopartiküllerle tedavi edilen sıçanların istatiksel olarak anlamlı oranda yuksek hayatta kalım oranına sahip oldukları gözlenirken, BCG çözelti formu ile tedavi edilen grupta ise tedavinin 2. defa uygulanması aşamasında ölüm oranında ani artış görülmüştür. BCG ticari çözeltisinin sistemik yan etkilerinden biri olan hemoraji ve kanama görülmesi makroskopik olarak değerlendirilmiş ve bu etki nanopartikul formunda daha az gözlenmiş. BCG'nin nano enkapsulasyonu ile daha dü-

şük doz ile tedavi sağlanarak doza bağlı yan etkilerde azalma sağlanmıştır. Histopatolojik değerlendirme; negatif kontrol grubu(sağlıklı sıçan grubu), pozitif kontrol grubu (mesane kanseri oluşturulan ancak herhangi bir tedavi uygulanmayan grup),ticari BCG çozelti formu ile tedavi edilen grup ve BCG yuklu nanopartikuller ile tedavi edilen grup olmak uzere 4 grup üzerinden gerçekleştirilmiş. Negatif kontrol grubunda oldukça sağlıklı bir mesane dokusu görünümüne rastlanırken, pozitif kontrol grubunda mesane kanserinin belirtisi olan hücreler atipik görünümde olup yüksek dejenerasyon gözlenmiştir. Ticari BCG çözelti formu ile tedavi edilen grupta atipik görünümü ifade eden çift çekirdek yapısı görülmüş ve fibrozis derecesi pozitif kontrol grubu ile eşdeğer bulunmuştur. Fibrozis tamamlanmamış veya etkili olmayan terapinin devamlılığını ifade etmektedir ve kanser hucrelerinde BCG çözeltisinin birikimi önemsiz oranda bulunmuş. BCG yüklü CS nanopartikulleri ile tedavi edilen grupta ise mesane dokusunda hücre membranlarının etrafında, pozitif yüzey yüküne bağlı olarak yüksek oranda nano partikullerin akümülasyonu gözlenmiştir. Sonuç olarak yüzeyel mesane kanserli hastalarda tümör progresyonu ve nüksün azaltılması etkili ve guvenli immunoterapi ile sağlanabilir. Kitosan gibi katyonik ve mukoadezif nanopartikuler taşıyıcılar, BCG'nin mesane ile etkileşimini arttırarak antitümör etkinliği düzeltmede, hayatta kalım suresini uzatmada ve lokal uygulanan BCG'nin sistemik alımından kaynaklı yan etkileri azaltmada umut vaat edici olarak bulunmuştur[66].

ANTİFİBRİNOLİTİK AJANLAR ve BCG

İntravezikal BCG ile antifibrinolitik ajanların birlikte verilmesinin arkasındaki mantık, BCG nin etki mekanizmasının anlaşılmasıyla ilişkilidir. Etki mekanizmasın kesin olarak anlaşılamamışsada, etki için ilk adım BCG nin mesane duvarı ile temasıdır. Antitümör cevapta bu temas esastır ve ekstrasellüler matriks proteini olan fibronektinin aracılık ettiği bir olaydır. BCG'yle birlikte antifibrinolitik ajanların birlikte verilmesi, matriks fibronektin düzeyinin artması ve böylece BCG nin etkinliğinin artması ilkesine dayanır. Bu amaçla BCG ile birlikte p-aminometilbenzoik asit (PAMBA) ve Epsilonamino kaproik asit(EACA) verilmiş, rekürrenste yalnız BCG verilenlere göre istatistiksel anlamlı azalma bulunmuştur[67].

SİTOKİN VE GEN TERAPİSİ

İnterferonlar, patojenlerin varlığına cevap olarak immün sistem hücreleri ve tümör hücrelerince salınan ve sayısız immünmodülatör etkileri olan sitokin sınıfından maddelerdir. Bu konuda yapılan ilk çalışmalar, IFN-a2B nin KİOMKta monoterapide kullanılabilecek bir ajan olduğunu göstermiştir.Yüksek doz verildiğinde küçük fakat önemli antitümör atkisi olduğu gösterilmiştir[68]. Ancak, IFN-a2B monoterapisinin MMC ye[69] ve BCG ye[70] göre daha az etkin olduğu kabul edilmiştir.

1007 hastadan oluşan (%53 BCG almamış, %46 BCG başarısızlığı olan) geniş serili bir çalışmada, BCG refrakter grupta IFN-a2B + BCG kombine terapisi verilmiş ve ortalama 24 aylık takiplerde %45 hastada nüks görülmemiştir[71].

İntravezikal IFN-a2B nin, sınırlı etkisinin sebebi, mesanede kısa kalış süresidir. Bu nedenle uzun salınımlı formlar etkinliğini artırabilir düşüncesi ile Rekombinant IFN ve mutasyona uğratılmış adevirüs sistem kompleksinin kullanıldığı gen terapisi çalışmaları başlatılmıştır. Çok merkezli faz 1 çalışmasında, KİOMK'lu ve en az iki siklüs BCG alıp başarısız olan 17 hasta, Syn3 isimli ürotelyuma transdüksiyonun artırılması için kullanılan yardımcı bir maddenin kullanıldığı bir yöntemle tedavi edildi[72]. Bu yöntemle mesanede daha uzun süre ve daha yüksek konsantrasyonda IFN alfa saptandı. Yüksek dozlarla tedavi edilen 14 hastanın 6 sı (%43) ünde 3 ay sonra tam yanıt elde edilmiş, 39 aylık takiplerde 14 hastanın 2 si (%14) ünde hastalık izlenmemiştir. 40 hastadan oluşan faz 2 çalışmaları devam etmektedir.

ONKOLİTİK VİRÜSLER

Onkolitik virüsler, sadece tümör hücrelerinde çoğalan, tümör hücrelerinin parçalanmasını sağlayan ayrıca tümör antijenlerine karşı antikor salınımı yapan moleküllerdir. Bu ajanlarla (CG0070, a serotype-5 oncolytic adenovirus), değişen doz ve tedavi programı ile tedavi edilen 35 hastalık faz 1 çalışmasında; 10,4 aylık takiplerde %49 hastada tam yanıt alınmıştır[73]. Çalışmanın faz 2 ve 3 basamakları devam etmektedir.

AŞI

Teröpötik kanser aşıları kazanılmış hücresel immüniteyi aktive ederek tümör hücrelerinin yok edilmesini sağlarlar. PANVAC-VF (faz 2 çalışması devam etmekte), HS-410 (faz 2/3 çalışmaları devam etmekte, FDA onayı alması bekleniyor), kanser testis antijenleri (CTAs), DN24-02 (faz 2 çalışması devam etmekte) gibi aşı çalışmaları halen devam etmekte ve umut vaad etmektedir[74, 75].

CHECKPOINT İNHİBİSYON

Checkpoint inhibisyonu ile, T hücre aktivasyonu yaparak immünmodülatör etki ile antitümör etkinliğin arttırılması amaçlanmıştır. İpilimumab[76], Atezolizumab

MPDL3280A)[77, 78], pembrolizumab[79] ile çalışmalar devam etmekte ve sonuçları beklenmektedir.

SONUÇ

KİOMK de orta risk grubunda bulunan hastalara 1 yıllık intravezikal BCG veya 1 yıllık intravezikal kemoterapi önerilirken, yüksek risk grubunda bulunan yüzeyel mesane kanserli hastalara ise 1-3 yıl boyunca intravezikal BCG önerilmektedir[7]. Çok yüksek risk grubunda ise radikal sistektomi önerilirken, kabul etmeyen yada medikal durumu elverişli olmayan hastalara 1-3 yıl ful doz BCG uygulaması önerilmektedir

BCG'nin etki mekanizması henüz tam olarak anlaşılamamıştır. Fibronektin aracılığıyla mesane duvarına bağlanma, killer hucreler, T lenfositler ve monositlerin uyarılması antitumoral aktiviteyi sağlamaktadır. Etkinlik veyan etki açısından suşlar arasında çok farklılık gözlenmemiştir. Düşük doz BCG tedavisinin azalmış yan etki oranı ile birlikte tam doz BCG tedavisi kadar etkin olduğunu gösteren çalışmalar mevcuttur.

Nanopartikullerle ilacların intravezikal verilişi yüzeyel mesane kanserinin lokal kemoterapisi ve nüksü önlemek için umut vaat edici bir yaklaşımdır. Bu sistemlerle, mesanede ilacın kalış süresinin uzatılması ve hedef bölgede ilaç rezervuarının oluşması sağlanmaktadır. Geliştirilen nanopartikuller intravezikal yolla kolayca enjekte edilerek mesane duvarına kolayca yapışmaktadır. Sahip oldukları adezif özellikler nedeniyle ilaç kaybı azalmakta ve mesanede daha uzun süre kalabilmektedirler.

KİOMK'ta immünoterapide, sitokinler, gen terapileri, kanser aşıları, onkolitik virüs çalışmaları, immün sistem checkpoint inhibitörleri ile yapılan ve halen devam eden çalışmalar gelecek için umut vaat etmektedirler.

KAYNAKLAR

1. *Globocan, I. A. R. C. Estimated cancer incidence, mortality and prevalence worldwide in 2012.2015.*
2. *Burger, M., Catto, J. W., Dalbagni, G., Grossman, H. B., Herr, H., Karakiewicz, P., ... & Lotan, Y. Epidemiology and risk factors of urothelial bladder cancer. Eur Urol 2013;63:234-241.*
3. *Herr HW, Donat SM. A re-staging transurethral resection predicts early progression of superficial bladder cancer. BJU Int 2006;97:1194-1198.*
4. *Gontero, P., Sylvester, R., Pisano, F., Joniau, S., Vander Eeckt, K., Serretta, V., ... & Grotenhuis, A. J.Prognostic factors and risk groups in T1G3 non-muscle-invasive bladder cancer patients initially treated with Bacillus Calmette-Guerin: results of a retrospective multicenter study of 2451 patients. Eur Urol 2015;67:74-82.*
5. *Palou, J., Sylvester, R. J., Faba, O. R., Parada, R., Peña, J. A., Algaba, F., & Villavicencio, H.Female gender and carcinoma in situ in the prostatic urethra are prognostic factors for recurrence, progression, and disease-specific mortality in T1G3 bladder cancer patients treated with bacillus Calmette-Guerin. Eur Urol 2012;62:118-12*
6. *Brimo, F., Wu, C., Zeizafoun, N., Tanguay, S., Aprikian, A., Mansure, J. J., & Kassouf, W. (2013). Prognostic factors in T1 bladder urothelial carcinoma: the value of recording millimetric depth of invasion, diameter of invasive carcinoma, and muscularis mucosa invasion. Hum Pathol 2013;44:95-102.*
7. *Babjuk M, Burger M, Zigeuner R, Shariat SF, van Rhjin BW, Comperat E, et al. EAU guidelines on non-muscle-invasive urothelial carcinoma of the bladder: update 2013. Eur Urol. 2013; 64: 639-53.*
8. *Richard J. Sylvester . Bacillus Calmette-Guérin versus Mitomycin C for the Treatment of Intermediate-Risk Non–Muscle-Invasive Bladder Cancer: The Debate Continues , European Urology 56 (2009) 266–269*
9. *Pearl R. Cancer and tuberculosis. 1929; 9: 97*
10. *Coe JE, Feldman JD. Extracutaneous delayedhypersensitivity, particularly in guinea pig bladder. Immunology 1966; 10: 127-136*
11. *Morales A, Eidenger D, Bruce AW.Intracavitary Bacillus Calmette Guerin in the treatment of superficial tumors. J Urol 1976;116: 127-136*
12. *Witjes JA. Current recommendations forthe management of bladder cancer: drugtherapy. Drugs 1997; 53: 404-414*
13. *Davis M, Sabbadini E. Mechanism of BCGaction and the induction of non-specifichelper cells during the potentiation of autoimmunecell mediated cytotoxic responses.Cancer Immunol Immunoth 1982; 14: 46-53*
14. *Ratliff TL, Gillen DP, Catalona WJ.Requirement of thymus dependent immuneresponse for BCGmediated antitumoractivity. J Urol 1987; 137: 155-159*
15. *Kavoussi LR, Brown EJ, Ritchey JK, Ratliff TL.Fibronectin mediated bacillus Calmette-Guerin attach-*

ment to murine bladdermucosa: requirement for expression of ananti-tumor response. J Clin Invest 1990; 85:62-68

16. *Zlotta, A. R., Drowart, A., Van Vooren, J. P., de Cock, M., Pirson, M., Palfliet, K., ... & Huygen, K..Evolution and clinical significance of theT cell proliferative and cytokine responsedirected against the fibronectin bindingantigen 85 complex of Bacillus Calmette-Guerin during intravesical treatment ofsuperficial cancer. J Urol 1997; 157: 492-498*
17. *Thanhäuser, A., Böhle, A., Schneider, B., Reiling, N., Mattern, T., Ernst, M., ... & Ulmer, A. J. .The induction of Bacillus Calmette-Guerinactivated killer cells requires the presence ofmonocytes and T-helper type-1 cells. CancerImmun Immunother 1995; 40: 103-109*
18. *Prescott S, James K, Hargreave TB, ChisholmGD, Smyth JF. Intravesical Evans strain of BCGtherapy. quantitative immunohistochemicalanalysis of the immunoresponse within thebladder wall.J Urol 1992; 147: 1636-1641*
19. *Malmström, P. U., Sylvester, R. J., Crawford, D. E., Friedrich, M., Krege, S., Rintala, E., ... & Witjes, J. A. An individual patient data meta-analysis of the long-term outcome of randomised studies comparing intravesical mitomycin C versus bacillus Calmette-Guerin for non-muscle-invasive bladder cancer. Eur Urol, 2009. 56: 247.*
20. *Shelley, M. D., Kynaston, H., Court, J., Wilt, T. J., Coles, B., Burgon, K., & Mason, M. D.A systematic review of intravesical bacillus Calmette-Guerin plus transurethral resection vstransurethral resection alone in Ta and T1 bladder cancer. BJU Int, 2001. 88: 209.*
21. *Han, R. F., & Pan, J. G.Can intravesical bacillus Calmette-Guerin reduce recurrence in patients with superficial bladder cancer? A meta-analysis of randomized trials. Urology, 2006. 67: 1216.*
22. *Shelley, M. D., Wilt, T. J., Court, J., Coles, B., Kynaston, H., & Mason, M. D. Intravesical bacillus Calmette-Guerin is superior to mitomycin C in reducing tumourrecurrence in high-risk superficial bladder cancer: a meta-analysis of randomized trials. BJU Int, 2004. 93: 485.*
23. *Böhle, A., Jocham, D., & Bock, P. R.Intravesical bacillus Calmette-Guerin versus mitomycin C for superficial bladder cancer: a formal meta-analysis of comparative studies on recurrence and toxicity. J Urol, 2003. 169: 90.*
24. *Duchek, M., Johansson, R., Jahnson, S., Mestad, O., Hellström, P., Hellsten, S., ... & Urothelial Cancer Group of the Nordic Association of Urology.Bacillus Calmette-Guerin is superior to a combination of epirubicin and interferon-alpha2b in the intravesical treatment of patients with stage T1 urinary bladder cancer. A prospective, randomized, Nordicstudy. Eur Urol, 2010. 57: 25.*
25. *Sylvester, R. J., Brausi, M. A., Kirkels, W. J., Hoeltl, W., Da Silva, F. C., Powell, P. H., ... & de Reijke, T. M. Long-term efficacy results of EORTC genitourinary group randomized phase 3 study 30911 comparing intravesical instillations of epirubicin, bacillus Calmette-Guerin, and bacillus Calmette-Guerin plus isoniazid in patients with intermediate- and high-risk stage Ta T1 urothelial carcinoma of the bladder. Eur Urol, 2010. 57: 766.*
26. *Järvinen, R., Kaasinen, E., Sankila, A., Rintala, E., & Group, F. Long-term efficacy of maintenance bacillus Calmette-Guerin versus maintenance mitomycinC instillation therapy in frequently recurrent TaT1 tumours without carcinoma in situ: a subgroup analysis of the prospective, randomised Finn-Bladder I study with a 20-year follow-up. Eur Urol, 2009. 56: 260.*
27. *Böhle, A., & Bock, P. R.. Intravesical bacille Calmette-Guerin versus mitomycin C in superficial bladder cancer: formal meta-analysis of comparative studies on tumor progression. Urology, 2004. 63: 682.*
28. *Sylvester, R. J., van der Meijden, A. P., & Lamm, D. L. Intravesical bacillus Calmette-Guerin reduces the risk of progression in patients with superficial bladder cancer: a meta-analysis of the published results of randomized clinical trials. J Urol, 2002. 168: 1964.*
29. *Witjes JA, Caris CT, Mungan NA, Debruyne FM, Witjes WP. Results of a randomized phase III trial of sequential intravesical therapy with mitomycin C and bacillus Calmette-Guerin versus mitomycin C alone in patients with superficial bladder cancer. J Urol. 1998 Nov;160(5):1668-71; discussion 1671-2.*
30. *Fernandez-Gomez, J., Solsona, E., Unda, M., Martinez-Piñeiro, L., Gonzalez, M., Hernandez, R., ... & Camacho, J. E. Prognostic factors in patients with non-muscle-invasive bladder cancer treated with bacillus Calmette-Guérin: multivariate analysis of data from four randomized CUETO trials.J Urol, 2008. 53: 992.*

31. *Oddens, J. R., Sylvester, R. J., Brausi, M. A., Kirkels, W. J., van de Beek, C., van Andel, G., ... & Oosterlinck, W. The effect of age on the efficacy of maintenance bacillus calmette-guerin relative to maintenance epirubicin in patients with stage ta t1 urothelial bladder cancer: results from EORTC genito-urinary group study 30911. Eur Urol, 2014. 66: 694.*

32. *Tokgöz H, Mungan NA. Kasa invaze olmayanmesane tumorlerinde BCG tedavisininyeri.Uroonkoloji Bulteni. 2010; 1: 14-21.*

33. *Witjes, J. A., Meijden, A., Witjes, W. P. J., Doesburg, W., Schaafsma, H. E., & Debruyne, F. M. J.A randomised prospective study comparing intravesical instillations of mitomycin-C,BCG-Tice, and BCG-RIVM in pTa-pT1 tumours and primary carcinoma in situ of the urinarybladder. Dutch South-East CooperativeUrological Group. Eur J Cancer. 1993; 29A(12):1672-1676.*

34. *Fellows GJ, Parmar MK, Grigor KM, et al.Marker tumour response to Evans andPasteur bacilie Calmette-Guerin in multiplerecurrent pTa/pT1 bladder tumours: reportfrom the Medical Research Council Subgroupon Superficial Bladder Cancer (UrologicalCancer Working Party). Br J Urol. 1994; 73(6):639-644.*

35. *Kaisary AV. Intravesical BCG therapy in themanagement of multiple superficial bladdercarcinoma. Comparison between Glaxo andPasteur strains. Br J Urol. 1987; 59(6): 554-558.*

36. *Ryu JH, Sung LH, Noh CH. Effects of intravesical-Tice strain and Connaught strain Bacillus Calmette-Guerin therapy in stage pT1 bladdercancer. Korean J Urol. 2002; 43: 927-932.*

37. *Sylvester R, Van der Meijden A, Lamm D.Intravesical Bacillus Calmette-Guerin reduces the risk of progression in patients withsuperficial bladder cancer: A Meta-Analysisof the published results of randomizedclinical trials. J Urol. 2002; 168: 1964-1970.*

38. *Morales, A., Eidinger, D., & Bruce, A. W Intracavitary Bacillus Calmette-Guerin in the treatment of superficial bladder tumors. J Urol, 1976. 116: 180.*

39. *Zlotta, A. R., Van Vooren, J. P., Huygen, K., Drowart, A., Decock, M., Pirson, M., ... & Schulman, C. C. What is the optimal regimen for BCG intravesical therapy? Are six weekly instillations necessary? Eur Urol, 2000. 37: 470.*

40. *Martínez-Piñeiro, L., Portillo, J. A., Fernández, J. M., Zabala, J. A., Cadierno, I., Moyano, J. L., ... & Chantada, V.. Maintenance Therapy with 3-monthly Bacillus Calmette-Guerin for 3 Years is NotSuperior to Standard Induction Therapy in High-risk Non-muscle-invasive Urothelial Bladder Carcinoma: Final Results of Randomised CUETO Study 98013. Eur Urol, 2015. 68: 256.*

41. *Huncharek M, Kupelnick B. The influenceof intravesical therapy on progression ofsuperficial transitional cell carcinoma ofthe bladder: a meta-analytic comparison ofchemotherapy versus bacilli Calmette-Guerinimmunotherapy. Am J Clin Oncol 2004; 27:522–528.*

42. *Gallagher, B. L., Joudi, F. N., Maymí, J. L., & O'Donnell, M. A. Impact of previous bacille Calmette-Guerin failure pattern on subsequent response tobacille Calmette-Guerin plus interferon intravesical therapy. Urology, 2008. 71: 297.*

43. *Rosevear, H. M., Lightfoot, A. J., Birusingh, K. K., Maymí, J. L., Nepple, K. G., O'Donnell, M. A., & Group, I. I. Factors affecting response to bacillus Calmette-Guerin plus interferon for urothelial carcinoma in situ. J Urol, 2011. 186: 817.*

44. *Addeo, R., Caraglia, M., Bellini, S., Abbruzzese, A., Vincenzi, B., Montella, L., ... & Faiola, V. .Randomized phase III trial on gemcitabine versus mytomicin in recurrent superficial bladder cancer: evaluation of efficacy and tolerance J Clin Oncol, 2010*

45. *Van der Meijden, A. P., Sylvester, R. J., Oosterlinck, W., Hoeltl, W., & Bono, A. V.. Maintenance Bacillus Calmette-Guerin for Ta T1 bladder tumors is not associated with increased toxicity: results from a European Organisation for Research and Treatment of Cancer Genito-Urinary Group Phase III Trial. Eur Urol, 2003. 44: 429.*

46. *Brausi, M., Oddens, J., Sylvester, R., Bono, A., van de Beek, C., van Andel, G., ... & Oosterlinck, W. (2014). Side effects of Bacillus Calmette-Guerin (BCG) in the treatment of intermediate- and high-risk Ta, T1 papillary carcinoma of the bladder: results of the EORTC genito-urinary cancers group randomised phase3 study comparing one-third dose with full dose and 1 year with 3 years of maintenance BCG. Eur Urol, 2014. 65: 69.*

47. *Herr, H.W. Intravesical bacillus Calmette-Guerin outcomes in patients with bladder cancer and asymptomaticbacteriuria. J Urol, 2012. 187: 435.*

48. Herr, H.W. Outpatient urological procedures in antibiotic-naive patients with bladder cancer with asymptomaticbacteriuria. BJU Int, 2012. 110: E658

49. Palou, J., Rodriguez-Villamil, L., Andreu-Crespo, A., Salvador-Bayarri, J., & Vicente-Rodriguez, J. Intravesical treatment of severe bacillus Calmette-Guerin cystitis. Int Urol Nephrol, 2001. 33: 485.

50. Falkensammer, C., Gozzi, C., Hager, M., Maier, H., Bartsch, G., Höltl, L., & Rehder, P. Late occurrence of bilateral tuberculous-like epididymo-orchitis after intravesical bacille Calmette-Guerin therapy for superficial bladder carcinoma. Urology, 2005. 65: 175.

51. Rodríguez, F., Palou, J., Martínez, R., Rodríguez, O., Rosales, A., Huguet, J., & Villavicencio, H.[Practical guideline for the management of adverse events associated with BCG installations]. Arch Esp Urol, 2008. 61: 591.

52. Witjes, J. A., Palou, J., Soloway, M., Lamm, D., Brausi, M., Spermon, J. R., ... & Böhle, A.. Clinical practice recommendations for the prevention and management of intravesical therapyassociated adverse events. Eur Urol Suppl, 2008. 7: 667

53. Martinez-Pineiro, J. A., Flores, N., Isorna, S., Solsona, E., Sebastian, J. L., Pertusa, C., ... & Nogueira, J. L. Long-term follow-up of a randomized prospective trial comparing a standard 81 mg dose of intravesical bacille Calmette-Guerin with a reduced dose of 27 mg in superficial bladder cancer.BJU Int, 2002. 89: 671.

54. Martinez-Pineiro, J. A., Martinez-Pineiro, L., Solsona, E., Rodriguez, R. H., Gomez, J. M. F., Martin, M. G., ... & Pertusa, C. Has a 3-fold decreased dose of bacillus Calmette-Guerin the same efficacy againstrecurrences and progression of T1G3 and Tis bladder tumors than the standard dose? Results of a prospectiverandomized trial. J Urol, 2005. 174: 1242.

55. Ojea, A., Nogueira, J. L., Solsona, E., Flores, N., Gómez, J. M. F., Molina, J. R., ... & Isorna, S.. A multicentre, randomised prospective trial comparing three intravesical adjuvant therapies forintermediate-risk superficial bladder cancer: low-dose bacillus Calmette-Guerin (27 mg) versus very low-dosebacillus Calmette-Guerin (13.5 mg) versus mitomycin C. Eur Urol, 2007. 52: 1398.

56. Oddens, J., Brausi, M., Sylvester, R., Bono, A., van de Beek, C., van Andel, G., ... & Collette, S.. Final results of an EORTC-GU cancers group randomized study of maintenance bacillusCalmette-Guerin in intermediate- and high-risk Ta, T1 papillary carcinoma of the urinary bladder: one-third doseversus full dose and 1 year versus 3 years of maintenance. Eur Urol, 2013. 63: 462.

57. Jin S, Zhang Y, Yu C, Wang, G., Zhang, Z., Li, N., & Na, Y. Transferrin-modified PLGA nanoparticlessignificantly increase the cytotoxicity of paclitaxel in bladdercancer cells by increasing intracellular retention. J Nanopart Res 2014;16:2639-2650.

58. Martin DT, Steinbach JM, Liu J, S., Kaimakliotis, H. Z., Wheeler, M. A., ... & Weiss, R. M. Surface-modified nanoparticlesenhance transurothelial penetration and delivery of survivin siRNA intreating bladder cancer. Mol Cancer Ther 2014;13:7181.

59. Nazlı Erdogan , Alper B. Iskit , Hakan Eroglu , Mustafa F. Sargon N. Aydın Mungan , Erem Bilensoy. Cationic core-shell nanoparticles for intravesical chemotherapy in tumor-induced rat model:Safety and efficacy. Int J Pharm. 2014;471:1-9.

60. Letchford K, Burt H. A review of the formation and classification ofamphiphilic block copolymer nanoparticulate structures: micelles,nanospheres, nanocapsules and polymersomes. Eur J Pharm Biopharm 2007;65:259-269.

61. Mora-Huertas CE, Fessi H, Elaissari A. Polymer-based nanocapsulesfor drug delivery. Int J Pharm 2010;385:113-142.

62. Heijden van der AG, Witjes JA. Intravesical chemotherapy: an updatenewtrends and perspectives. EAU Update Series 2003;2:73-79.

63. Erdoğar N, İskit AB, Mungan AN. Prolonged retention and invivo evaluation of cationic nanoparticles loaded with MitomycinC designed for intravesical chmeotherapy of bladder tumors. J Microencapsul 2012;29:576-582.

64. Stolk LM, Fruijtier A, Umans R. Stability after freezing and thawingofsolutions of mitomycin C in plastic minibags for intravesical use.Pharm Weekbl Sci 1986;8:286-288.

65. Thrasher JB, Crawford ED. Complications of intravesical chemotherapy.Urol Clin North Am 1992;19:529-539.

66. Nazlı Erdoğar, Alper B.İskit, Hakan Eroğlu, Mustafa F. Sargon,N. Aydın Mungan, and Erem Bilensoy. Antitumor efficacy of Bacillus Calmette Guerin loaded cationic nanoparticles for intravesical immunotherapy of bladder tumor induced rat model.

Journal of Nanoscience and Nanotechnolgy, accepted 2015.

67. *Pawan Vasudeva, Dharamveer Singh, and Apul Goel 'The effect of intravesical instillation of antifibrinolytic agents on bacillus Calmette-Guerin treatment of superficial bladder cancer: A pilot study' Indian J Urol. 2008 Jul-Sep; 24(3): 426–427.*
68. *Glashan, R. W.: A randomized controlled study of intravesical alpha-2b-interferon in carcinoma in situ of the bladder. J Urol, 144: 658, 1990*
69. *Malmstrom, P. U.: A randomized comparative dose-ranging study of interferon-alpha and mitomycin-C as an internal control in primary or recurrent superficial transitional cell carcinoma of the bladder. BJU Int, 89: 681, 2002*
70. *Jimenez-Cruz JF , Vera-Donoso CD , Leiva O , Pamplona M , Rioja-Sanz LA , Martinez-Lasierra M , Flores N , Unda M. Intravesical immunoprophylaxis in recurrent superficial bladder cancer (Stage T1): multicenter trial comparing bacille Calmette-Guerin and interferon-alpha. Urology, 50: 529, 1997*
71. *Joudi, F. N., Smith, B. J., O'Donnell, M. A.: Final results from a national multicenter phase II trial of combination bacillus Calmette- Guerin plus interferon alpha-2B for reducing recurrence of superficial bladder cancer. Urol Oncol, 24: 344, 2006*
72. *Dinney, C. P., Fisher, M. B., Navai, N., O'Donnell, M. A., Cutler, D., Abraham, A., ... & Sode, G.:Phase I trial of intravesical recombinant adenovirus mediated interferon-□2b formulated in Syn3 for Bacillus Calmette-Guerin failures in nonmuscle invasive bladder cancer. J Urol, 190: 850, 2013*
73. *Burke, J. M., Lamm, D. L., Meng, M. V., Nemunaitis, J. J., Stephenson, J. J., Arseneau, J. C., ... & Maslyar, D. J.:A first in human phase 1 study of CG0070, a GMCSF expressing oncolytic adenovirus, for the treatment of nonmuscle invasive bladder cancer. J Urol, 188: 2391, 2012*
74. *Petrulio, C. A., Kaufman, H. L.: Development of the PANVAC-VF vaccine for pancreatic cancer. Expert Rev Vaccines, 5: 9, 2006*
75. *Sharma, P., Shen, Y., Wen, S., Bajorin, D. F., Reuter, V. E., Old, L. J., & Jungbluth, A. A. :Cancer-testis antigens: expression and correlation with survival in human urothelial carcinoma. Clin Cancer Res, 12: 5442, 2006*
76. *Carthon, B. C., Wolchok, J. D., Yuan, J., Kamat, A., Tang, D. S. N., Sun, J., ... & Sharma, P.: Preoperative CTLA-4 blockade: tolerability and immune monitoring in the setting of a presurgical clinical trial. Clin Cancer Res, 16: 2861, 2010*
77. *Powles, T., Eder, J. P., Fine, G. D., Braiteh, F. S., Loriot, Y., Cruz, C., ... & Shen, X:.MPDL3280A (anti-PD-L1) treatment leads to clinical activity in metastatic bladder cancer. Nature, 515: 558, 2014*
78. *Hoffman-Censits, J. H., Grivas, P., Van Der Heijden, M. S., Dreicer, R., Loriot, Y., Retz, M., ... & Yu, E. Y.: IMvigor 210, a phase II trial of atezolizumab (MPDL3280A) in platinum-treated locally advanced or metastatic urothelial carcinoma (mUC). J Clin Oncol 34, 2016 (suppl 2S; abstr 355), 2016*
79. *Plimack, E. R., Bellmunt, J., Gupta, S., Berger, R., Montgomery, R. B., Heath, K., ... & Perini, R. F. :Pembrolizumab (MK-3475) for advanced urothelial cancer: Updated results and biomarker analysis from KEYNOTE-012. J Clin Oncol 33, 2015 (suppl;abstr 4502), 2015*

KANSER GÜNDEMİ DERGİSİ Volume 4/4, Ekim 2016
MESANE VE ÜST ÜRİNER SİSTEM KANSERLERİ

KASA İNVAZE OLMAYAN MESANE KANSERLERİNDE İNTRAVEZİKAL KEMOTERAPİ KİME NASIL UYGULANMALI?

Dr. Ali Sarıbacak[1], Dr. İbrahim Çevik[1]

(1) Okan Üniversitesi Tıp Fakültesi, Üroloji Anabilim Dalı

Giriş

Mesane tümörü erkekte en sık görülen dördüncü, kadınlarda ise onbirinci sıklıkta görülen kanserdir. Mesane tümörü en sık hayatın 7. dekadında ve erkeklerde kadına göre 3 kat daha sık görülür[1]. En sık görülen histoloji üretelyal karsinomdur.

Genel olarak mesane tümörünün ilk değerlendirmesinde sistoskopik görüntüleme ve ardından transüretral rezeksiyon (TUR-MT) yapılır. Yaklaşık olarak mesane tümörlerinin %25'i tanı anında kasa invazedir. Bu durumda tedavide altın standart radikal sistektomidir. Geri kalan kasa invaze olmayan %75'lik kısımda tedavi TUR-MT ile birlikte gerektiğinde intavezikal tedavi ile kombinasyonudur. Genel olarak intravezikal tedavi TUR-MT sonrası risk sınıflamasına göre karar verilir. Bazen tanıdan emin olmak için Re-TUR yapmak gerekebilir. İnkomplet TUR, spesimende kas olmaması (Ta G1 tm'ler ve primer CIS hariç), tüm T1 tümörler ve tüm G3 tümörler (primer CIS hariç) durumlarında 2-6 hafta içinde Re-TUR yapılması önerilmektedir[2].

Kasa invaze olmayan mesane tümörlerinin (KİOMT) evre ve derecesine göre nüks ve progresyon oranları ile bilgi Tablo 1'de özetlenmiştir[3]. Bu yazıda KİOMT'de intravezikal kemoterapinin hangi durumlarda hangi hastalara kullanıldığı üzerinde duracağız.

Tablo 1. Kasa invaze olmayan mesane tümörlerinin evre ve derecesine göre nüks ve progresyon oranları[2].

Evre	Rekürens (%)	Progresyon (%)	Spesifik Mortalite (%)
pTa G1	49	14	14
pTa G2, G3	55	15	11
pT1 G2	49	32	22
pT1 G3	48	45	36
Ortalama	52	28	22

Risk Sınıflaması

Kasa invaze olmamış mesane tümörlerinde (KİOMT) risk sınıflaması ve tümör büyüklüğüne, tekrarlama durumuna, derece ve evresine göre yapılır (Tablo 2). Amerikan Üroloji Derneği (AUA), Avrupa Üroloji Derneği (EAU) kılavuzlarında sınıflamalar tarif edilmiştir[2,4]:

Tablo 2. Risk gruplarına göre tedavi önerileri[3].

Risk Grupları	Tarif	Tedavi Ömerisi
Düşük Risk	Primer, soliter, Ta, G1(Düşük Dereceli), <3cm, CIS yok	Postoperatif erken dönem intravezikal kemoterapi
Orta Risk	Düşük ve yüksek riskli gruba girmeyenler	Postoperatif erken dönem intravezikal kemoterapiyi takiben 1 yıl süreyle tam doz intravezikal BCG veya 1 yıl süreyle intravezikal kemoterapi
Yüksek Risk	T1 G3(Yüksek dereceli) CIS Multipl, Rekürrent ve >3cm	1-3 yıl tam doz intravezikal BCG
Çok Yüksek Risk	T1G3+CIS Rekürrent T1G3 T1G3+ Prostatik üretrada CIS Lenfovasküler İnvazyon Mikropapiller TCC	Sistektomi düşünülmeli
	BCG başarısızlığında	Sistektomi Endike

• EAU sınıflaması: EAU kılavuzları <3cm, Ta tümörleri düşük risk olarak tarif eder. Yüksek dereceli herhangi bir tümör, tüm T1 tümörler, karsinoma in-situ(CIS),

rekürrent ve multipl >3cm Ta tümörler yüksek risk sınıfında tarif edilmiştir. Bu iki risk grubu arasındakiler de orta risk gurubu olarak berirlenmiştir.

• AUA sınıflaması: Düşük dereceli Ta tümörleri düşük risk grubu olarak sınıflar. Bunun yanında CIS, yüksek dereceli papiller tümör, yüksek dereceli T1 tümörler yüksek risk grubunu oluşturur. Orta risk grubu multifokal veya geniş tabanlı Ta veya rekürrent Ta tümörleri kapsar.

Sylvester ve ark. Avrupa kanser tedavi ve araştırma organizasyonunun (EORTC) çalışmalarından yola çıkarak 2006 yılında 2596 hasta üzerinden rekürrens ve progresyon riskini öngörebilen bir risk sınıflaması modeli geliştirmişler (http://www.eortc.be/tools/bladdercalculator/)[5]. Tümörün boyutu, multifokalite, önceki nüks oranı, karsinoma in situ varlığı ve grade nüks ve progresyon için risk faktörleridir.

TUR-MT sonrası erken dönem kemoterapi:

TUR sonrası ortamda oluşan serbest tümör hücrelerine, rezeksiyon sahasında kalabilecek rezidü tümörlere ve gözden kaçabilen küçük tümör dokularına etkisi vardır. Tek doz ilk 24 saatte yapılan instilasyonun rekürrens oranını azalttığı (%11,7-21) ve tek küçük tümörlerde daha etkili olduğu gösterilmiştir. Mitomisin-C, doksorubisin ve epirubisin arasında fark gösterilmemiştir[2]. Etkiyi maksimum almak için rezeksiyon sonrası mümkün olduğu kadar erken intilasyon yapılmalıdır. 2 saatten önce yapılan tedaviden daha etkili cevap alındığı belirtilmiştir[6].

İntra veya ekstraperitoneal perforasyon durumunda instilasyon yapmamak gerekir. Mesane irrigasyonu gerektiren kanama durumlarında da intilasyon yapılması önerilmez[2]. Mesane tümörlerinde intravezikal tedavi kontrendikasyonları Tablo 3'de özetlenmiştir.

Tablo 3. İntravezikal Tedavi Kontrendikasyonları

İntravezikal Kemoterapi Kontrendikasyonları	• İntra/Ekstra peritoneal mesane perforasyonu • Mesane irigasyon gerektirecek kanama
İntravezikal BCG Kontrendikasyonları	• TUR sonrası takip eden 2 hafta • Travmatik kateterizasyon • Ciddi Kanama • Semptomatik üriner enfeksiyon

Tek doz postoperatif instilasyonun yüksek tekrarlama riski olan (EORTC rekürrens skoru ≥5) ve öncesinde yılda birden fazla rekürrensi olan hastalarda etkili olmadığı gösterilmiştir. Ayrıca multipl tümör olduğunda ve en az birinin 3 cm ve üzerinde ise de önerilmemektedir[6].

Temel olarak şu hastalara erken intravezikal kemoterapi önerilir[6]:

• Tek veya multipl (en fazla 7 lezyona kadar) primer papiller tümör <3cm

• Tek papiller tümör >3cm

• Tek küçük rekürrent tümör (Bir önceki rekürrens 1 yıldan uzun olmak kaydıyla)

Düşük risk grubu hastalarda postoperatif erken dönem tek doz kemoterapi yeterlidir ve ek tedavi önerilmemektedir[4]. Orta risk grubunda 5 yıl içinde tekrar nüks olasılığı %40 civarındadır ve intravezikal kemoterapinin devamı önerilir. Orta risk grubunda intravezikal BCG'de bir seçenektir ancak yüksek risk grubunda yalnızca uzun dönem (1-3 yıl) intravezikal BCG önerilir[2,4].

Kasa İnvaze Olmayan Mesane Tümöründe İntravezikal Kemoterapi

Orta risk grubundaki hastalarda tek doz erken postoperatif intravezikal kemoterapi yetersizdir. Adjuvan intravezikal kemoterapinin rekürrensi azalttığı gösterilmiştir[2-5]. 11 çalışmayı kapsayan bir meta-analizde Ta ve T1 tümörleri olan 3703 hasta 1-2 yıl boyunca adjuvan intravezikal kemoterapi almış. 1 yıl sonunda %44 rekürenste azalma tespit edilmiş[7]. Uzun süredir kullanımda olması ve etkisinin net gösterilmesine rağmen, intravezikal kemoterapinin uygulama süresi, sıklığı konusunda tam bir fikir birliği yoktur[8]. Ancak 1 yıldan uzun süren tedavilerin faydası gösterilememiştir. İntravezikal kemoterapinin rekürrens üzerine etkisini gösteren kontrollü çalışmalar Tablo 4'de gösterilmiştir[9]. İntravezikal kemoterapinin tümör progresyonunu önlediğini gösteren bir kanıt yoktur.

İntravezikal Kemoterapi Ajanları:

Mitomisin-C

Streptomyces caespitosus mantarından elde edilen alkilleyici bir kemoterapotik ajandır. DNA sentezini engelleyerek hücre ölümüne sebep olur. Dizüri, sık idrara çıkma,ani sıkışma hissi, hematuri, bulantı gibi yan etkilere sebep olabilir. Ekstravazasyon durumunda pelvik ağrı, fibrozis, ülserasyon gelişebilir[10]. Şüpheli durumlarda ilacı uygulamaktan kaçınmak gerekir.

Farklı şemalar ve uygulama tarzları denenmiş maksimum etki elde edilmeye çalışılmıştır. Uygulama sırasında idrar miktarını azaltmak, idrar alkalinizasyonu önerilmektedir.

Tablo 4. İntravezikal kemoterapinin rekürrens üzerine etkisini gösteren kontrollü çalışmalar[9].

		Kontrol (Sadece TUR-MT)		Kemoterapi			
Çalışmalar	**Sayı(n)**	**Kontrol(n)**	**Rekürrens(n)**	**Tedavi(n)**	**Rekürrens(n)**	**Avantaj (%)**	**P değeri**
Thiotepa							
Burnand et al.,1976	51	32	31(97)	19	11(58)	39	0,001
Byar ve Blackar,1977	86	48	29(60)	38	18(47)	13	0,016
Nocks ve ark., 1979	42	22	14(64)	20	13(65)	-1	AD
Asahi ve ark.,1980	134	56	23(41)	78	31(40)	1	AD
Schulman ve ark., 1982	209	104	72(69)	105	62(59)	10	AD
Koontz ve ark., 1981	93	47	31(66)	46	18(39)	27	0,02
Zincke ve ark., 1983	58	28	20(71)	30	9(30)	41	0,002
Prout ve ark., 1985	90	45	43(76)	45	29(64)	12	0,05
MRCI, 1985	367	123	46(37)	244	97(40)	-3	AD
Netto ve ark., 1983	34	20	16(80)	14	6(43)	37	AD
Hirao ve ark., 1992	93	48	22(46)	45	7(15)	31	0,0015
Toplam	1257	573	347(61)	684	301(44)	17	
Doksorubisin							
Niijima ve ark., 1983	436	139	86(62)	297	135(45)	17	0,05
Zincke ve ark., 1983	59	28	20(71)	31	10(32)	39	0,01
Kurth ve ark., 1985	217	70	41(59)	147	52(35)	24	0,006
Rubben ve ark., 1988	220	82	50(61)	138	77(56)	5	AD
Akaza ve ark., 1987	457	148	49(33)	309	77(25)	8	AD
Abrams ve ark., 1981	57	28	25(89)	29	23(79)	10	AD
Toplam	1446	495	271(55)	951	374(39)	16	
Mitomisin-C							
Hulland ve Otto, 1984	79	31	16(52)	48	5(10)	42	0,01
Niijima ve ark., 1983	278	139	86(62)	139	79(57)	5	AD
Kim ve Lee, 1988	43	22	18(82)	21	17(81)	1	AD
Tolley ve ark., 1988	452	157	94(60)	295	121(41)	18,9	0,001
Krege ve ark., 1996	234	122	56(46)	112	30(27)	19	0,004
Solsona ve ark., 1999	121	64	8(12)	57	6(10)	2	AD
Akaza ve ark., 1978	298	148	49(33)	150	36(24)	9	AD
Toplam	1505	683	327(48)	822	294(36)	12	
Epirubisin							
Oosterlinck ve ark., 1983	399	205	84(41)	194	56(29)	12	0,0152
Melekos ve ark., 1993	99	32	19(59)	67	27(40)	19	AD
Igawa ve ark., 1996	75	32	22(69)	43	26(60)	9	AD
Raitanen ve ark., 1995	51	19	17(90)	32	24(75)	15	AD
Rajala ve ark., 1999	134	66	40(60)	68	23(35)	15	0,001
Toplam	758	354	182(51)	404	156(39)	12	

AD: Anlamlı Değil
TUR-MT: Mesane Tümörünün Transüretral Rezeksiyonu

Mitomisin-C ile yapılmış kontrollü çalışmalarda %19-42 (ortalama %12) rekürrenste azalma gösterilmiştir(Tablo 4). Mamlstrom ve ark.nın yaptığı meta-analizde 2820 hastanın verileri değerlendirilmiştir ve uzun dönem BCG tedavisinin Mitomisin-C tedavisine rekürrensi önlemede üstün olduğunu saptanmışlardır[11].

Thiotepa

Triethylenethiophosphoramide (Thiotepa) sülfür içeren alkilleyici ajandır ve papiller mesane tümörlerinin tedavisi için FDA onayı almış tek ilaçtır. Yapılan 11 randomize kontrollü çalışmanın altısında anlamlı rekürrenste azalma (ortalama %16) saptanmıştır[9]. Çalışmalar Mitomisin-C'nin daha üstün olduğunu ortaya koymuştur[12, 13] ve daha kabul edilebilir yan etki profili ile klinik uygulamada Mitomisin-C çok daha yaygın kullanılmaktadır. Thiotepa düşük molekül ağırlığından dolayı sistemik dolaşıma girip %54 oranında akut ve kronik miyelosupresyona sebep olabilir, trombositopeni ve irritatif işeme şikayetleri görülebilir[13].

Antrasiklinler
(Doksorubisin, Epirubisin,Valrubicin)

DNA çift zincir yapısını bozarak DNA replikasyonu ve RNA sentezini bozarlar. Sistit benzeri semptomlar, idrar yolu enfeksiyonu, trombositopeni ve ateşe sebep olabilirler[14].

Yapılan çalışmalar Tablo 4'de özetlenmiştir[9]. EORTC tarafından yapılan bir çalışmada 837 orta-yüksek riskli hasta epirubisin, BCG, BCG+INH kollarına randomize edilmiş ve ortalama 9,2 yıl takip edilmişler. Rekkürrense kadar geçen süre, uzak metastaza kadar geçen süre, hastalığa özgü sağ kalım konusunda BCG'nin her iki kolunda epirubisin'e anlamlı üstünlük saptanırken progresyon süresinde fark saptanmamıştır[15].

Valrubicin, sistektomi için uygun olmayan BCG tedavisine dirençli karsinoma in-situ tanısı olan hastalar için FDA onayı almış bir terapotik ajandır[16]. En az bir dönem BCG tedavisi almış ve rekürren CIS olan hastalara 6 hafta 800mg Valrubisin verilmiş. Hastaların %21'inden 6 ay sonunda tam yanıt alınmış.

Gemsitabin

Gemsitabin, DNA sentezini inhibe eden bir primidin analoğudur. Dizüri, hematuri, üriner retansiyon, halsizlik, başağrısı, lökopeni yapabilir.

Çalışmalarda yineleyen ve BCG dirençli hastalarda gemistabinin minimal toksisite ve iyi bir güvenlik profili olduğunu, T2 hastalarda bile etkikili olduğu ortaya konmuştur[17, 18].

Termokemoterapi

Termokemoterapi, radyofrekans dalgaları ile mesane duvarını ısıtarak ilaç etkisini ve doku penetrasyonunu arttırmayı amaçlayan tedavi şeklidir. Synergo termokemoterapi sistemi ile intravezikal Mitomisin-C tedavisi alan hastalarda daha düşük rekürrens oranları gösterilmiştir[19, 20]. Yalnızca Mitomisin-C alan hastaların Termoterapi ile Mitomisin-C tedavisi alan hastaların karşılaştırıldığı bir çalışmada uzun dönem sonuçlar yayınlanmıştır. 83 orta -yüksek riskli yüzeyel mesane tümörü hastası randomize olarak dahil edilmiş. 2 yıllık takiplerinde anlamlı olarak termoterapi kolunda daha az rekürrens oranları saptanmış (%17,1 'e karşı %57,5). 10 yıllık hastalıksız sağkalım oranı termoterapi kolunda %53 iken yalnızca kemoterapi kolunda %13 (p<0,001) olarak saptanmış. Mesane koruma oranları termoterapi kolunda %86 iken yalnızca kemoterapi kolunda %79 olarak tespit edilmiştir[19].

Witjes ve ark.nın yaptığı bir çalışmaya Hipertermi+Mitomisin-C ile tedavi edilmiş 49 hasta dahil edilmiş. Bu 49 hastanın hepsinde karsinoma insitu saptanmış ve 34 hastada ise daha önce uygulanan BCG tedavisinin başarısız olduğu tespit edilmiştir. Altı haftalık başlangıç tedavisi ardından 6-8 hafta ara ile 4-6 kez idame tedavisi verildikten sonra yapılan ilk değerlendirmede %92 hastada hastalık saptanmamış. 22 aylık takipte hastaların %51'inde rekürrens saptanmamıştır[20]. Termokemoterapi ile ilgili bilgiler sınırlıdır ancak özellikle intravezikal BCG'nin başarısız olduğu hastalarda önemli bir tedavi alternatifidir.

Sonuç

Sonuç olarak mesane tümörü ilk basamak tedavisi olarak TUR-MT komplet yapılan ve perforasyon şüphesi olmayan hastalarda mutlaka erken dönem intravezikal kemoterapi verilmesi gerekir. Patoloji sonucu, peroperatif veriler ve hastanın kliniği ile risk sınıflaması yapılmalı, ek tedaviye gerekliliğine ve bu tedavinin ne olacağına karar verilmelidir.

KAYNAKLAR

1. *Siegel RL, Miller KD, Jemal A. Cancer statistics, 2016.CA Cancer J Clin. 2016 Jan-Feb;66(1):7-30. doi: 10.3322/caac.21332. Epub 2016 Jan 7.*
2. *Babjuk M, Böhle A, Burger M, Capoun O, Cohen D, Compérat EM, Hernández V, Kaasinen E, Palou J, Rouprêt M, van Rhijn BW, Shariat SF, Soukup V, Sylvester RJ, Zigeuner R. EAU Guidelines on Non-Muscle-invasive Urothelial Carcinoma of the Bladder: Update 2016. Eur Urol. 2016 Jun 17. pii: S0302-2838(16)30249-4. doi: 10.1016/j.eururo.2016.05.041.*
3. *Herr HW. Natural history of superficial bladder tumors: 10- to 20-year follow-up of treated patients. World J Urol. 1997;15(2):84-8. Review.*
4. *Hall MC, Chang SS, Dalbagni G, Pruthi RS, Seigne JD, Skinner EC, Wolf JS Jr, Schellhammer PF. Guideline for the management of nonmuscle invasive bladder cancer (stages Ta, T1, and Tis): 2007 update.J Urol. 2007 Dec;178(6):2314-30.*
5. *Sylvester RJ, van der Meijden AP, Oosterlinck W, Witjes JA, Bouffioux C, Denis L, Newling DW, Kurth K. Predicting recurrence and progression in individual patients with stage Ta T1 bladder cancer using EORTC risk tables: a combined analysis of*

2596 patients from seven EORTC trials. Eur Urol. 2006 Mar;49(3):466-5; discussion 475-7. Epub 2006 Jan 17.

6. *Sylvester RJ, Oosterlinck W, Holmang S, Sydes MR, Birtle A, Gudjonsson S, De Nunzio C, Okamura K, Kaasinen E, Solsona E, Ali-El-Dein B, Tatar CA, Inman BA, N'Dow J, Oddens JR, Babjuk M. Systematic Review and Individual Patient Data Meta-analysis of Randomized Trials Comparing a Single Immediate Instillation of Chemotherapy After Transurethral Resection with Transurethral Resection Alone in Patients with Stage pTa-pT1 Urothelial Carcinoma of the Bladder: Which Patients Benefit from the Instillation?Eur Urol. 2016 Feb;69(2):231-44. doi: 10.1016/j.eururo.2015.05.050. Epub 2015 Jun 16.*
7. *Huncharek M, Geschwind JF, Witherspoon B, McGarry R, Adcock D. Intravesical chemotherapy prophylaxis in primary superficial bladder cancer: a meta-analysis of 3703 patients from 11 randomized trials. J Clin Epidemiol. 2000 Jul;53(7):676-80.*
8. *Sylvester RJ, Oosterlinck W, Witjes JA. The schedule and duration of intravesical chemotherapy in patients with non-muscle-invasive bladder cancer: a systematic review of the published results of randomized clinical trials. Eur Urol. 2008 Apr;53(4):709-19. doi: 10.1016/j.eururo.2008.01.015. Epub 2008 Jan 15. Review.*
9. *Kamat AM, Lamm DL. Intravesical therapy for bladder cancer. Urology. 2000 Feb;55(2):161-8. Review.*
10. *Crooke ST, Bradner WT. Mitomycin C: a review. Cancer Treat Rev. 1976 Sep;3(3):121-39.*
11. *Malmström PU1, Sylvester RJ, Crawford DE, Friedrich M, Krege S, Rintala E, Solsona E, Di Stasi SM, Witjes JA. An individual patient data meta-analysis of the long-term outcome of randomised studies comparing intravesical mitomycin C versus bacillus Calmette-Guérin for non-muscle-invasive bladder cancer.Eur Urol. 2009 Aug;56(2):247-56.*
12. *Brassell SA, Kamat AM. Contemporary intravesical treatment options for urothelial carcinoma of the bladder.J Natl Compr Canc Netw. 2006 Nov; 4(10):1027-36.*
13. *Heney NM. First-line chemotherapy of superficial bladder cancer: mitomycin vs thiotepa. Urology. 1985 Oct;26(4 Suppl):27-9.*
14. *Patel SG, Cohen A, Weiner AB, Steinberg GD. Intravesical therapy for bladder cancer. Expert Opin Pharmacother. 2015 Apr;16(6):889-901.*
15. *Sylvester RJ, Brausi MA, Kirkels WJ, Hoeltl W, Calais Da Silva F, Powell PH, Prescott S, Kirkali Z, van de Beek C, Gorlia T, de Reijke TM; EORTC Genito-Urinary Tract Cancer Group. Long-term efficacy results of EORTC genito-urinary group randomized phase 3 study 30911 comparing intravesical instillations of epirubicin, bacillus Calmette-Guérin, and bacillus Calmette-Guérin plus isoniazid in patients with intermediate- and high-risk stage Ta T1 urothelial carcinoma of the bladder. Eur Urol. 2010 May;57(5):766-73.*
16. *Steinberg G, Bahnson R, Brosman S, Middleton R, Wajsman Z, Wehle M. Efficacy and safety of valrubicin for the treatment of Bacillus Calmette-Guerin refractory carcinoma in situ of the bladder. The Valrubicin Study Group.J Urol. 2000 Mar;163(3):761-7.*
17. *Dalbagni G, Russo P, Bochner B, Ben-Porat L, Sheinfeld J, Sogani P, Donat MS, Herr HW, Bajorin D. Phase II trial of intravesical gemcitabine in bacille Calmette-Guérin-refractory transitional cell carcinoma of the bladder. J Clin Oncol. 2006 Jun 20; 24(18):2729-34.*
18. *Shelley MD, Jones G, Cleves A, Wilt TJ, Mason MD, Kynaston HG. Intravesical gemcitabine therapy for non-muscle invasive bladder cancer (NMIBC): a systematic review. BJU Int. 2012 Feb;109(4):496-505.*
19. *Colombo R, Salonia A, Leib Z, Pavone-Macaluso M, Engelstein D. Long-term outcomes of a randomized controlled trial comparing thermochemotherapy with mitomycin-C alone as adjuvant treatment for non-muscle-invasive bladder cancer (NMIBC). BJU Int. 2011 Mar;107(6):912-8. doi: 10.1111/j.1464-410X.2010.09654.x. Epub 2010 Oct 4.*
20. *Alfred Witjes J, Hendricksen K, Gofrit O, Risi O, Nativ O. Intravesical hyperthermia and mitomycin-C for carcinoma in situ of the urinary bladder: experience of the European Synergo working party.World J Urol. 2009 Jun;27(3):319-24. doi: 10.1007/s00345-009-0384-2. Epub 2009 Feb 22.*

KANSER GÜNDEMİ DERGİSİ Volume 4/4, Ekim 2016
MESANE VE ÜST ÜRİNER SİSTEM KANSERLERİ

KASA İNVAZE OLMAYAN MESANE KANSERLERİNDE TAKİP NASIL YAPILMALI? İDRAR BELİRTEÇLERİNİN YERİ?

Dr. Hasan Hüseyin Tavukçu
İstanbul Bilim Üniversitesi Tıp Fakültesi, Üroloji Anabilim Dalı

Giriş

Kasa invaze olmayan mesane kanserleri (KİOMK), mesane kanserlerininin en sık görülen tipi olup %31-78 arasında yüksek rekürrens ve BCG (Bacillus Calmette-Guerin) kullanılmadığında %45' e kadar progresyon göstermektedir[1]. Yüksek riskli hastalarda BCG kullanımı ile 5 yılda geç rekürrens oranları %55.4'den %25.9'a ve progresyon oranları %18.9'dan %2.4'e gerilemiştir[2]. Ancak tüm bu tedaviler boyunca KİOMK hastalarında yakın *takip protokolü;* prostat kanserine göre daha az sıklıkla görülmesine rağmen, neredeyse prostat kanserine göre yıllık 2 kat fazla maliyet getirmektedir[3]. KİOMK düşük risk grubu görece daha benign seyir göstermekte olup, orta risk grubunda yüksek rekürrens ve düşük progresyon özelliği mevcutken yüksek risk grubu ise hem yüksek rekürrens hem de yüksek progresyon özelliğine sahiptir. Bu nedenle KİOMK takibinde risk grupları belirlenip hastanın risk grubuna göre takip şeması belirlenmelidir.

KİOMK Risk grupları

Hastaların risk gruplarına göre takip şeması belirlenebilir. Değişik temel kılavuzlara göre risk grupları düşük, orta ve yüksek olarak 3 gruba ayrılmıştır[4-7]. (Tablo 1) Kassouf ve ark.[8] bu sınıflamaların arasına "çok yüksek riskli grubu'' eklemiş olup T1-yüksek grade bulgusuna ilave olarak; çok sayıda veya büyük tümör, varyant histoloji bulunması (mikropapiller varyant gibi), mesane veya prostatik üretrada eşlik eden CIS(Carcinoma in situ) ve lenfovasküler invazyon bulunmasını tanımlamışlardır.

Tablo 1: Temel kılavuzlara göre KİOMK risk grupları

Kılavuz	Düşük risk	Orta risk	Yüksek risk
EAU(4)	Primer, tek, küçük Ta, CIS olmadan düşük grade	Multifokal Ta grade2 veya tek T1 grade 2	T1, herhangi(Ta-T1) yüksek grade, CIS, çok sayıda ve rekürren ve >3 cm grade 1 -2 Ta tümör
AUA(5)	Küçük düşük grade Ta	Multifokal veya yüksek hacimli Ta düşük grade	Yüksek grade Ta, tüm T1 veya CIS
NCCN(6)	Düşük grade Ta	Belirtilmemiş	Tüm T1 tümörler
CUA(7)	Düşük grade Ta	Multifokal veya multirekürren düşük grade Ta	T1, CIS, veya herhangi yüksek grade

EAU: European Association Of Urology, CIS: Carsinoma in situ, AUA: American Urological Association, NCCN: National Comprehensive Cancer Network, CUA: Canadian Urological Association.

Genel olarak bakıldığında mesane tümörü rezeksiyonu sonrası *ilk 3. ay sistoskopi* bulguları rekürrens ve progresyon açısından önemli bir prognostik faktördür.

Sistoskopi ve Fleksible Sistoskopinin yeri

Sistoskopi mesane kanseri tanısında ve takibinde altın standart yöntemdir. Mevcut kanıtlar sistoskopi yerine idrar sitolojisi veya diğer herhangi bir noninvaziv testin geçemeyeceğini bildirmektedir.

Sistoskopi ilk yaklaşım olarak ofis şartlarında kullanılabilir. Özellikle uygun şekilde topikal intraüretral anestezi uygulanması ile erkeklerde daha az ağrı ve rahatsızlıkla rijit sistoskoplara göre ***fleksible sistoskopi*** uygulanabilmektedir[9]. Rijit sistoskopların lensleri daha kesin olarak mesane duvarı değerlendirmesini sağlar ancak son yıllarda gelişen fleksible cihazların görüntü kalite-

sindeki artış özellikle hastaların takip (kontrol) sistoskopisi olarak ofiste rahatlıkla uygulanmasını sağlar. Kuzey Amerika' da KİOMK takipleri yüksek oranda fleksible sistoskop ile yapılmaktadır. İşlemden önce mesanenin boşaltılması ve işlem sırasında solüsyon girişine eklenen 60 ml şırınga ile gerektiğinde fazla solüsyon aspire edilmesi önerilmekte ve çoğunlukla gerekmektedir. Fleksible sistoskopi başlangıcında uygulanan topikal intraüretral anestezinin görüntüde bir miktar bulutlanmaya neden olabileceği unutulmamalıdır. Video monitorize işlemi izleyen ve anlayan hastaların ağrı algısında yarıdan fazla azalma yaşandığı ve daha konforlu bir işlem geçirdikleri bildirilmiştir[10]. Daha önceden küçük Ta-düşük grade hikayesi olan hastaların takibinde rekürrens görüldüğünde bazı otörler fleksible sistoskopi ile eş zamanlı fulgurasyon yapılmasını tedavide ve takipte yeterli olduğunu bildirmişlerdir[11, 12]. Ancak bu yaklaşım konusunda yeterli kanıt düzeyi şu an için mevcut değildir.

İdrar sitolojisi

İdrarın veya mesane yıkama sıvısının sitolojik incelemesi, yüksek grade ve CIS bulunan hastalarda yüksek duyarlılık (%84) göstermekte olup düşük grade KİOMK'de ise düşük duyarlılıktadır[13]. CIS varlığında duyarlılık %28-100 arasındadır. Ancak idrar sitolojik incelemesi inceleyen Patoloğa bağımlı olup yetersiz hücresel materyal, idrar yolu enfeksiyonu varlığı, üriner sistemde taş ve intravezikal instillasyonlara bağlı olarak inceleme etkilenmektedir. Tecrübeli ellerde özgüllük %90'ı bulmaktadır[14]. CIS tanısında sistoskopi, idrar sitolojisi ve mesaneden alınan çoklu (random biyopsiler de dahil) biyopsiler ile tanı konmaktadır[15].

KİOMK ve Sistoskopide gelişmiş görüntüleme yöntemleri

Beyaz ışık ile yapılan standart klasik sistoskopi sırasında %10-20 tümör görüntülememe riski vardır. *Floresan sistoskopi* ve diğer tanımla *fotodinamik görüntüleme*, mor ışık altında damar içi 5-aminolevunilik asit (ALA) veya hexaminolevulinik asit (HAL) verilmesi ile uygulanır. Floresan sistoskopi yöntemleri malign lezyonların tanısında ve özellikle de CIS tanısında klasik beyaz ışık sistoskopisine göre daha duyarlı olarak saptanmıştır[16]. Düşük risk tümörlerde duyarlılık standart yöntemle neredeyse aynıdır. CIS saptamada duyarlılık, floresan sistoskopide %83 iken standart sistoskopide %32 olarak rapor edilmiştir. Ancak floresan sistoskopide özgüllük standart sistoskopiye göre daha düşük saptanmıştır.

Diğer bir metaanalizde de standart sistoskopiye yalnızca bir kez fotodinamik sistoskopi uygulanması ile tümor saptama düzeyinde anlamlı artış bildirilmiştir[17]. Aynı zamanda fotodinamik sistoskopi ile risk grubuna bakılmaksızın rekürrens oranlarında azalma rapor edilmiştir. Bu çalışmada da CIS saptama oranları daha yüksek olarak (%40.8) bildirilmiştir. Ancak fotodinamik sistoskopinin özgüllüğü, BCG uygulama sonrası özellikle ilk 3 ayda düşmüştür[18]. Benzer şekilde BCG tedavisi sonrası HAL floresan sistoskopi ile alınan biyopsilerde yanlış pozitiflik oranı %63 olarak rapor edilmiştir[19]. Ancak idrar sitolojisi pozitif ya da şüpheli hasta grubunda fotodinamik sistoskopinin kullanılması ile yalancı pozitiflik oranı %34' e düşmektedir.

Narrow-band görüntüleme (NBG) ile floresan sistoskopide olduğu gibi olumlu sonuçlar bildirilmiş olup beyaz ışık sistoskopisi ile karşılaştırıldığında rekürrens riskinde en az %10 azalma görüldüğü rapor edilmiştir[20]. Bir metaanalizde randomize çalışmalarda, NBG ile standart beyaz ışık sistoskopisine göre daha fazla tümor saptandığı bildirilmiştir[21].

Tüm sistoskopik gelişmiş görüntüleme yöntemlerinin, halihazırda progresyonsuz ve genel sağkalımı etkilediği gösterilememiştir. Mevcut tüm çalışmalar beyaz ışık ile yapılan transüretral rezeksiyon (TUR) işlemine yardımcı olduğunu bildirir şekilde olup, izlem protokolündeki etkileri ise şu an için netleşmemiştir[8].

KİOMK takibinde üst üriner sistem görüntülemesi

Üst üriner sistem tümörleri (ÜÜST) KİOMK ile genellikle ilişkilidir ancak eş zamanlı nadiren görülür. Bir çalışmada eş zamanlı ÜÜST ve KİOMK bulunması %1.8 olarak rapor edilmiştir. Aynı çalışmada mesane trigonda tümor bulunmasının ÜÜST oluşma riskini 6 kat arttığı bildirilmiştir[22]. ÜÜST gelişme riski en yüksek CIS bulunan hastalarda olup %24.6, daha sonra %3.9 kasa invaziv mesane kanserinde iken KİOMK %2.3 olarak bildirilmiştir[23]. Düşük grade ve yüksek grade KİOMK için ÜÜST görülme sıklığı ise sırayla %0.6 ve %4.1 olarak rapor edilmiştir[24]. Aynı çalışmada ÜÜST gelişimi için en önemli anlamlı faktör primer tümörün multisentrik olması olarak rapor edilmiş olup ÜÜST saptanan hastaların hepsinde primer tümor rekürrensi bildirilmiştir.

Hematürili hastalarda bilgisayarlı tomografi(BT) ürografinin ÜÜST görüntülemede duyarlılık ve özgüllük oranları sırasıyla %88-100 ve %89-100 olarak bildirilmektedir[25, 26]. BT yapılamayacak hastalarda magnetik rezonans görüntüleme (MR), ÜÜST saptamada %72.4-86.2 duyarlılık ve %97.9-99.5 özgüllük göstermektedir[27].

KİOMK takibinde Moleküler belirteçler

İdrar sitolojik incelemesinin düşük grade KİOMK' de düşük duyarlılık göstermesi nedeniyle çeşitli idrar belirteçleri kullanılmaya ve geliştirilmeye çalışılmıştır. FDA tarafından günümüzde KİOMK takibinde onaylanmış 4 adet idrar belirteci mevcut olup bunlar; BTA-stat® (BTA-TRAK®), NMP-22, UroVysionTM ve ImmunoCytTM/uCytTM[28]. (Tablo 2)

Tablo 2: Mesane kanseri için idrar belirteçleri

Test (Üretici)	İncelenen belirteç	İnceleme tipi	FDA onayı
BTA-stat® (Polymedco)	Kompleman factor H-ilişkili faktör ve H-kompleman H faktör	İmmünolojik inceleme	Teşhis ve takip
BTA-TRAK® (Polymedco)	Kompleman factor H-ilişkili faktör ve H-kompleman H faktör	Sandviç ELISA veya Nokta bakım analizleri	Teşhis ve takip
NMP22/BladderCheck® (Alere)	Nükleer mitotic protein	Sandviç ELISA	Teşhis ve takip
ImmunoCytTM /uCytTM (Scimedx)	Karsinoembriyojenik antijen, iki mesane tümor hücresi ile ilişkili müsin	İmmün histokimyasal	Sadece takip
UroVysionTM (Abbott, Vysis)	Kromozom 3,7, 17 ve 9p21 bozukluklar	FISH	Teşhis ve takip
FDA: Food and Drug Administration, ELISA: Enzyme-linked immunosorbent assay, FISH: Florescence in situ hybridization.			

Ülkemizde ImmunoCytTM/uCytTM ve NMP22/BladderCheck® uygulanabilmektedir. Bu idrar belirteçlerinin ve idrar sitolojisinin KİOMK takibinde duyarlılık ve özgüllükleri tablo 3'de özetlenmiştir.

Tablo 3: Mesane tümöründe takibinde kullanılan sitoloji ve idrar belirteçlerinin duyarlılık ve özgüllükleri

Test	Duyarlılık(%)	Özgüllük(%)
Sitoloji(29-31)	22-52	96-98
BTA-stat®(31-35)	53-83	67-72
NMP22/BladderCheck® (33, 35-41)	47-100	60-90
ImmunoCytTM/uCytTM (30, 42-45)	50-100	69-79
UroVysionTM(46, 47)	36-100	89-98

Mevcut ulaşılabilen bu belirteçler dışında düşük grade KİOMK takibinde microsatellite analiz(MA) ile 2 prospektif randomize çalışma yayınlanmış olup sistoskopiye yardımcı olarak kullanımı ile MA pozitif bulunmasında nüks %83 iken negatif bulunduğunda nüks oranının %22 olduğu bildirilmiştir[48]. MA pozitifliğinin bilinmesi rekürrenslerin anlamlı olarak daha fazla saptanmasına yardımcı olmaktadır[49]. Düşük grade KİOMK, idrar belirteçlerinin etkinliği düşük düzeyde olup, immünsitoloji ve FISH incelemenin idrar sitolojisine göre daha iyi sonuçlar verebileceği gözlenmektedir[50].

Yüksek risk KİOMK takibinde, nükslerin daha erken tespit edilmesinde idrar sitolojisinden daha yüksek duyarlı tetkiklere ihtiyaç vardır. Çoğu moleküler idrar belirteci idrar sitolojisinden daha yüksek duyarlılıkta olmasına rağmen sistoskopi yerine geçecek düzeyde olmayıp ancak sistoskopiye yardımcı inceleme olabilecektir. UroVysion testi pozitif olup sistoskopi ve idrar sitolojisi negatif olan hastalarda 23 haftalık takip sonunda %37.5 rekürrens bildirilirken sistoskopi negatif olup idrar sitolojisi atipik gelen hastalarda %81 rekürrens bildirilmiştir[51].

Sonuç olarak düşük risk KİOMK; sistoskopik takip dışında pahalı idrar belirteci ve idrar sitolojisi kullanılmadan güvenli bir şekilde takip edilebilir. Tümör derecesi yükseldikçe idrar sitolojisinin duyarlılık ve özgüllüğü artacağı için yüksek risk tümörlerde idrar sitolojisi ile beraber sistoskopik takip önerilmektedir. Kamat ve ark.[52] 5 yıllık takip sonunda yalnız sistoskopi, sistoskopiye ek FISH, NMP22, sitoloji ve NMP22+FISH ayrı ayrı değerlendirdiklerinde KİOMK takibinde en maliyet etkin yöntem *sadece sistoskopi* yapılması olarak rapor etmişlerdir.

Güncel kılavuzların KİOMK takip önerileri

Tüm mevcut kılavuzlar KİOMK takibinde sistoskopik kontrolün önemini bildirmektedirler ve risk gruplamasına (Tablo 1) göre öneriler sunulmaktadır.

Düşük riskli grupta; EAU, International Bladder Cancer Group (IBCG) ve CUA mesane tümörü TUR (Transüretral rezeksiyon) sonrası 3. ayda sistoskopi yapılmasını önermektedir ve 3. ay sistoskopi bulguları rekürrens ve progresyon açısından oldukça yol göstericidir[6, 53, 54]. Eğer sistoskopide nüks saptanmaz ise IBCG izleyen sistoskopiyi 9. ayda (ilk kontrol sistoskopisinden 6 ay sonra) ve sonrası 5 yıla kadar yılda bir sistoskopi önermektedir. EAU ve CUA ikinci kontrol sistoskopisini 1. yılda (ilk sistoskopiden 9 ay sonra) ve takip eden 5 yıl içerisinde yılda bir kez önermektedir. NCCN kılavuzu ise Ta düşük grade hastalarda 3. aydaki sistoskopiden sonra özel bir takip protokolü bildirmemiştir.

Yüksek riskli grupta ise EAU ve AUA 3. ayda sistoskopi ve idrar sitolojisi önermektedir. 3. aydaki sistoskopide nüks görülmezse takip protokolü 2 yıl boyunca 3 ayda bir sistoskopi ve idrar sitolojisi, izleyen 5. yıla kadar 6 ayda bir uygulanması şeklindedir. IBCG ise yüksek riskli hastalarda sistoskopi ve idrar sitolojisinin ilk 3 yıl 4 ayda bir tekrarlanmasını, NCCN ise ilk 2 yıl 3 ile 6 ay arasında tekrarlanmasını sonrasında ise artan aralıklarla devam edilmesini bildirmişlerdir. CUA ise ilk 2 yıl 3 ya da 4 ayda bir sistoskopi ve idrar sitolojisi yapılmasını, 3. ve 4. yılda 6 ayda bir, sonrasında ise yıllık takipler önermektedir. Orta risk grubundaki hastalar için ise EAU ve IBCG düşük ve yüksek risk gruplarının takip sıklığı arasında bir takip sıklığı önermekte olup kesin bir protokol bildirmemişlerdir.

EAU ve IBCG yüksek riskli grupta yıllık üst üriner sistem görüntülemesi önermekte iken NCCN ve CUA Ta yüksek grade ve T1 tümörlerde 1-2 yıl arasında yapılmasını önermektedir. AUA ise yalnızca yüksek riskli tümörlerde periyodik görüntülemeyi kesin tarih aralığı vermeden önermektedir.

EAU *sistoskopide tümor nüksü olmayan ancak pozitif sitoloji* rapor edilen hastalarda çoklu (random) mesane biyopsisi ve prostatik üretra biyopsisi veya fotodinamik görüntüleme ile biyopsiler alınmasını önermektedir. NCCN ise idrar sitolojisi pozitif olup üst üriner sistem görüntülemesi ve sistoskopide tümor olmayan olgularda direk veya haritalama yöntemi ile prostatik üretra biyopsisi de içeren rastgele biyopsi alınmasını ve eğer bu alınan biyopsilerin de negatif gelmesi durumunda 3 ayda bir sistoskopi, üreteroskopi ve idrar sitolojisi ile yakın takip yapılması gerektiğini önermektedir. İdrar sitolojisi ve üreteroskopi de negatif gelirse 3 ayda bir yakın takip gerekmektedir.

AUA ve EAU idrar belirteçlerinin kullanımını takip protokolünde önermemekte olup CUA ise 10 yıl sonunda tümor nüksü olmayan düşük risk grubu hastalarda sistoskopi yerine kullanabileceğini bildirmiştir.

KİOMK takip protokolü önerisi

Yakın zamanda yayınlanan International Bladder Cancer Network önerileri KİOMK takibinde yapılması gerekenler konusunda şu andaki en kapsamlı protokolü önermiştir ve tablo 4'de bu protokol özetlenmiştir[8]. Bu çalışma özellikle güncel geçerli kılavuzlarda net olarak takip protokolü verilmeyen *orta risk grubu* hakkında ayrıntılı bir takip yaklaşımı sağlaması ve 4. bir grup olan *çok yüksek riskli KİOMK* tanımlaması açısından önem arzetmektedir.

Tablo 4: KİOMK risk gruplarına göre takip protokolü[8].

Düşük-risk KİOMK(Ta düşük grade tümörler)
1-3. ayda; 1. yılda ve sonra yılda bir sistoskopi 2-Tüm görülen lezyonlara TUR uygulanması 3-<5 mm küçük ve negatif idrar sitolojisi olan tümörlere ofis şartlarında fulgurasyon seçeneği
Orta-risk KİOMK(Multifokal veya multirekürren Ta düşük grade tümörler)
İzleyen hiç bir risk faktörü yoksa; *Multiple tümör, ≤3 cm tümör boyutu, 1 yıldan önce nüks, ve 1 yıldan sonra sık nüks* • Takip protokolü düşük risk tümörler gibi
1 veya 2 risk faktörü varsa; *Multiple tümör, ≤3 cm tümör boyutu, 1 yıldan önce nüks, ve 1 yıldan sonra sık rekürrens* 1- 3. ayda sistoskopi 2- Düşük risk ve yüksek risk grubu takibinin arasında bir şema ile takip; örneğin.; ilk 2 yıl 3 veya 4 ayda bir, 3. yıl 6 ayda bir, sonra yılda bir 3- İdrar sitolojisi ve idrar belirteçleri kullanılabilir (sistoskopinin doğruluğunu artırmak için özellikle de ofis şartlarında fulgurasyon yapılacaksa) 4- İdrar sitolojisi ve idrar belirteçleri değerlendirme sonuçları sistoskopi öncesi bilinmelidir 5- Eğer anormal sitoloji sonucu ve normal sistoskopi bulguları varsa; üst üriner sistem görüntülemesi yapılmalıdır (BT ürografi veya MR ürografi), fotodinamik sistoskopi ile çoklu biyopsiler alınmalıdır, prostatik üretra biyopsisi ve/veya üst üriner sistem endoskopisi(üreteroskopi) a) Üreterlerden yıkama sitolojisi alınarak Üreteroskopi±random biyopsiler (eğer üst üriner sistem görüntülemesi ve fotodinamik biyopsiler negatifse)
3 veya daha fazla risk faktörü varsa; *Multiple tümör, ≤3 cm tümör boyutu, 1 yıldan önce nüks, ve 1 yıldan sonra sık rekürrens* 6- Takip protokolü yüksek riskli tümörler gibi yapılmalıdır
Yüksek-risk KİOMK (T1, CIS veya herhangi bir yüksek grade)
1- İlk 2 yıl her 3 ayda bir sistoskopi ve idrar sitolojisi; 3. ve 4. yıllar 6 ayda bir; sonra yılda bir 2- BT Ürografi 1. yıl ve sonra 2 yılda bir özellikle de CIS varsa 3- Her takipte idrar belirteçleri sistoskopinin duyarlılığını artırmak için yapılabilir 4- İdrar sitolojisi ve idrar belirteçleri değerlendirme sonuçları sistoskopi öncesi bilinmelidir 5- Eğer anormal sitoloji sonucu ve normal sistoskopi bulguları varsa; üst üriner sistem görüntülemesi yapılmalıdır (BT ürografi veya MR ürografi), fotodinamik sistoskopi ile çoklu biyopsiler alınmalıdır, prostatik üretra biyopsisi ve/veya üst üriner sistem endoskopisi(üreteroskopi) a) Üreterlerden yıkama sitolojisi alınarak Üreteroskopi±random biyopsiler (eğer üst üriner sistem görüntülemesi ve fotodinamik biyopsiler negatifse)
Çok Yüksek-risk KİOMK(T1 yüksek grade tümörler+herhangi eşlik eden biri varsa; multiple veya büyük tümör, mikropapiller histolojik varyant bulunması, mesane veya prostatik üretrada CIS, ve lenfovasküler invazyon)
1- Takip protokolü yüksek-risk KİOMK gibi 2- Erken sistektomi düşünülebilir

Sonuç

KİOMK takibinin temeli periyodik sistoskopi yapmaktır. Güncel bilgilerimiz sistoskopi yerine hiçbir noninvaziv yöntemin geçemeyeceğini bildirmekle birlikte yeni gelişmiş görüntüleme yöntemleri ve idrar moleküler belirteçleri özellikle yüksek riskli hastaların takibinde fayda sağlayacağı yönündedir. Takip aralıkları hastaların risk gruplarına göre kılavuzların önerileri temel alınarak planlanmalıdır.

KAYNAKLAR

1. *Sylvester RJ, van der Meijden AP, Oosterlinck W, Witjes JA, Bouffioux C, Denis L, et al. Predicting recurrence and progression in individual patients with stage Ta T1 bladder cancer using EORTC risk tables: a combined analysis of 2596 patients from seven EORTC trials. Eur Urol. 2006 Mar; 49(3):466-5; discussion 75-7.*
2. *Cambier S, Sylvester RJ, Collette L, Gontero P, Brausi MA, van Andel G, et al. EORTC Nomograms and Risk Groups for Predicting Recurrence, Progression, and Disease-specific and Overall Survival in Non-Muscle-invasive Stage Ta-T1 Urothelial Bladder Cancer Patients Treated with 1-3 Years of Maintenance Bacillus Calmette-Guerin. Eur Urol. 2016 Jan;69(1):60-9.*
3. *Donat SM. Evaluation and follow-up strategies for superficial bladder cancer. Urol Clin North Am. 2003 Nov; 30(4):765-76.*
4. *Babjuk M, Oosterlinck W, Sylvester R, Kaasinen E, Bohle A, Palou-Redorta J, et al. EAU guidelines on non-muscle-invasive urothelial carcinoma of the bladder, the 2011 update. Eur Urol. 2011 Jun; 59(6):997-1008.*
5. *Hall MC, Chang SS, Dalbagni G, Pruthi RS, Seigne JD, Skinner EC, et al. Guideline for the management of nonmuscle invasive bladder cancer (stages Ta, T1, and Tis): 2007 update. J Urol. 2007 Dec; 178(6):2314-30.*
6. *Brausi M, Witjes JA, Lamm D, Persad R, Palou J, Colombel M, et al. A review of current guidelines and best practice recommendations for the management of nonmuscle invasive bladder cancer by the International Bladder Cancer Group. J Urol. 2011 Dec; 186(6):2158-67.*
7. *Kassouf W, Traboulsi SL, Kulkarni GS, Breau RH, Zlotta A, Fairey A, et al. CUA guidelines on the management of non-muscle invasive bladder cancer. Can Urol Assoc J. 2015 Sep-Oct;9(9-10):E690-704.*
8. *Kassouf W, Traboulsi SL, Schmitz-Drager B, Palou J, Witjes JA, van Rhijn BW, et al. Follow-up in non-muscle-invasive bladder cancer-International Bladder Cancer Network recommendations. Urol Oncol. 2016 Jun 28.*
9. *Aaronson DS, Walsh TJ, Smith JF, Davies BJ, Hsieh MH, Konety BR. Meta-analysis: does lidocaine gel before flexible cystoscopy provide pain relief? BJU Int. 2009 Aug;104(4):506-9; discussion 9-10.*
10. *Patel AR, Jones JS, Angie S, Babineau D. Office based flexible cystoscopy may be less painful for men allowed to view the procedure. J Urol. 2007 May;177(5):1843-5.*
11. *Herr HW, Donat SM, Reuter VE. Management of low grade papillary bladder tumors. J Urol. 2007 Oct;178(4 Pt 1):1201-5; discussion 5.*
12. *Sabir EF, Holmäng S. TaG1 bladder cancer: a third of all primary tumors and 80% of all recurrences can be treated in the office using local anesthesia. Urology Practice. 2014;1(4):184-8.*
13. *Têtu B. Diagnosis of urothelial carcinoma from urine. Modern pathology. 2009;22:S53-S9.*
14. *Lokeshwar VB, Habuchi T, Grossman HB, Murphy WM, Hautmann SH, Hemstreet GP, 3rd, et al. Bladder tumor markers beyond cytology: International Consensus Panel on bladder tumor markers. Urology. 2005 Dec;66(6 Suppl 1):35-63.*
15. *Kurth KH, Schellhammer PF, Okajima E, Akdas A, Jakse G, Herr HW, et al. Current methods of assessing and treating carcinoma in situ of the bladder with or without involvement of the prostatic urethra. Int J Urol. 1995 Jun;2 Suppl 2:8-22.*
16. *Mowatt G, N'Dow J, Vale L, Nabi G, Boachie C, Cook JA, et al. Photodynamic diagnosis of bladder cancer compared with white light cystoscopy: Systematic review and meta-analysis. Int J Technol Assess Health Care. 2011 Jan;27(1):3-10.*
17. *Burger M, Grossman HB, Droller M, Schmidbauer J, Hermann G, Dragoescu O, et al. Photodynamic diagnosis of non-muscle-invasive bladder cancer with hexaminolevulinate cystoscopy: a meta-analysis of detection and recurrence based on raw data. Eur Urol. 2013 Nov;64(5):846-54.*
18. *Draga RO, Grimbergen MC, Kok ET, Jonges TN, van Swol CF, Bosch JL. Photodynamic diagnosis (5-*

aminolevulinic acid) of transitional cell carcinoma after bacillus Calmette-Guerin immunotherapy and mitomycin C intravesical therapy. Eur Urol. 2010 Apr;57(4):655-60.

19. *Ray ER, Chatterton K, Khan MS, Chandra A, Thomas K, Dasgupta P, et al. Hexylaminolaevulinate fluorescence cystoscopy in patients previously treated with intravesical bacille Calmette-Guerin. BJU Int. 2010 Mar;105(6):789-94.*
20. *Naselli A, Introini C, Timossi L, Spina B, Fontana V, Pezzi R, et al. A randomized prospective trial to assess the impact of transurethral resection in narrow band imaging modality on non-muscle-invasive bladder cancer recurrence. Eur Urol. 2012 May;61(5):908-13.*
21. *Zheng C, Lv Y, Zhong Q, Wang R, Jiang Q. Narrow band imaging diagnosis of bladder cancer: systematic review and meta-analysis. BJU Int. 2012 Dec;110(11 Pt B):E680-7.*
22. *Palou J, Rodriguez-Rubio F, Huguet J, Segarra J, Ribal MJ, Alcaraz A, et al. Multivariate analysis of clinical parameters of synchronous primary superficial bladder cancer and upper urinary tract tumor. J Urol. 2005 Sep;174(3):859-61; discussion 61.*
23. *Solsona E, Iborra I, Ricos JV, Dumont R, Casanova JL, Calabuig C. Upper urinary tract involvement in patients with bladder carcinoma in situ (Tis): its impact on management. Urology. 1997 Mar; 49(3): 347-52.*
24. *Millan-Rodriguez F, Chechile-Toniolo G, Salvador-Bayarri J, Huguet-Perez J, Vicente-Rodriguez J. Upper urinary tract tumors after primary superficial bladder tumors: prognostic factors and risk groups. J Urol. 2000 Oct;164(4):1183-7.*
25. *Sternberg IA, Keren Paz GE, Chen LY, Herr HW, Donat SM, Bochner BH, et al. Upper tract imaging surveillance is not effective in diagnosing upper tract recurrence in patients followed for nonmuscle invasive bladder cancer. J Urol. 2013 Oct;190(4): 1187-91.*
26. *Chlapoutakis K, Theocharopoulos N, Yarmenitis S, Damilakis J. Performance of computed tomographic urography in diagnosis of upper urinary tract urothelial carcinoma, in patients presenting with hematuria: Systematic review and meta-analysis. Eur J Radiol. 2010 Feb;73(2):334-8.*
27. *Takahashi N, Glockner JF, Hartman RP, King BF, Leibovich BC, Stanley DW, et al. Gadolinium enhanced magnetic resonance urography for upper urinary tract malignancy. J Urol. 2010 Apr; 183(4):1330-65.*
28. *Smith ZL, Guzzo TJ. Urinary markers for bladder cancer. F1000prime reports. 2013;5.*
29. *Mowatt G, Zhu S, Kilonzo M, Boachie C, Fraser C, Griffiths TR, et al. Systematic review of the clinical effectiveness and cost-effectiveness of photodynamic diagnosis and urine biomarkers (FISH, ImmunoCyt, NMP22) and cytology for the detection and follow-up of bladder cancer. Health Technol Assess. 2010 Jan;14(4):1-331, iii-iv.*
30. *Comploj E, Mian C, Ambrosini-Spaltro A, Dechet C, Palermo S, Trenti E, et al. uCyt+/ImmunoCyt and cytology in the detection of urothelial carcinoma: an update on 7422 analyses. Cancer Cytopathol. 2013 Jul;121(7):392-7.*
31. *Pode D, Shapiro A, Wald M, Nativ O, Laufer M, Kaver I. Noninvasive detection of bladder cancer with the BTA stat test. J Urol. 1999 Feb;161(2):443-6.*
32. *Mian C, Lodde M, Haitel A, Egarter Vigl E, Marberger M, Pycha A. Comparison of two qualitative assays, the UBC rapid test and the BTA stat test, in the diagnosis of urothelial cell carcinoma of the bladder. Urology. 2000 Aug 1;56(2):228-31.*
33. *Wiener H, Mian C, Haitel A, Pycha A, Schatzl G, Marberger M. Can urine bound diagnostic tests replace cystoscopy in the management of bladder cancer? The Journal of urology. 1998;159(6):1876-80.*
34. *Sarosdy MF, Hudson MA, Ellis WJ, Soloway MS, deVere White R, Sheinfeld J, et al. Improved detection of recurrent bladder cancer using the Bard BTA stat Test. Urology. 1997 Sep;50(3):349-53.*
35. *DelNero A, Esposito N, Curro A, Biasoni D, Montanari E, Mangiarotti B, et al. Evaluation of urinary level of NMP22 as a diagnostic marker for stage pTa-pT1 bladder cancer: comparison with urinary cytology and BTA test. European urology. 1999; 35(2):93-7.*
36. *Schlake A, Crispen PL, Cap AP, Atkinson T, Davenport D, Preston DM. NMP-22, urinary cytology, and cystoscopy: a 1 year comparison study. Can J Urol. 2012 Aug;19(4):6345-50.*
37. *Sharma S, Zippe CD, Pandrangi L, Nelson D, Agarwal A. Exclusion criteria enhance the specificity and positive predictive value of NMP22 and BTA stat. J Urol. 1999 Jul;162(1):53-7.*
38. *Sanchez-Carbayo M, Urrutia M, Silva JM, Romani R, De Buitrago JM, Navajo JA. Comparative predictive values of urinary cytology, urinary bladder*

cancer antigen, CYFRA 21-1 and NMP22 for evaluating symptomatic patients at risk for bladder cancer. J Urol. 2001 May;165(5):1462-7.

39. *Hughes JH, Katz RL, Rodriguez-Villanueva J, Kidd L, Dinney C, Grossman HB, et al. Urinary nuclear matrix protein 22 (NMP22): a diagnostic adjunct to urine cytologic examination for the detection of recurrent transitional-cell carcinoma of the bladder. Diagn Cytopathol. 1999 May;20(5):285-90.*
40. *Serretta V, Lo Presti D, Vasile P, Gange E, Esposito E, Menozzi I. Urinary NMP22 for the detection of recurrence after transurethral resection of transitional cell carcinoma of the bladder: experience on 137 patients. Urology. 1998 Nov;52(5):793-6.*
41. *Witjes JA, van der Poel HG, van Balken MR, Debruyne FM, Schalken JA. Urinary NMP22 and karyometry in the diagnosis and follow-up of patients with superficial bladder cancer. Eur Urol. 1998;33(4):387-91.*
42. *Mian C, Pycha A, Wiener H, Haitel A, Lodde M, Marberger M. Immunocyt: a new tool for detecting transitional cell cancer of the urinary tract. J Urol. 1999 May;161(5):1486-9.*
43. *Olsson H, Zackrisson B. ImmunoCyt a useful method in the follow-up protocol for patients with urinary bladder carcinoma. Scand J Urol Nephrol. 2001 Sep;35(4):280-2.*
44. *Vriesema JL, Atsma F, Kiemeney LA, Peelen WP, Witjes JA, Schalken JA. Diagnostic efficacy of the ImmunoCyt test to detect superficial bladder cancer recurrence. Urology. 2001 Sep;58(3):367-71.*
45. *Pfister C, Chautard D, Devonec M, Perrin P, Chopin D, Rischmann P, et al. Immunocyt test improves the diagnostic accuracy of urinary cytology: results of a French multicenter study. J Urol. 2003 Mar;169(3):921-4.*
46. *Sarosdy MF, Schellhammer P, Bokinsky G, Kahn P, Chao R, Yore L, et al. Clinical evaluation of a multi-target fluorescent in situ hybridization assay for detection of bladder cancer. J Urol. 2002 Nov;168(5):1950-4.*
47. *Halling KC, King W, Sokolova IA, Meyer RG, Burkhardt HM, Halling AC, et al. A comparison of cytology and fluorescence in situ hybridization for the detection of urothelial carcinoma. J Urol. 2000 Nov;164(5):1768-75.*
48. *van der Aa MN, Zwarthoff EC, Steyerberg EW, Boogaard MW, Nijsen Y, van der Keur KA, et al. Microsatellite analysis of voided-urine samples for surveillance of low-grade non-muscle-invasive urothelial carcinoma: feasibility and clinical utility in a prospective multicenter study (Cost-Effectiveness of Follow-Up of Urinary Bladder Cancer trial [CEFUB]). European urology. 2009;55(3):659-68.*
49. *van der Aa MN, Steyerberg EW, Bangma C, van Rhijn BW, Zwarthoff EC, van der Kwast TH. Cystoscopy revisited as the gold standard for detecting bladder cancer recurrence: diagnostic review bias in the randomized, prospective CEFUB trial. The Journal of urology. 2010;183(1):76-80.*
50. *Hajdinjak T. UroVysion FISH test for detecting urothelial cancers: meta-analysis of diagnostic accuracy and comparison with urinary cytology testing. Urol Oncol. 2008 Nov-Dec;26(6):646-51.*
51. *Yoder BJ, Skacel M, Hedgepeth R, Babineau D, Ulchaker JC, Liou LS, et al. Reflex UroVysion testing of bladder cancer surveillance patients with equivocal or negative urine cytology: a prospective study with focus on the natural history of anticipatory positive findings. Am J Clin Pathol. 2007 Feb;127(2):295-301.*
52. *Kamat AM, Karam JA, Grossman HB, Kader AK, Munsell M, Dinney CP. Prospective trial to identify optimal bladder cancer surveillance protocol: reducing costs while maximizing sensitivity. BJU Int. 2011 Oct;108(7):1119-23.*
53. *Holmang S, Johansson SL. Stage Ta-T1 bladder cancer: the relationship between findings at first followup cystoscopy and subsequent recurrence and progression. J Urol. 2002 Apr;167(4):1634-7.*
54. *Solsona E, Iborra I, Dumont R, Rubio-Briones J, Casanova J, Almenar S. The 3-month clinical response to intravesical therapy as a predictive factor for progression in patients with high risk superficial bladder cancer. J Urol. 2000 Sep;164(3 Pt 1):685-9.*

KANSER GÜNDEMİ DERGİSİ Volume 4/4, Ekim 2016
MESANE VE ÜST ÜRİNER SİSTEM KANSERLERİ

YÜKSEK RİSKLİ KASA İNVAZE OLMAYAN MESANE KANSERİNDE NE YAPILMALI?

Dr. Polat Türker
Namık Kemal Üniversitesi, Üroloji Anabilim Dalı

Giriş

Mesane kanseri, uriner sistem kanserleri içinde ikinci sıklıkta izlenen bir kanser çeşidi olup, tanı anında olguların %70-80 kadarını kasa invaif olmayan mesane kanserleri (KİOMK) oluşturmaktadır. Bu grup içinde yüksek riskli KİOMK (yüksek oranda rekürrens ve progresyon riski taşımaktadırlar.

Yüksek riskli kasa invaze olmayan mesane kanseri (KIOMK), EORTC risk tablolarına göre şu özelliklerden birini barındıran tümörler olarak tanımlanmaktadır[1]:

1. T1 tümörler
2. G3 veya yüksek dereceli tümörler
3. CIS
4. Çok sayıda, tekrar eden veya büyük (>3cm) TaG1G2 tümörler (Bu şık için bütün bu özellikler birlikte olmalıdır)

Dolayısıyla bu yüksek riskli grubun iyi bilinmesi ve farklı tedavi yaklaşımlarının göz önünde bulundurulması gerekmektedir.

İntravezikal BCG tedavisi

Yüksek riskli KİOMK olgularının en güncel tedavisi tedavisi mesane içerisine immunoterapi tedavisi uygulamasıdır[2]. Mesane içerisine uygulanan (intravezikal) BCG tedavisi ile birtakım diğer kemoterapi ajanlarını karşılaştıran randomize çalışmalar sonucunda[3] BCG tedavisi sadece rekürrensleri engelleyen bir tedavi şekli olmakla kalmayıp aynı zamanda hastalığın progresyonunu geciktiren tek intravezikal tedavi şekli olarak kendini kanıtlamıştır.

Birçok randomize çalışmayı bir arada değerlendirilden bir metaanalizinde[4] intravezikal BCG uygulanan hastalar, transüretral rezeksiyonun tek başına uygulandığı veya kemoterapi ile uygulandığı hastalara oranla anlamlı ölçüde düşük oranda hastalık rekürrensi göstermişlerdir (OR: 0.41, p<0.0001). Bu metaanlizin bir alt grup çalışmasında bu düşük oran sadece idame BCG tedavisi verilen hastalarda istatistiksel anlamlı bulunmuştur (OR: 0.57, p=0.04).

Daha yakın zamanda, 2014 yılında yapılan bir randomize çalışma[5] rekürrenssiz sağkalım için en etkin tedavi şeklinin; yüksek riskli hastalıkta idame BCG tedavisinin tam doz ve 3 yıl süreyle verilmesi olduğunu bunun yanında orta risk KİOMK hastalarında 1 yıllık idame tedavisinin yeterli olduğunu belirtmektedir.

Alternatif Tedaviler

Elektromotiv İlaç Uygulaması

Elektromotiv ilaç uygulamasının temeli intravezikal kemoterapotik ajanların transportunu mesane duvarı ve ilaç arasında bir elektriksel akım farkı oluşturarak kolaylaştırmaya dayanmaktadır[6]. Intravezikal EMDA-MMC uygulamasının etkinliğini pasif MMC ve standart BCG tedavileri ile karşılaştırılmıştır[7]. Daha önce mesane içerisine herhangi bir tedavi almamış yüksek riskli KİOMK olgularında MMC pik plazma konsantrasyonları EMDA ile uygulandığında, pasif transporta oranla 5.5 kat daha fazla tespit edilmiştir. EMDA-MMC, pasif MMC ve BCG'nin sırasıyla nükse kadar geçen süre 35, 19.5 ve 26 ay olarak tespit edilmiştir. Nüks açısından karşılaştırıldığında EMDA-MMC ve BCG etkinlikleri birbirlerine benzer olarak yorumlanmıştır. BCG ve takibinde verilen elektromotiv mitomisin kombinasyon tedavisini,

tek başına BCG tedavisi ile karşılaştıran bir başka randomize çalışmada[8] kombinasyon tedavisi daha düşük hastalık progresyonu (9.3% vs 21.9%; p=0.004) ve düşük mortalite ile ilişkili bulunmuştur (21.5% vs 32.4%; p=0.045).

Hipertermi ile İlaç Uygulaması

Mesane epitelinin ısısı arttıtırılırsa, hücre duvarı geçirgenliğinin artışına bağlı olarak kemoterapötik ilaçların malign hücreler tarafından daha fazla hücre içine alınması hipotezine dyanmaktadır. Bu amaçla kemoterapi uygulanışı esnasında mesane içerisine bir mikrodalga probu (Synergo) yerleştirerek lokal hipertermi oluşturulmaktadır[9-11]. Hipertermi ilaç uygulamanın etkinliğini araştıran yakın zamanlı bir metaanalizde, tek başına MMC uygulaması ile karşılaştırıldığında termokemoterapi kolunda %59 oranında daha az nüks görüldüğü ve %87,6 olguda mesanenin korunabildiği belirtilmiştir[12]. 2016 yılında yapılan bir başka çalışma[13] BCG tedavisni, hipertermi yöntemi ile mitomisin uygulaması ile karşılaştırmış ve 24 aylık hastalıksız sağkalım oranının mitomisin ile daha yüksek olduğunu fakat progresyon açısından fark olmadığını belirtmektedir (78.1% vs 64.8%; p=0.08). Bu bulguların pratik uygulamada yer alabilmesi için sonuçlarının başka çalışmalarla da desteklenmesi gereklidir.

Çok yüksek riskli KİOMK hastalarında hemen sistektomi

Çok yüksek riskli KİOMK hastaları; çoklu sayıda ve/veya büyük T1 tümörü olan, mikropapiller histolojik varyantı olan, beraberinde mesane veya prostatik üretrada karsinoma in situ barındıran veya lenfovasküler invazyonu olan hastalar olarak kabul edilmektedir[1]. Bu hastalarda hemen radikal sistektomi uygulaması sağkalım açısından en uygun tedavi şekli olarak bildirilmektedir. Herr ve ark, yüksek riskli KİOMK'de erken sistektomi uygulanan hastalardaki sağkalım oranlarının, geç sistektomi uygulananlara oranla daha iyi olduğunu retrospektif olarak göstermiştir[14].

BCG tedavilerine cevapsız veya tedavi sonrası nüks eden olguların tedavisi

Tekrarlamayı ve ilerlemeyi önlemede en etkin mesane koruyucu tedavi/yaklaşım mesane içine uygulanan BCG immunoterapisidir ve başlangıçta olguların %70'i bu tedaviye cevap vermektedir[15, 16]. Başlangıçta tedaviye cevap veren bu olguların yaklaşık %10-20'si daha sonra kasa invaze hastalığa ilerleme göstermekteyken, başlangıçta tedaviye cevap vermeyen tümörlerde bu oran %66'yı bulmaktadır[17, 18].

BCG tedavisine cevapsız olular 3 grupta incelenebilir. En kötü prognozdan en iyisine doğru sıralandığında bu gruplar; BCG'ye baştan hiç cevap vermeyen olgular (BCG refrakter), BCG tedavisi sonrası tekrar eden olgular ve BCG'yi tolere edemeyen olgular olarak sıralanabilir[19]. Klinik çalışmalara hasta alımını kolaylaştırmak amacı ile Amerikan Besin ve İlaç Birliği (FDA), Uluslararası Mesane Kanseri Grubu ve Amerikan Klinik Onkoloji Birliği Genitoüriner Kanserler Grubu tarafından 'BCG cevapsız olgular (BCG unresponsive)' adı altında ortak bir tanımlama yapılmıştır[20, 21]. Bu tanımlamaya BCG refrakter ve son BCG tedavisi sonrası 6 ay içinde tekrar eden olgular (örn, idame tedavisindeki olgular) dahil edilmiştir. BCG cevapsız olgular rekürrens ve progresyon açısından en yüksek riske sahip grup olup, tekrar eden BCG tedavisinden fayda görmeyeceklerdir ve hemen radikal sistektomi uygulanması gerekmektedir.

BCG tedavisi sonrası geç relaps gösteren olgular (son BCG tedavisinden 1-2 yıl sonra relaps) eğer radikal sistektomi tedavisine isteksizlerse salvaj intravezikal tedaviler uygulanabilir. Bu tedaviler; tekrar indüksiyon BCG tedavisi, BCG ve birlikte interferon α2a, mesane içerisine gemsitabine veya valrubisin uygulamalarını içermektedir. Bu grupta gerçek anlamda etkin bir tedavi arayışı halen devam etmektedir.

Sonuç

Yüksek riskli KİOMK tedavisinde en etkin mesane koruyucu tedavi yöntemi intravezikal BCG uygulamasıdır. Bu tedavinin etkinliği idame dozların uygulanması ile optimal seviyeye ulaşabilmektedir. Mesane içerisine araç yardımlı kemoterapi uygulaması umut verici sonuçlar vermektedir fakat BCG'ye alternatif tedavi olarak henüz yer almamışlardır. KİOMK kanserlerinde BCG'ye yanıtsız olgular agresiv seyirli bir grup olup kasa invazyon gösterme olasılıkları yüksektir. Bu grupta radikal sistektomi tedavisi en yüksek sağkalım oranlarını sağlamaktadır. Radikal sistektomini uygun olmadığı hastalarda, sonuçları benzer etkinlikte olmamakla birlikte tekrar indüksiyon BCG tedavisi, BCG ve birlikte interferon α2a, mesane içerisine gemsitabine veya dozataksel uygulamaları denenebilir.

KAYNAKLAR

1. *EAU Guidelines on Non-Muscle-invasive Urothelial Carcinoma of the Bladder: Update 2016. Babjuk M, Böhle A, Burger M, Capoun O, Cohen D, Compérat EM, Hernández V, Kaasinen E, Palou J, Rouprêt M, van Rhijn BW, Shariat SF, Soukup V, Sylvester RJ, Zigeuner R. Eur Urol. 2016 Jun 17 Epublished.*
2. *Kamat AM, Flaig TW, Grossman HB, et al. Expert consensus document: Consensus statement on best practice management regarding the use of intravesical immunotherapy with BCG for bladder cancer. Nat Rev Urol 2015; 12: 225–35.*
3. *Malmstr.m PU, Sylvester RJ, Crawford DE, et al. An individual patient data meta-analysis of the long-term outcome of randomised studies comparing intravesical mitomycin C versus bacillus Calmette-Gu.rin for non-muscle-invasive bladder cancer. Eur Urol 2009; 56: 247–56.*
4. *Sylvester RJ, van der Meijden AP, Witjes JA, Kurth K. Bacillus calmette-guerin versus chemotherapy for the intravesical treatment of patients with carcinoma in situ of the bladder: a meta-analysis of the published results of randomized clinical trials. J Urol 2005; 174: 86–91.*
5. *Brausi M, Oddens J, Sylvester R, et al. Side eff ects of Bacillus Calmette-Gu.rin (BCG) in the treatment of intermediate- and high-risk Ta, T1 papillary carcinoma of the bladder: results of the EORTC genito-urinary cancers group randomised phase 3 study comparing one-third dose with full dose and 1 year with 3 years of maintenance BCG. Eur Urol 2014; 65: 69–76.*
6. *Brausi, M., et al., Intravesical electromotive administration of drugs for treatment of superficial bladder cancer: a comparative Phase II study. Urology, 1998. 51(3): p. 506-9.*
7. *Di Stasi, S.M., et al., Intravesical electromotive mitomycin C versus passive transport mitomycin C for high risk superficial bladder cancer: a prospective randomized study. J Urol, 2003. 170(3): p. 777-82.*
8. *Di Stasi SM, Giannantoni A, Giurioli A, et al. Sequential BCG and electromotive mitomycin versus BCG alone for high-risk superfi cial bladder cancer: a randomised controlled trial. Lancet Oncol 2006; 7: 43–51.*
9. *Paroni, R., et al., Effect of local hyperthermia of the bladder on mitomycin C pharmacokinetics during intravesical chemotherapy for the treatment of superficial transitional cell carcinoma. Br J Clin Pharmacol, 2001. 52(3): p. 273-8.*
10. *van der Heijden, A.G., et al., The effect of hyperthermia on mitomycin-C induced cytotoxicity in four human bladder cancer cell lines. Eur Urol, 2004. 46(5): p. 670-4.*
11. *van der Heijden, A.G., et al., Effect of hyperthermia on the cytotoxicity of 4 chemotherapeutic agents currently used for the treatment of transitional cell carcinoma of the bladder: an in vitro study. J Urol, 2005. 173(4): p. 1375-80.*
12. *Lammers, R.J., et al., The role of a combined regimen with intravesical chemotherapy and hyperthermia in the management of non-muscle-invasive bladder cancer: a systematic review. Eur Urol, 2011. 60(1): p. 81-93.*
13. *Arends TJ, Nativ O, Maff ezzini M, et al. Results of a randomised controlled trial comparing intravesical chemohyperthermia with mitomycin c versus bacillus Calmette-Gu.rin for adjuvant treatment of patients with intermediate- and high-risk non-muscle-invasive bladder cancer. Eur Urol 2016; 69: 1046–52.*
14. *Herr, H.W. and P.C. Sogani, Does early cystectomy improve the survival of patients with high risk superficial bladder tumors? J Urol, 2001. 166(4): p. 1296-9.*
15. *Nadler, R.B., et al., Durability of the tumor-free response for intravesical bacillus Calmette-Guerin therapy. J Urol, 1994. 152(2 Pt 1): p. 367-73.*
16. *Lamm, D.L., et al., A randomized trial of intravesical doxorubicin and immunotherapy with bacille Calmette-Guerin for transitional-cell carcinoma of the bladder. N Engl J Med, 1991. 325(17): p. 1205-9.*
17. *Solsona, E., et al., The 3-month clinical response to intravesical therapy as a predictive factor for progression in patients with high risk superficial bladder cancer. J Urol, 2000. 164(3 Pt 1): p. 685-9.*
18. *van Gils-Gielen, R.J., et al., Risk factors in carcinoma in situ of the urinary bladder. Dutch South East Cooperative Urological Group. Urology, 1995. 45(4): p. 581-6.*
19. *Lamm D, Persad R, Brausi M, et al. Defi ning progression in nonmuscle invasive bladder cancer: it is time for a new, standard definition. J Urol 2014; 191: 20–27.*
20. *Jarow J, Maher VE, Tang S, et al. Development of systemic and topical drugs to treat non-muscle invasive bladder cancer. Bl Cancer 2015; 1: 133–36.*
21. *Lerner SP, Dinney C, Kamat A, et al. Clarifi cation of bladder cancer disease states following treatment of patients with intravesical BCG. Bl Cancer 2015; 1: 29–30.*

KANSER GÜNDEMİ DERGİSİ Volume 4/4, Ekim 2016
MESANE VE ÜST ÜRİNER SİSTEM KANSERLERİ

MESANE KANSERİNİN NEOADJUVAN/ADJUVAN TEDAVİSİNDE GÜNCEL DURUM

Dr. Özkan Ala[(1)], Dr. Mehmet Akif Öztürk[(1)]
(1) Marmara Üniversitesi Tıp Fakültesi, Tıbbi Onkoloji Bilim Dalı

Giriş

Mesane kanseri, günümüzde erkeklerde en sık dördüncü, kadınlarda ise sekizinci sırada görülen kanser türüdür. Erkeklerde, kadınlara göre 3-4 kat daha sık görülmektedir. ABD'de 2015 yılında yaklaşık olarak 74000 (56320 erkek ve 17680 kadın) yeni tanı mesane kanser vakası bildirilmiş olup kanser ilişkili ölüm sayısı 16000 (11510 erkek ve 4490 kadın) olarak hesaplanmıştır[(1)].

Mesane kanseri olgularının %90'ını değişici epitelyal kanser oluşturmaktadır. En önemli prognoz göstergesi kas invazyonu ve lenf nodu tulumu varlığıdır. Günümüzde hala cerrahi tedavi, öncelikle tercih edilmesi gereken, küratif tedavi yöntemidir. Cerrahi sonrası sağ kalımın en önemli göstergesi patolojik evre ve lenf nodu tutulumudur. Lenf nodu tutulumu olmayan pT2 tümörlerde 5 yıllık sağ kalım %77 iken, lenf nodu tutulumu olan hastalarda bu oran %31'e gerilemektedir[(2)]. Bu rakamlar küratif tedaviye yardımcı adjuvan/neoadjuvan sistemik tedavilerin gündeme gelmesine yol açmaktadır.

Adjuvan Kemoterapi

Solid tümörlerin küratif cerrahisi sonrasında adjuvan sistemik tedaviler, cerrahi sırasından tespit edilemeyen mikroskobik hastalığın eradikasyonu, yinelemeye kadar geçen sürenin uzatılması ve malignite ilişkili ölüm oranının azaltılması amaçlarıyla uygulanmaktadır.

Mesane kanserinde adjuvan sistemik kemoterapinin (KT) sağ kalım katkısı kısıtlı sayıda randomize kontrollü çalışmalarının olması nedeniyle tartışmalıdır. Logothestis ve ark. tarafından yapılan ve 87 hastanın dahil edildiği adjuvan kemoterapi çalışması bu alandaki ilktir[(3)]. Bu çalışmada adjuvan 5 kür CAP (siklofosfamid, doksorubisin, sisplatin) kemoterapisi alan hastalar değerlendirilmiştir. Adjuvan kemoterapinin faydaları lenf nodu diseksiyonu yapılan, pelvik organlara invazyonu olan ve ekstravezikal hastalığı olan hastalarda gösterilmiştir (%70 vs %37; p=0,012). Skinner ve ark. yaptığı çalışmada ise pT3/4 veya nod pozitif 91 hasta değerlendirilmiştir. Hastaların dört kür adjuvan CAP tedavisine karşın gözlem koluna randomize edildiği çalışmada 3 yıllık progresyonsuz sağ kalım (PSK), KT kolunda %70 gözlem kolunda %46 olarak gözlenmiş fakat 5 yıllık genel sağ kalım (GSK) katkısı bulunmamıştır. Bu çalışma metodolojik açıdan çok eleştirilmiştir[(4)]. Stöckle ve ark. tarafından 49 hastalık Alman grup çalışmasında pT3b-4a veya lenf nodu tutulumu olan hastalar, MVEC veya MVAC (metotreksat, vinblastin, epirubisin / doksorubisin, sisplatin), ve gözlem olmak üzere üç kola randomize edilmişlerdir. Gözlem kolunda yineleme oranı %82, adjuvan KT alan kolda %17 bulunmuş (p=0,02) ve yapılan alt analizde lenf nodu tutulumu olan hastalarda adjuvan KT'nin daha yararlı olduğu gösterilmiştir. Bu çalışmada genel sağ kalım farkı bulunmuştur ancak mesane kanseri yineleyen hastaların ek sistemik tedavi almadıkları not edilmelidir[(5)]. Ocak 2015'de yayınlanan EORTC30994 faz III çalışmasına pT3/4 veya nod pozitif, non-metastatik 284 hasta dahil edilmiştir. Hastalar radikal sistektomi (RS) sonrası 90 gün içinde adjuvan gemsitabin + sisplatin (GC), yüksek doz MVAC veya MVAC vs relaps sonrası 6 kür KT şeklinde randomize edilmişlerdir (141 hasta adjuvan vs 143 hasta yineleme sonrası). Medyan 7 yıllık takip sonrasında her iki grup arasında GSK açısından fark bulunmamıştır (%47 vs %57, HR 0,78 - 95% GA 0,56–1,08; p=0,13). Adjuvan tedavi kolunda istatiksel olarak anlamlı şekilde PSK farkı bulunmuştur. Beş yıllık PSK, adjuvan tedavi kolunda %47,6 (95% GA

38,8–55,9), diğer kolda ise %31,8 (95% GA 24,2–39,6) olup, medyan PSK adjuvan kolda 3.11 yıl, diğer kolda ise 0.99 yıl şeklinde saptanmıştır (HR 0,54 - 95% GA 0,4–0,73; p<0,0001)[6]. Yapılan bir meta-analizde RS sonrası adjuvan KT karşısında RS sonrası gözlem şeklinde dizayn edilmiş toplam 493 hastayı içeren 6 randomize kontrolü çalışma değerlendirilmiştir. Genel olarak adjuvan KT kolunda ölüm riskinde %25 oranında azalma hesaplanmıştır (HR: 0,75; 95% GA: 0,60-0,96; p=0,019) ve bunun da net %9'luk bir sağ kalım artışına neden olduğu düşünülmüştür. Tek ajan sisplatin alan hastalar değerlendirildiğinde, gözlem koluna göre ortalama sağ kalım farkı bulunmamış (HR 1,02; 95% GA: 0,57-1,84) fakat sisplatin bazlı rejim alanlarda rölatif ölüm riskinde %29'luk bir azalma gösterilmiştir (HR 0,71; 95% GA: 0,55- 0,92). Hastalıksız sağ kalım analizinde kemoterapi kolunda, gözlem koluna göre yineleme veya ölüm riskinde %32 oranında risk azalması gösterilmiştir (HR 0,68; 95% GA: 0,53-0,89) ve bu da 3 yıllık hastalıksız sağ kalımda %12'lik bir iyileşmeye denk gelmiştir. Sisplatin bazlı kemoterapi alan hastalarda ise kontrol grubuna göre yineleme riski %38 oranında azalmış (HR 0,62; 95% GA: 0,46- 0,83)[7]. Temmuz 2014 tarihinde yayınlanan bir başka meta-analizde ise toplam 945 hastayı içeren 9 çalışma değerlendirilmiş. Genel sağ kalım için dokuz çalışmanın verileri incelenmiş HR 0,77 (95% GA 0,59–0,99; p = 0,049), hastalıksız sağ kalım için ise yedi çalışmanın verileri incelenmiş ve HR 0,66 (95% GA 0,59–0,99; p = 0,049) olarak bulunmuştur. Lenf nodu pozitif hastalarda hastalıksız sağ kalım katkısı daha fazla gösterilmiştir (p = 0,010)[8]. Sonuç olarak mevcut veriler ışığında günümüzde pT3b, pT4a veya lenf nodu tutulumu olan hastalarda hem NCCN hem de ESMO kılavuzları adjuvan sistemik kemoterapi uygulamasını önermektedir. MVAC rejimi ve sisplatin bazlı rejimlerin etkinlikleri benzerdir fakat MVAC rejiminin daha toksik olması nedeniyle birçok merkezde sisplatin bazlı rejimler adjuvan KT seçiminde standart tedavi olarak kullanılmaktadır.

Neoadjuvan Kemoterapi

Kasa invazif mesane kanserinde neoadjuvan tedavinin rolü hakkında randomize kontrollü çalışmalar ile sağ kalım katkısının gösterildiği destekleyici yayınlar yakın dönemde yayınlanmıştır. Grosman ve arkadaşlarının yaptığı çalışmada kasa invazif mesane tümörü olan (evre pT2 – T4a) 317 hasta değerlendirilmiştir. Hastalar neoadjuvan MVAC sonrası cerrahi veya doğrudan cerrahi kollarına randomize edilmişlerdir. Neoadjuvan tedavi alan kolda medyan sağ kalım 77 ay, sadece cerrahi kolunda ise 46 ay bulunmuştur (p=0,06). Neoadjuvan tedavi alan hastaların %38'sinde, cerrahi kolundaki hastaların ise %15'inde rezidü hastalık saptanmamıştır (p<0,01). Kemoterapi ile patolojik tam yanıt elde edilen hastaların 5 yıllık sağ kalımı %85 olarak bulunmuştur[9]. Kitamura ve arkadaşların yaptığı randomize kontrollü çalışmada pT2 – T4a evresinde olan 130 hasta 2 siklus MVAC sonrası cerrahi vs doğrudan cerrahi kollarına randomize edilmiştir. Neoadjuvan tedavi kolunda hastaların %38'si, sadece cerrahi kolundaysa %9'unda rezidü hastalık (pT0) saptanmamıştır (p<0,01). Beş yıllık medyan sağ kalım neoadjuvan kolda %72, cerrahi kolunda ise %62 olarak hesaplanmış, fakat istatistiksel anlamlılık bulunmamıştır[10]. On bir randomize neoadjuvan çalışmasının dahil edildiği, toplam 3005 hastalık bir meta-analizde platin bazlı kombinasyonların anlamlı sağ kalım katkısı bulunmuştur. Beş yıllık mutlak GS katkısı %5 (HR: 0,86; 95% GA 0,77-0,95; p=0,003), mutlak PSK katkısıysa %9 olarak (HR; 0,78; 95% GA 0,71-0,86; p<0,0001) hesaplanmıştır[11]. Sık kullanılmasına rağmen sisplatin ve gemsitabin kombinasyon rejimi neoadjuvan ortamda bir randomize kontrollü çalışmada test edilmemiştir. Dash ve arkadaşlarının yaptığı retrospektif çalışmada neoadjuvan sisplatin ve gemsitabin tedavisinin etkinliği rapor edilmiştir ve GC kombinasyonu MVAC rejimine benzer etkinlikte bulunmuştur[12]. Sonuç olarak lokalize mesane kanserinin sistemik tedavisinde neoadjuvan kemoterapi kullanımı giderek artmaktadır. NCCN kılavuzuna bakıldığında evre pT2 – T4a mesane kanseri hastalarında neoadjuvan kemoterapi kategori 1 düzeyinde önerilmektedir. Sisplatin içermeyen kemoterapi rejimlerinin neoadjuvan tedavide kullanımı ile ilgili yetersiz bilgi bulunmasından dolayı, böbrek yetmezliği olan hastalarda neoadjuvan kemoterapinin kullanımı kısıtlanmaktadır.

KAYNAKLAR

1. *Siegel RL, Miller KD, Jemal A. Cancer statistics, 2015. CA Cancer J Clin. 2015 Jan-Feb;65(1):5-29. PubMed PMID: 25559415.*
2. *Stein JP, Lieskovsky G, Cote R, et al. Radical cystectomy in the treatment of invasive bladder cancer: long-term results in 1,054 patients. J Clin Oncol. 2001 Feb 1; 19 (3):666-75. PubMed PMID: 11157016.*
3. *Logothetis CJ, Johnson DE, Chong C, et al. Adjuvant cyclophosphamide, doxorubicin, and cisplatin chemotherapy for bladder cancer: an update. J Clin Oncol. 1988 Oct; 6 (10):1590-6. PubMed PMID: 3171626.*
4. *Skinner DG, Daniels JR, Russell CA, et al. The role of adjuvant chemotherapy following cystectomy for invasive bladder cancer: a prospective comparative trial. J Urol. 1991 Mar; 145 (3):459-64; discussion 464-7. PubMed PMID: 1997689.*
5. *Stöckle M, Meyenburg W, Wellek S, et al. Adjuvant polychemotherapy of nonorgan-confined bladder cancer after radical cystectomy revisited: long-term results of a controlled prospective study and further clinical experience. J Urol. 1995Jan; 153 (1):47-52. PubMed PMID: 7966789.*
6. *Sternberg CN, Skoneczna I, Kerst JM, et al. Immediate versus deferred chemotherapy after radical cystectomy in patients with pT3-pT4 or N+ M0 urothelial carcinoma of the bladder (EORTC 30994): an intergroup, open-label, randomised phase 3 trial. Lancet Oncol. 2015 Jan; 16 (1):76-86. PubMed PMID: 25498218.*
7. *Advanced Bladder Cancer (ABC) Meta-analysis Collaboration. Adjuvant chemotherapy in invasive bladder cancer: a systematic review and meta-analysis of individual patient data Advanced Bladder Cancer (ABC) Meta-analysis Collaboration. Eur Urol. 2005 Aug; 48 (2):189-199; discussion 199-201. PubMed PMID: 15939530.*
8. *Leow JJ, Martin-Doyle W, Rajagopal PS, et al. Adjuvant chemotherapy for invasive bladder cancer: a 2013 updated systematic review and meta-analysis of randomized trials. Eur Urol. 2014 Jul; 66 (1):42-54. Review. PubMed PMID: 24018020.*
9. *Grossman HB, Natale RB, Tangen CM, et al. Neoadjuvant chemotherapy plus cystectomy compared with cystectomy alone for locally advanced bladder cancer. N Engl J Med. 2003 Aug 28; 349 (9):859-66. Erratum in: N Engl J Med. 2003 Nov 6; 349 (19):1880. PubMed PMID: 12944571.*
10. *Kitamura H, Tsukamoto T, Shibata T, et al. Randomised phase III study of neoadjuvant chemotherapy with methotrexate, doxorubicin, vinblastine and cisplatin followed by radical cystectomy compared with radical cystectomy alone for muscle-invasive bladder cancer: Japan Clinical Oncology Group Study JCOG0209. Ann Oncol. 2014 Jun; 25 (6):1192-8. PubMed PMID: 24669010.*
11. *Advanced Bladder Cancer (ABC) Meta-analysis Collaboration. Neoadjuvant chemotherapy in invasive bladder cancer: update of a systematic review and meta-analysis of individual patient data advanced bladder cancer (ABC) meta-analysis collaboration. Eur Urol. 2005 Aug; 48 (2):202-5; discussion 205-6. PubMed PMID: 15939524.*
12. *Dash A, Pettus JA 4th, Herr HW, et al. A role for neoadjuvant gemcitabine plus cisplatin in muscle-invasive urothelial carcinoma of the bladder: a retrospective experience. Cancer. 2008 Nov 1; 113 (9):2471-7. PubMed PMID: 18823036.*

KANSER GÜNDEMİ DERGİSİ Volume 4/4, Ekim 2016
MESANE VE ÜST ÜRİNER SİSTEM KANSERLERİ

KASA İNVAZE MESANE KANSERLERİNDE RADİKAL SİSTEKTOMİ NEDEN ALTIN STANDART? TEKNİK İLKELER

Dr. Mehmet Kazım Asutay[1], Dr. İlker Tinay[1]
(1) Marmara Üniversitesi Tıp Fakültesi, Üroloji Anabilim Dalı

Giriş

Radikal sistektomi kasa invaze mesane kanserinde ilk basamakta önerilmesi gereken küratif tedavi olarak yerini korumakta, başta radyoterapi olmak üzere diğer olası tedaviler bu açıdan hala eşdeğer tedavi alternatifini oluşturmamaktadır.

Radikal sistektomi neden altın standart?

Radikal sistektomi ameliyatı ilk uygulanmaya başlandığı 1950 ve 1960'lı yıllarda yüksek mortalite ile seyretmekteyken; günümüzde gelişen cerrahi teknikler ve aletler, sinir ve/veya organ koruyucu yöntemlerin kullanılması ve seçilmiş hastalarda üriner diversiyonda kullanılan ortotopik mesane yöntemi ile bu ameliyata bağlı mortalite oranlarında azalma ve ameliyata ikincil işlev kayıpları en aza indirilmiştir[1].

Mesane tümörlerinin doku tanısı, mesane tümörünün transüretral yoldan rezeksiyonu ile konulur. Bu yöntem ile mümkünse komplet rezeksiyon uygulanması ve rezeke edilen tümör dokularının patolojik incelemesinde özellikle kas dokusuna invazyon olup olmadığı bilgisi hayati öneme sahiptir. Kasa invaze mesane kanseri (KIMK) tanısı alan bir hastada, böbrek işlev değerlendirmesi sonuçlarına göre intravenöz kontrastlı çekilen bilgisayarlı tomografi ya da manyetik rezonans görüntüleme teknikleri ile klinik evreleme yapılmalıdır[2, 3]. Kemik metastazından şüphelenilen hastalarda, kemik sintigrafi taraması da önerilirken son zamanlarda pozitron emisyon tomografisi de klinik evreleme açısından sıkça kullanılmaya başlamıştır.

Mesane kanserinde radikal küratif cerrahi, yani radikal sistektomi, KIMK tanısı yanında, kasa invaze olmayan mesane kanserinde yüksek ve çok yüksek riskli gruplarda intravezikal kemoterapi ya da immunoterapiye cevapsız olgularda da önerilmektedir[3]. Klinik T2 hastalıkta uzak metastaz saptanmaması durumunda radikal sistektomi öncelikle tercih edilen tedavi yöntemidir. Ekstravezikal (klinik T3) ve çevre organlara invazyon saptanan (klinik T4) gösteren hastalık varlığında, uzak metastaz yoksa yine sistektomi tercih edilebilir ancak bu durumda cerrahinin morbiditesi ve mortalitesi artış göstermektedir[4, 5].

Radikal sistektomi öncesi neoadjuvan olarak kemoterapi, klinik T2-T4a arasında hastalarda uygulanabilir. Bu hastalarda verilen kemoterapi lenf nodu metastazlarını ve olası mikrometastatik hastalığı hedef almakta ve sistektomiden önce verilen kemoterapinin, adjuvant kemoterapiye oranla daha iyi tolere edildiği bilinmektedir[6]. Neoadjuvant kemoterapi uygulamasının temel dezavantajı ise esas tedavi olan sistektomiyi geciktirmesidir ve invazif hastalık tanısı ile sistektomi arasındaki sürenin 3 ayı geçtiği hastalarda tedavi başarısının olumsuz yönde etkilendiğini gösteren çalışmalar mevcuttur[7]. Ancak mesane kanserinde neoadjuvant kemoterapi üzerine yapılan bir metaanaliz, neoadjuvan kemoterapinin invazif mesane hastalarında %5 ek sağkalım avantajı sağladığını göstermiştir[8]. KİMK'de altın standart tedavi halen daha radikal sistektomidir ancak mikrometastatik hastalığı olduğu düşünülen ya da erken dönemde radikal cerrahi yapılamayacak hastalarda neoadjuvan kemoterapi önemli bir seçenektir ancak bu tedaviden yararlanma oranı primer tümörün invazyon derecesi arttıkça azalmaktadır[9].

KİMK tanısı olan hastalardaki radikal cerrahi ve radyoterapi sonuçlarının karşılaştırılmasında yapılan çalışmalar birbiri ile çelişkili sonuçlar göstermektedir. Cerrahi tedavi ve radyoterapinin benzer sağ kalım sonuçları

verdiğini bildiren yayınlar olmasına rağmen[10]; prospektif olarak yapılan çalışmalarda radikal cerrahinin KİMK'de altın standart tedavi yöntemi olduğu kabul görmektedir[11]. Bu çalışmalarda da çok iyi seçilmiş sınırlı lezyonu olan ve tam hatta yeniden rezeksiyon uygulanan hastalar radyoterapi kolunu oluşturmuş, tedavinin yanıtsız kaldığı düşünüldüğü durumda da sistektomi uygulanmıştır. Dolayısıyla organ koruyucu yaklaşım olarak belirtilen protokolde sistektomi etkin tedavi olarak çalışmada da baştan yerini almış, tek başına radyoterapinin etkinliğinin tespiti mümkün olmamıştır. Radikal sistektomiye alternatif tedaviler; parsiyel sistektomi, sistemik kemoterapi, radyoterapi, kemo-radyoterapidir. KİMK hastalarında lokal tedavi tercih edilmez çünkü bu durumda hastalık yüksek oranda progresyon gösterir ve 5 yıllık sağ kalım belirgin oranda azalır[12, 13]. Küratif radyoterapi ve radyo-sensitizan kemoterapinin beraber kullanıldığı hastalarda 5 yıllık sağ kalım oranlarında KİMK hastalarda olumlu gelişmeler bildirilse de, bugün için en iyi sağ kalım sonuçları radikal sistektomi yapılan hastalarda elde edilmektedir[14, 15].

Teknik İlkeler

Hastaların cerrahi öncesindeki dönemde klinik evreleme açısından uygun görüntüleme yöntemleri ile değerlendirilmesi ve ideal diversiyon yönteminin belirlenmesi için de böbrek işlevlerinin değerlendirilmesi gerekmektedir. Ameliyat öncesinde hastalarda düşük molekül ağırlıklı heparin tedavisi subkutan olarak işlemden 1 gece önce ve post-operatif 12 saat sonra, hasta tam anlamıyla mobilize olana ve çoğu zaman da taburcu olana kadar her gün verilmelidir. Yine ameliyat öncesi dönemde, oral purgatif ajanlarla ve lavman ile kısa ya da seçilmiş hastalarda uzun barsak temizliği protokolleri uygulanabilir[16].

Radikal sistektomi ameliyatında; mesanenin tamamı ve perivezikal yağ dokusu, üreterlerin distal kesimi çıkarılırken erkek hastalarda prostat, seminal veziküller ve vaz deferans kanalları ile membranöz üretranın bir kısmı da çıkarılır. Prostatik üretra invazyonu varsa total üretrektomi yapmak gerekmektedir. Kadın hastalarda ise mesane ile birlikte; uterus, bilateral overler ve vajen anterior duvarı eksize edilir[5].

Ameliyat sırasında hasta sırtüstü pozisyonda ve cerrahın tercihine bağlı olarak çeşitli derecelerde Trandelenburg pozisyonunda olabilir. Bacakların düşük litotomi pozisyonunda ve hafif fleksiyonda olması abdominal kasların daha rahat retrakte edilebilmesine olanak sağlar ve bazı cerrahlar tarafından tercih edilmektedir. Açık cerrahide, genellikle simfizis pubisten başlayan ve umblikusu dönerek umblikus kranialinde 2-3 cm daha devam eden orta hat insizyonu tercih edilmektedir. Urakal kalıntı bulunur ve diseke edilerek klemplenir[17]. Mesane ile birlikte bu doku da tek parça olarak eksize edilir. Vaz deferans genellikle internal ring hizasında bulunur ve bağlanır. Üreterler her iki tarafta iliak bifurkasyonu çaprazladığı yerde bulunduktan sonra mesaneye kadar diseke edilir ve mesaneye yakın bir noktada kesilerek frozen inceleme için işlem sırasında patolojiye üreter distal kesimlerinden örnek yollanır[18]. Ardından rektum ile mesane arasında olan Dennonvilliers fasyasına ulaşılır. Erkek hastalarda prostata doğru diseksiyon ile ilerlenilir ve endopelvik fasyaya ulaşılır. Künt diseksiyon ile prostat ile rektum arasında olan potansiyel boşluk açılır. Yapılan künt diseksiyonlarda bu boşluk takip edilerek prostat seminal veziküller diseke edilir. Puboprostatik ligaman anteriorda diseke edilirken oluşabilecek venöz pleksus kanamalarını önlemek için bu bölgeye hemostaz amaçlı sütürler konulur. Son olarak üretral kateter palpe edilerek bu sütürlerin proksimalinden bir insizyon yapılır ve serbestlenmiş olan dokular vücut dışına alınır.

Lenf nodu diseksiyonu bu sayıdaki başka bir yazıda değerlendirileceği için burada teknik ayrıntıları anlatılmamaktadır. Ancak vurgulamak gerekir ki, radikal sistektomi ile %48-53 arasında genel 5 yıllık sağ kalım sağlanırken, yapılan genişletilmiş pelvik lenfadenektomi ile %20'ye kadar ek sağ kalım sağlandığı yapılan çalışmalarda görülmüştür[19]. Yine aynı şekilde başka bir yazıda değerlendirileceği için, bu aşamadan sonra üriner diversiyon seçeneği olarak hazırlanacak ortotopik mesane ve ileal loop rezervuarlarının cerrahi teknik ayrıntıları anlatılmamaktadır.

Cerrahi prosedür esnasında masif kanama ya da rektum yaralanması olabilir[20]. Kanama en sık eksternal iliak ven, internal iliak ven, derin sifkumfleks ven veya obturator ven kaynaklıdır. En sık rastlanan postoperatif komplikasyon ise uzamış ileustur. Bunun dışında batın içi abse gelişimi, sepsis ve yara yeri enfeksiyonları diğer olası komplikasyonlardır. Uygulanan merkezlerin tecrübesine ve seçilen hastaların genel durumuna bağlı olarak değişebilse de, genel olarak radikal sistektominin mortalitesi %2 oranındadır[21].

Sonuç

Kabul edilebilir ve düşük mortalite oranına sahip olması, hastaların önemli bir bölümünün iyileştikten sonra ameliyat öncesi günlük aktivitelerine dönebilmeleri, seçilmiş hastalarda uygulanan sinir koruyucu cerrahi ve üriner diversiyon olarak ortotopik mesane seçimi ile hastaların yaşam kalitesinin daha da arttırılabilmesi ve KİMK evresinde en yüksek sağ kalım avantajına sahip olması nedeniyle radikal sistektomi günümüzde KİMK tedavisinde altın standart tedavi yöntemdir.

KAYNAKLAR

1. *Llorente C, Lopez B, Hernandez V, Guijarro A, Perez-Fernandez E. Variability in complications and operative mortality after radical cystectomy in Spain. Actas Urol Esp. 2016.*
2. *Ng CS. Radiologic diagnosis and staging of renal and bladder cancer. Semin Roentgenol. 2006; 41(2):121-38.*
3. *Herr HW. Words of Wisdom. Re: use of radical cystectomy for patients with invasive bladder cancer. Eur Urol. 2011;59(2):301.*
4. *Nagele U, Anastasiadis AG, Merseburger AS, Corvin S, Hennenlotter J, Adam M, et al. The rationale for radical cystectomy as primary therapy for T4 bladder cancer. World J Urol. 2007;25(4):401-5.*
5. *Liu S, Yang T, Na R, Hu M, Zhang L, Fu Y, et al. The impact of female gender on bladder cancer-specific death risk after radical cystectomy: a meta-analysis of 27,912 patients. Int Urol Nephrol. 2015;47(6):951-8.*
6. *Calabro F, Sternberg CN. Neoadjuvant and adjuvant chemotherapy in muscle-invasive bladder cancer. Eur Urol. 2009;55(2):348-58.*
7. *Stein JP, Skinner DG. Results with radical cystectomy for treating bladder cancer: a 'reference standard' for high-grade, invasive bladder cancer. BJU Int. 2003;92(1):12-7.*
8. *Shipley WU, Zietman AL, Kaufman DS, Althausen AF, Heney NM. Invasive bladder cancer: treatment strategies using transurethral surgery, chemotherapy and radiation therapy with selection for bladder conservation. Int J Radiat Oncol Biol Phys. 1997;39(4):937-43.*
9. *Dash A, Pettus JAt, Herr HW, Bochner BH, Dalbagni G, Donat SM, et al. A role for neoadjuvant gemcitabine plus cisplatin in muscle-invasive urothelial carcinoma of the bladder: a retrospective experience. Cancer. 2008;113(9):2471-7.*
10. *Munro NP, Sundaram SK, Weston PM, Fairley L, Harrison SC, Forman D, et al. A 10-year retrospective review of a nonrandomized cohort of 458 patients undergoing radical radiotherapy or cystectomy in Yorkshire, UK. Int J Radiat Oncol Biol Phys. 2010;77(1):119-24.*
11. *Mameghan H, Sandeman TF. The management of invasive bladder cancer: a review of selected Australasian studies in radiotherapy, chemotherapy and cystectomy. Aust N Z J Surg. 1991;61(3):173-8.*
12. *Hall RR, Newling DW, Ramsden PD, Richards B, Robinson MR, Smith PH. Treatment of invasive bladder cancer by local resection and high dose methotrexate. Br J Urol. 1984;56(6):668-72.*
13. *Wolf H, Hojgaard K. Prognostic factors in local surgical treatment of invasive bladder cancer, with special reference to the presence of urothelial dysplasia. Cancer. 1983;51(9):1710-5.*
14. *Shelley MD, Wilt TJ, Barber J, Mason MD. A meta-analysis of randomised trials suggests a survival benefit for combined radiotherapy and radical cystectomy compared with radical radiotherapy for invasive bladder cancer: are these data relevant to modern practice? Clin Oncol (R Coll Radiol). 2004;16(3):166-71.*
15. *Mameghan H, Fisher R. Invasive bladder cancer. Prognostic factors and results of radiotherapy with and without cystectomy. Br J Urol. 1989;63(3):251-8.*
16. *Aslan G, Baltaci S, Akdogan B, Kuyumcuoglu U, Kaplan M, Cal C, et al. A prospective randomized multicenter study of Turkish Society of Urooncology comparing two different mechanical bowel preparation methods for radical cystectomy. Urol Oncol. 2013;31(5):664-70.*
17. *Salem HK. Radical cystectomy with preservation of sexual function and fertility in patients with transitional cell carcinoma of the bladder: new technique. Int J Urol. 2007;14(4):294-8; discussion 9.*
18. *Skinner DG. Technique of radical cystectomy. Urol Clin North Am. 1981;8(2):353-66.*
19. *Eapen R, Liew MS, Tafreshi A, Papa N, Lawrentschuk N, Azad A, et al. Lymphadenectomy with radical cystectomy at an Australian tertiary referral institution: time trends and impact on oncological outcomes. ANZ J Surg. 2015;85(7-8):535-9.*
20. *Zakaria AS, Santos F, Dragomir A, Tanguay S, Kassouf W, Aprikian AG. Postoperative mortality and complications after radical cystectomy for bladder cancer in Quebec: A population-based analysis during the years 2000-2009. Can Urol Assoc J. 2014;8(7-8):259-67.*
21. *Rosario DJ. Mortality following radical cystectomy: a good start, but how low can we go? Eur Urol. 2015;67(6):1063-5.*

KANSER GÜNDEMİ DERGİSİ Volume 4/4, Ekim 2016
MESANE VE ÜST ÜRİNER SİSTEM KANSERLERİ

KASA İNVAZE OLAN MESANE KANSERLERİNDE LENFADENEKTOMİDE İLKELER

Dr. Mehmet İlker Gökce[(1)], Dr. Sümer Baltacı[(1)]
(1) Ankara Üniversitesi Tıp Fakültesi, Üroloji Anabilim Dalı

Giriş

Radikal sistektomi ve lenfadenektomi, günümüzde kasa invaze mesane kanserinin standart tedavisini oluşturmaktadır. Kanser cerrahisinde 19. yüzyılın sonlarından beri uygulanan lenfadenektomi, mesane kanseri tedavisinde de önemli bir yere sahiptir. Radikal sistektomi sırasında hastaların yaklaşık %25'inde lenf nodu tutulumu olduğu gösterilmiştir[(1)]. Lenf nodu tutulumunun olması, uzun dönem nükssüz sağkalım ve genel sağkalım için en önemli belirteçlerden biridir[(2)]. Bu derlemede kasa invaze mesane kanseri olgularında lenfadenektomi ilkeleri hakkında bilgi verilmesi amaçlanmıştır.

Lenfadenektomi ile radikal sistektomi sonrasında lokal kontrolün daha iyi olduğu ve işlemin önemli bir morbiditeye neden olmadığı ilk olarak Skinner ve ark. tarafından rapor edilmiştir[(3)]. Bu seriden sonra lenfadenektominin sınırlarını genişletilmesinin, patolojik prognostik faktörler ve adjuvan kemoterapi verilmesinden bağımsız olarak, sağkalım ve lokal kontrol üzerine olumlu etkisi olduğu gösterilmiştir[(4)].

Radikal sistektomi sırasında lenfadenektominin anatomik sınırları

Mesanenin lenfatik drenajı zengin subepitelial lenfatik ağdan başlar ve mesane kas tabakalarının arasından mesane dışına doğru perivezikal lenf bezlerine drene olur. Bu bezler mesanenin ön, arka ve yan yüzlerinde ve perivezikal alanda yer alırlar. Daha büyük lenf kanalları daha sonra, eksternal iliak damarlar, hipogastrik damarlar ve sakral promontoryum çevresindeki lenf bezlerine açılır. Bu temel drenaj bölgeleri bir halka şeklinde mesanenin ilk lenf bezi drenaj noktalarını oluşturur. Daha sonra buradan aort ve vena kava sistemine katılır.

Radikal sistektomi sırasında, birincil lenfadenektomi alanları internal iliak, eksternal iliak, obturator ve presakral lenf nodlarını içerir (Şekil 1). Mesanenin lenfatik drenajı, ikincil olarak ana iliak, para-aortik, interaortakaval ve paraaortik alanlara olmaktadır[(5-7)]. Pek çok çalışmada genişletilmiş lenfadenektomi sınırlarının daha iyi sağkalım oranları ile ilişkili olduğu gösterilmiş olsa da, lenfadenektominin sınırları konusunda net bir fikir birliği bulunmamaktadır. Lenfadenektomi üst sınırı için üreterlerin iliak damarları çaprazladığı bölgeden inferior mezenterik arter seviyesine kadar değişen sınırlar bildirilmiştir[(5, 6, 8, 9)].

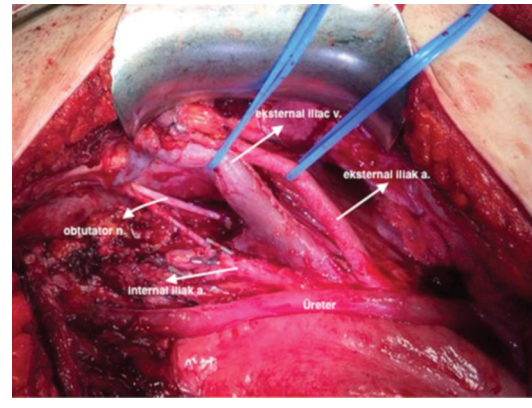

Şekil 1. Sağ genişletilmiş lenfadenektomi alanı

Radikal sistektomi sırasında lenfadenektominin sınırları ve pozitif lenf nodu elde edilme oranları konusunda çok sayıda çalışma yapılmıştır. Abol-Enein ve ark. dört yıllık zaman aralığında tek merkezde yapılan 200 radikal sistektomi hastasının sonuçlarını değerlendirmiş, bu hastaların tamamında lenfadenektominin üst sınırını inferior mezenterik arter seviyesi olarak belirlemiştir. Hastaların 24' ünde pozitif lenf nodu tespit edil-

miş ve ortalama pozitif lenf nodu sayısı da 8 olarak bulunmuştur. Olguların 22'sinde yalnızca bir lenf nodu pozitif olarak bulunmuştur ve bu hastaların 21'inde pozitif lenf nodunun pelvis içinde olduğu tespit edilmiştir. Bu seride gerçek pelvis dışında lenf nodu bulunan hastaların tamamında çoklu lenf nodu pozitifliği olduğu bulunmuştur ve obturator ya da iliak lenf nodu pozitifliği olmadığı durumlarda daha üst seviyelerde lenf nodu pozitifliği olmadığı bildirilmiştir[5].

Memorial Sloan Kettering Cancer Center (MSKCC) dan yayınlanan başka bir seride standart ya da genişletilmiş lenfadenektomi yapılan 144 hastanın sonuçları değerlendirilmiştir. Standart lenfadenektomi üst sınırı olarak iliak bifurkasyon, genişletilmiş lenfadenektomi üst sınırı olarak da aort bifurkasyonunun 2 cm üzeri sınır olarak alınmıştır. Ana iliak ve presakral alanlar da genişletilmiş lenfadenektomi sınırları içinde yer almıştır. Pozitif lenf nodu sayısı genişletilmiş lenfadenektmi grubunda 22 olarak bulunurken, standart lenfadenektomi grubunda 8 olarak bulunmuştur. Ancak iki grup arasında lenf nodu pozitif hasta oranı ve evreleme açısından bir fark bulunmamıştır. Toplam 4 hastada paraaortik alanlarda pozitif lenf nodu tespit edilmiştir ve bu hastaların tamamında daha distal alanlarda da pozitif lenf nodu tespit edilmiştir. Bu çalışmada 4 hastada yalnızca ana iliak lenf nodlarında mikrometastatik hastalık tespit edilmiş ve bu nedenle bu alanın standart lenfadenektomi sınırları içerisinde olması gerektiği bildirilmiştir[10].

Mesane kanserinde distal seviyelerde lenf nodu pozitifliği olmadan daha üst seviyelerde lenf nodu tutulumu olması (skip metastaz) oldukça nadir görülmektedir. Radikal sistektomi ve genişletilmiş lenfadenektomi yapılan 290 hastanın sonuçlarının değerlendirildiği prospektif çok merkezli bir çalışmada hastaların %27.9' unda lenf nodu tutulumu tespit edilmiştir[6]. Bu çalışmada lenfadenektomi alanları 3 seviyede değerlendirilmiştir. Seviye 1 de ana iliak bifurkasyonun distali, seviye 2 de ana iliak bifurkasyon ile aort bifurkasyonu arası, seviye 3 de ise inferior mezenterik arter distalindeki lenf nodları dahil edilmiştir. Seviye 1 ve 2 de lenf nodu tutulumu olmadan, seviye 3 de lenf nodu tutulumuna hiçbir olguda rastlanmamıştır. Ancak hastaların %6.9' unda seviye 1 de lenf nodu tutulumu olmaksızın seviye 2 de lenf nodu tutulumu olabildiği belirtilmiştir[6].

Yapılan başka bir çalışmada da 10 yıllık bir zaman aralığında radikal sistektomi ve lenfadenektomi yapılan 591 hastanın sonuçları değerlendirilmiştir. Hastaların %19'unda pozitif lenf nodu tespit edilmiştir. Bu çalışmada hastaların %6'sında gerçek pelviste lenf nodu tutulumu olmadan ana iliak bifurkasyonun üzerinde skip metastaz olduğu bildirilmiştir[11].

Lenfadenektomi sınırlarının onkolojik sonuçlar üzerine olan etkisi de farklı çalışmalarda ele alınmıştır. Yapılan bir çalışmada iki farklı merkezde radikal sistektomi ve lenfadenektomi yapılan 658 hastanın sonuçları değerlendirilmiştir[12]. Bu hastalara bir merkezde sınırlı, diğer merkezde ise genişletilmiş lenfadenektomi yapılmıştır. Genişletilmiş lenfadenektomi yapılan grupta pozitif lenf nodu oranı %26 iken, sınırlı lenfadenektomi yapılan grupta bu oran %13 olarak tespit edilmiştir. Lenf nodu pozitif hastalarda, 5 yıllık nükssüz sağkalım oranı sınırlı lenfadenektomi yapılan grupta %7 olarak bulunurken, bu oran genişletilmiş lenfadenektomi yapılan grupta %35 olarak bulunmuştur. Evre pT3N0 olan hastalarda ise 5 yıllık nükssüz sağkalım oranları sınırlı ve genişletilmiş lenfadenektomi yapılan hastalarda %23 ve %57 olarak bulunmuştur[12]. Bu çalışmadan elde edilen sonuçlar, lenfadenektomi sınırlarını genişletmenin, evrelemenin doğruluğunu artırdığını ve hastaların prognozunu iyileştirdiğini göstermektedir.

Bu çalışmalar her ne kadar kabul edilen lenfadenektomi sınırlarını oluşturmuş olsa da hangi lenfadenektomi sınırının optimum olduğunu belirleyememektedir. Bu çalışmalardaki en önemli problem, cerrahi sırasında hangi bölgede ne kadar lenf nodu bırakıldığının bilinmiyor olmasıdır. İkinci problem ise cerrahi sırasında lenf nodları çıkarılırken bölgelerin cerrahlar tarafından farklı kodlanabiliyor olmasıdır. Bu problemlerin ortadan kaldırılması için cerrahi yoğunluğu yüksek merkezlerce yapılacak prospektif randomize çalışmalara ihtiyaç vardır. Bu çalışmalar yapılırken de günümüzde giderek artan sıklıkla uygulanan neoadjuvan ve adjuvan kemoterapi protokollerinin de yeri göz önünde bulundurulmalıdır.

Güncel olarak genişletilmiş ve standart lenfadenektominin karşılaştırıldığı prospektif ve randomize bir çalışma henüz yayınlanmamıştır, ancak 2 farklı prospektif çalışma başlatılmıştır. The Association of Urogenital Oncology and the German Cancer Association tarafından başlatılan çalışmada (ClinicalTrials.gov Identifier: NCT01215071) standart ve genişletilmiş lenfadenektominin karşılaştırılması amaçlanmıştır. Çalışmanın en son güncellemesi eylül 2011 de yapılmıştır ve sonrasında sonuçlar ile ilgili bir veri girişi yapılmamıştır. Planlanan ikinci çalışma ise Southwest Oncology Group (SWOG) 1011 (ClinicalTrials.gov identifier NCT012 24665) çalışmasıdır. Bu çalışmaya Ağustos 2011 de hasta dahil edilmeye başlanmıştır ve çalışmanın 2022 yılında sonlandırılması planlanmaktadır.

Her ne kadar genişletilmiş ve standart lenfadenektomiyi karşılaştıran bir çalışma olmasa da dondurulmuş kesit (frozen-section) yöntemi ile lenfadenektominin sınırlarının cerrahi sırasında belirlenebilebileceği düşü-

nülmüştür. Bu amaçla ülkemizde Üroonkoloji Derneği tarafından çok merkezli bir çalışma yapılmıştır. Bu çalışmada prospektif olarak 118 hasta dahil edilmiş ve hastaların tamamında cerrahi sırasında obturator bölge lenf bezlerinden dondurulmuş kesit örneklemesi yapılmıştır. Bu örneklemenin duyarlılık, özgüllük, pozitif öngörü ve negatif öngörü değerleri hem sağ hem de sol obturator bölge için hesaplanmış ve bu değerlerin %86.7-100 arasında olduğu bulunmuştur. Lenf nodlarının nihai patolojik incelemesinde 118 hastanın 28'inde lenf nodu tutulumu izlenmiş ve geriye kalan 90 hastanın 15'inde (%16.7) obturator bölgede tutulum olmaksızın daha üst bölgelerde lenf nodu tutulumu (skip metastaz) izlenmiştir. Ancak bu hastaların hepsinin evresi ≥cT2'dir. Sonuç olarak yazarlar dondurulmuş kesi incelemesinin güvenilir bir yöntem olduğunu ve özellikle yaşlı ve yandaş hastalıkları bulunan hastalarda lenfadenektomi seviyesinin belirlenmesinde kullanılabilceğini belirtmişlerdir[13].

Lenfadenektomide çıkartılan lenf nodu sayısının önemi

Lenfadenektomide çıkartılan lenf nodu sayısı pek çok çalışmada incelenmiştir. Farklı çalışmalarda lenf nodu sayısı için değişik eşik değerler değerlendirilmiştir. Leissner ve ark. tarafından yapılan çalışmada 16 lenf nodu eşik değer olarak kabul edilmiştir ve 16 ya da daha fazla lenf nodu çıkarılan hastalarda hastalıksız sağkalım oranları 16 dan az lenf nodu çıkarılanlara göre anlamlı oranda yüksek bulunmuştur (%65 vs. %51)[14]. Herr ve ark. tarafından yapılan çalışmada ise 9 ve daha fazla lenf nodu çıkarılan hastalarda lenf nodu tutulumu olsun ya da olmasın sağkalım oranları daha yüksek, lokal nüks oranları ise daha düşük bulunmuştur[15]. Lenf nodu tutulumu olmayan hastalarda da çıkarılan lenf nodu sayısının sağkalım oranlarına etki ettiğini gösteren bir başka çalışmada da, çıkarılan lenf nodu sayısı için eşik değer yine 16 olarak bulunmuş ve 5 yıllık sağkalım oranları 16' dan az ve 16 ve daha fazla lenf bezi çıkarılan hastalarda sırasıyla, %72 ve %83 olarak bulunmuştur[16]. Ancak, yapılan anatomopatolojik çalışmalarda, lenf nodu sayısının bireysel olarak farklılıklar gösterebildiği de bildirilmiştir. Öte yandan, lenf nodu sayısı cerrahın lenf nodu materyalini patolojiye gönderme şeklinden de etkilenmektedir. Şöyleki; tüm lenf nodları sağ ve sol şeklinde iki bölüm halinde gönderildiğinde, patolog tarafından ayıklanan ve incelenen lenf nod sayısı, bölgesel olarak (obturator, internal iliak, eksternal iliak, common iliak, presakral gibi) gönderilen materyaldeki lenf nodu sayısından daha az olmaktadır. Bu da lenf nod sayısına etki eden fazlaca parametre olmasına yol açmaktadır. O nedenle, lenf nodu sayısına odaklanmaktansa, lenfadenektomiyi ameliyatta usulüne uygun şekilde yapmaya odaklanmak ve komplet, genişletilmiş lenfadenektomi yapmaya çalışmak daha önemlidir[17].

Sonuç

Kasa invaze mesane kanserinin tedavisinde genişletilmiş lenfadenektomi, radikal sistektomi ile birlikte mutlaka yapılmalıdır. Lenfadenektomi sınırlarının genişletilmesi ile hem evrelemenin daha doğru yapıldığı hem de sağkalıma etkisi olduğu gösterilmiştir. Genişletilmiş lenfadenektominin sınırları üzerinde görüş birliği bulunmasa da, üreterlerin common iliak damarları çaprazladığı seviyeye kadar lenfadenektomi yapılması, bugün için çoğu otör tarafından önerilmektedir.

KAYNAKLAR

1. *Lerner SP, Skinner DG, Lieskovsky G, Boyd SD, Groshen SL, Ziogas A et al. The rationale for en bloc pelvic lymph node dissection for bladder cancer patients with nodal metastases: long-term results. J Urol 1993; 149(4): 758-764; discussion 764-755.*
2. *Stein JP, Lieskovsky G, Cote R, Groshen S, Feng AC, Boyd S et al. Radical cystectomy in the treatment of invasive bladder cancer: long-term results in 1,054 patients. J Clin Oncol 2001; 19(3): 666-675.*
3. *Skinner DG. Management of invasive bladder cancer: a meticulous pelvic node dissection can make a difference. J Urol 1982; 128(1): 34-36.*
4. *Herr HW, Faulkner JR, Grossman HB, Natale RB, deVere White R, Sarosdy MF et al. Surgical factors influence bladder cancer outcomes: a cooperative group report. J Clin Oncol 2004; 22(14): 2781-2789.*
5. *Abol-Enein H, El-Baz M, Abd El-Hameed MA, Abdel-Latif M, Ghoneim MA. Lymph node involvement in patients with bladder cancer treated with radical cystectomy: a patho-anatomical study--a single center experience. J Urol 2004; 172(5 Pt 1): 1818-1821.*
6. *Leissner J, Ghoneim MA, Abol-Enein H, Thuroff JW, Franzaring L, Fisch M et al. Extended radical lymphadenectomy in patients with urothelial bladder cancer: results of a prospective multicenter study. J Urol 2004; 171(1): 139-144.*

7. *Vazina A, Dugi D, Shariat SF, Evans J, Link R, Lerner SP. Stage specific lymph node metastasis mapping in radical cystectomy specimens. J Urol 2004; 171(5): 1830-1834.*

8. *Mills RD, Turner WH, Fleischmann A, Markwalder R, Thalmann GN, Studer UE. Pelvic lymph node metastases from bladder cancer: outcome in 83 patients after radical cystectomy and pelvic lymphadenectomy. J Urol 2001; 166(1): 19-23.*

9. *Poulsen AL, Horn T, Steven K. Radical cystectomy: extending the limits of pelvic lymph node dissection improves survival for patients with bladder cancer confined to the bladder wall. J Urol 1998; 160(6 Pt 1): 2015-2019; discussion 2020.*

10. *Bochner BH, Cho D, Herr HW, Donat M, Kattan MW, Dalbagni G. Prospectively packaged lymph node dissections with radical cystectomy: evaluation of node count variability and node mapping. J Urol 2004; 172(4 Pt 1): 1286-1290.*

11. *Tarin TV, Power NE, Ehdaie B, Sfakianos JP, Silberstein JL, Savage CJ et al. Lymph node-positive bladder cancer treated with radical cystectomy and lymphadenectomy: effect of the level of node positivity. Eur Urol 2012; 61(5): 1025-1030.*

12. *Dhar NB, Klein EA, Reuther AM, Thalmann GN, Madersbacher S, Studer UE. Outcome after radical cystectomy with limited or extended pelvic lymph node dissection. J Urol 2008; 179(3): 873-878; discussion 878.*

13. *Baltaci S, Adsan O, Ugurlu O, Aslan G, Can C, Gunaydin G et al. Reliability of frozen section examination of obturator lymph nodes and impact on lymph node dissection borders during radical cystectomy: results of a prospective multicentre study by the Turkish Society of Urooncology. BJU Int 2011; 107(4): 547-553.*

14. *Leissner J, Hohenfellner R, Thuroff JW, Wolf HK. Lymphadenectomy in patients with transitional cell carcinoma of the urinary bladder; significance for staging and prognosis. BJU Int 2000; 85(7): 817-823.*

15. *Herr HW, Bochner BH, Dalbagni G, Donat SM, Reuter VE, Bajorin DF. Impact of the number of lymph nodes retrieved on outcome in patients with muscle invasive bladder cancer. J Urol 2002; 167(3): 1295-1298.*

16. *May M, Herrmann E, Bolenz C, Brookman-May S, Tiemann A, Moritz R et al. Association between the number of dissected lymph nodes during pelvic lymphadenectomy and cancer-specific survival in patients with lymph node-negative urothelial carcinoma of the bladder undergoing radical cystectomy. Ann Surg Oncol 2011; 18(7): 2018-2025.*

17. *Dorin RP, Daneshmand S, Eisenberg MS, Chandrasoma S, Cai J, Miranda G, Nichols PW, Skinner DG, Skinner EC . Lymph node dissection technique is more important than lymph node count in identifying nodal metastases in radical cystectomy patients: a comparative mapping study. Eur Urol. 2011; 60(5):946-52.*

KANSER GÜNDEMİ DERGİSİ Volume 4/4, Ekim 2016
MESANE VE ÜST ÜRİNER SİSTEM KANSERLERİ

SİSTEKTOMİDE LAPAROSKOPİK VE ROBOTİK YAKLAŞIMLARIN YERİ VAR MIDIR?

Dr. Mahir Özgen[1], Dr. Levent Türkeri[2]

(1) Acıbadem Sağlık Grubu Kadıköy Hastanesi, Üroloji Kliniği

(2) Acıbadem Üniversitesi Tıp Fakültesi, Üroloji Anabilim Dalı

GİRİŞ

Yeni tanı konulmuş hastaların %75'i non invaziv, yüksek rekürrens ve progresyon hızına sahip hastalık olarak saptanırken kalan %25 hasta ise kasa invaze ve sistemik tedaviye rağmen mortalitesi yüksek seyirli olarak karşımıza çıkar[1-2]. Kasa invaze lokalize ve kasa invaze olmayan yüksek riskli mesane kanserlerinin bir bölümünde %60 üzerinde 10 yıllık nükssüz sağkalımı sağladığı için tedavide pelvik lenfadenektomi ile beraber açık radikal sistektomi (ARS) önerilmektedir[3-4]. ARS deneyimli ellerde daha güvenli olsa da %70'e varan erken ve geç dönem komplikasyon oranlarıyla zor ve morbid bir operasyondur[5]. Operasyon sırasında bağırsakların manipüle edilmesi, periton içi yapıların havayla uzun süre teması ve bu nedenle oluşan sıvı kaybı, bunlara ek olarak post operatif dönemde ağrı için opiyat kullanımı uzamış ileus tablosuna yol açabilmektedir. İnsizyonun büyüklüğü ve karın duvarının uzun süren ekartasyonu post operatif dönemde ağrının başlıca sebepleridir. Cerrahi teknikteki ilerlemelere rağmen ARS sırasında kan kaybı sık görülmekte ve %10'a varan oranlarda transfüzyon gerekebilmektedir. Tüm bu faktörlerin birlikteliği, nekahat dönemini uzattığı gibi hastanede yatış süresini de uzatmaktadır[5]. ARS'nin yüksek komplikasyon oranlarını azaltabilmek, post operatif daha az ağrı ve hastanede daha kısa yatış ve son olarak kozmetik açıdan daha iyi sonuç sağlamak amacıyla laparoskopik ve robotik yöntemler sistektomi operasyonu için kullanılmaya başlanmıştır. Bu minimal invazif yöntemler, daha küçük insizyon, daha az kan kaybı ve abdominal kaslarda azalmış travma, post operatif dönemde nisbeten daha az ağrı ve analjezik ihtiyacı gibi avantajlar sağlamaktadır[6]. Laparoskopik cerrahi bu özellikleriyle daha az bağırsak manipülasyonu ve post operatif bağırsak fonksiyonlarının erken kazanılmasını da sağlama potansiyeline sahiptir. Zaman içinde robotik teknolojilere daha rahat ulaşılabilir olunmasıyla beraber birçok cerrah, robot yardımlı radikal sistektomiyi (RYRS) laparoskopik radikal sistektomiye (LRS) tercih etmeye başladı. Robotik teknoloji, üç boyutlu görüntü, daha iyi büyütme, cerrahi kolların el hareketlerini taklit etmesi ile cerrahi manipülasyonların daha etkin yapılabilmesi ve cerraha üstün ergonomi gibi avantajlar sağlamaktadır. Gerek LRS gerekse RYRS de amaç, açık cerrahinin onkolojik ve fonksiyonel sonuçlarını aynen hatta daha iyi olarak sağlamaktır.

LAPAROSKOPİK VE ROBOTİK CERRAHİNİN TARİHÇESİ

Laparoskopinin, tümör hücre saçılması ve port yeri metastaz hipotezi nedeniyle, definitif tedavi amacıyla onkolojik cerrahilerde kullanımı daha geç olmuştur. İlk laparoskopik nefrektomi Clayman tarafından 1991 yılında yapılmıştır[7]. İlk basit sistektomi Parra ve arkadaşları tarafından 1992 yılında gerçekleştirilmiştir[8]. Puppo ve arkadaşları beş kadın hastada ilk defa laparoskopik olarak ön pelvik ekzenterasyonu tanımlamışlardır[9]. Daha sonra, tamamen intrakorporeal olarak LRS ve ileal kondüit[10] ileal ortotopik mesane[11] operasyonlarının başarıyla yapılabildiği bildirilmiştir. 2001 yılında Da Vinci robotik sisteminin ortaya çıkışıyla beraber LRS yapmak yerine RYRS daha fazla yapılır olmuş ve bu yöntemi kullanan cerrahların çoğu tarafından laparoskopiye göre daha kısa bir öğrenme eğrisi olduğu vurgulanmıştır. Eldeki tremoru ortadan kaldırma ve intrakorporeal sütür atma gibi teknik kolaylıklar yöntemin süratle kabul görmesini sağlamıştır. İlk RYRS serisi, Menon ve arkadaşları tarafından 2003 yılında bildiril-

miştir(12). 2002 yılında tüm sistektomilerin sadece %0,7' i RYRS ile gerçekleştirilirken bu oran 2012 yılında %18,5' a kadar yükselmiştir (Şekil 1)[13].

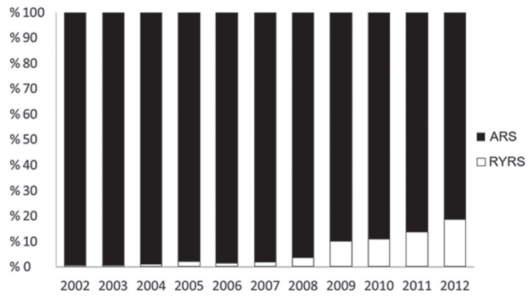

Şekil 1: 2002 -2012 yılları arasında RARC (RYRS) ve ORC (ARS)

LRS VE RYRS DE HASTA SEÇİMİ

Radikal sistektomi gereken hasta grubunun ürolojik cerrahinin tüm alt grupları içinde komorbiditesi en yüksek hastalardan oluştuğu göz önüne alındığında bu hastaların laparoskopik cerrahinin zorlukları açısından iyi değerlendirilmesi gerekmektedir. Birçok merkez klinik evresi düşük, komorbidite profili iyi olan hastalara minimal invaziv yaklaşımları önermeye meyilli olurken[14] bazı merkezler ise sistektomi gereken ve cerrahiye uygun tüm hastalara LRS veya RYRS önermektedir[15]. Hastaların seçiminde ortaya çıkan bu farklılıklar, nonrandomize grupların karşılaştırılmasını zorlaştırdığı gibi kanıt derecesi zayıf olan onkolojik sonuçlar getirmektedir. LRS ve RYRS'nin kesin kontrendikasyonları arasında aktif intra-abdominal ve üriner enfeksiyon, kanama-pıhtılaşma bozuklukları sayılabilir. Abdominal cerrahi ve radyoterapi geçmişi olan hastalarda adhezyonların varlığı, anastomozun zor iyileşmesi ve bağırsak yaralanma riskinin artmasından dolayı laparoskopik cerrahiden kaçınılmaktadır ve bu grup hastaların yüksek komplikasyon oranlarına ve sınırlı lenfadenektomiye maruz kalabilecekleri gösterilmiştir[16].

LENFADENEKTOMİ

Onkolojik cerrahinin ana prensiplerinden biri olan lenfadenektomi laparoskopik cerrahi ile beraber ciddi tecrübe gerektirmektedir. Lenfadenektominin büyüklüğü ve çıkarılan lenf nodlarının sayısının yapılan cerrahinin kalitesini gösterdiği ve muhtemel perivezikal yumuşak dokudaki mikrometastazları kaldırdığı tespit edilmiştir[17]. Genişletilmiş lenfadenektomi daha doğru evreleme ile adjuvant kemoterapi alacak hastaların daha iyi tanınmasını sağlayarak sağkalımı arttırırabilir. Lenfadenektominin en-blok halinde yapılması, artifisyel olarak lenf nodu sayısının azalmasına yol açabilmektedir. Bu durumda cerrah ve patoloğun ortak bir tutum sergilemesi önem arz etmektedir. Bugün için standart lenfadenektomi sınırları, internal iliak, presakral ve obturator fossayı içine alacak şekilde medialde üreter ve kranyalde common iliak arter bifurkasyonuna kadar olan bölge olarak tanımlanmaktadır. Lenf nodu evalüasyonunun doğru yapılabilmesi için en az 10 adet lenf nodunun çıkarılması yeterli kabul edilmiştir ve retrospektif çalışmalarda genel sağkalıma faydası olduğu da gösterilmiştir[18-19]. Her türlü lenf nodu diseksiyonu hiç yapılmamasına göre faydalı görünmektedir. Ancak diseksiyon sınırlarını genişletilmiş lenfadenektomi sınırları ötesine taşımanın terapötik faydası olabileceği düşünülse de eldeki kanıtlar bunu kesin olarak gösterememiştir[20]. Minimal invaziv radikal sistektomi ile lenfadenektominin bugün için güvenli ve doğru bir şekilde yapılabileceği, açık cerrahi ile benzer sonuçları yakaladığı görülmektedir.

LRS VE RYRS SONRASI KOMPLİKASYONLAR

Ürologların hangi tekniği kullandıklarına bakılmaksızın, radikal sistektomi komorbiditesinin hala fazla olduğu zorlu bir operasyondur. Bochner ve arkadaşlarının randomize prospektif çalışmasında, modifiye Clavien sınıflaması 2-5 komplikasyonlar post op 90. güne kadar incelendiğinde RYRS ve ARS için sırasıyla % 62 ve% 66 olarak saptanmıştır. Çalışma, anlamlı fark gösterilemediğinden sonlandırılmıştır. RYRS hastanede kalış süresi açısından üstünlük göstermemiştir. Hayat kalitesi açısından da 3. ve 6. ay değerlendirmelerinde de RYRS' nin üstünlüğü gösterilememiştir[21].

Khan ve ark. nın CORAL çalışmasında ARS, LRS ve RYRS' ye randomize edilen hastaların 90. güne kadar olan komplikasyonları Clavien sınıflamasına göre değerlendirildiğinde teknikler arasında onkolojik kontrol açısından üstünlük saptanmamıştır. Ancak RYRS' nin kanama zamanı ve hastanede kalış süresi bakımından üstün olduğu gösterilmiştir[22]. Yapılan çalışmaların sonucunda, post op 90. güne kadar olan grade 3 komplikasyonlar değerlendirildiğinde RYRS nin ARS ve LRS' ye göre daha üstün olduğu, Oxford kanıt düzeyi sınıflamasında 2 dereceden kanıtla gösterilmiştir. ARS'ye göre hastanede daha az yatma süresi ve daha az kanama ile RYRS'nin daha üstün olduğu derece I kanıtla ortaya konulmuştur.

CERRAHİ SINIRLAR

Radikal sistektomide cerrahinin kalitesini, çıkarılan lenf nodu sayısıyla beraber cerrahi sınır (CS) pozitifliği de göstermektedir. Radikal sistektomi sonrası perivezi-

kal dokuda CS pozitifliği, metastatik hastalık açısından bağımsız bir risk faktörü olarak kabul edilmektedir ve hastalığa özgü ölümü arttırmaktadır[23]. ARS operasyonu geçiren 3180 hastayı kapsayan iki büyük seride, organa sınırlı (pT2N0 ve aşağısı) hastalıkta CS pozitifliği %0 saptanırken ekstravezikal tutulumu olanlarda ise %3-9 arasında saptanmıştır[17, 24]. Diğer taraftan Johar ve arkadaşları tarafından yayınlanan, Uluslararası Robotik Sistektomi Konsorsiyumu organa sınırlı hastalıkta CS pozitifiğini %1,5 verirken ekstravezikal tutulumu olanlarda %17 sadece pT3 grubunda %8,3 ve pT4 grubunda ise %39 olarak saptamışlardır[25]. Challacombe ve arkadaşları 2011 yılında, T2 ve üzeri hastalarda LRS ve RYRS' nin kısa ve orta dönem sonuçalarını yayınladıkları değerlendirmede CS pozitifliğinin T2/T3 hastalıkta ARS ile benzer sonuçları olduğunu ancak T4 hastalık için hala ARS sonuçlarına ulaşılamadığını açıklamışlardır[26]. Pasadena konsensus panel 2015 yılında yayınlandığı kümülatif analizde, robotik ve laparoskopik cerrahi ile açık cerrahi arasında CS pozitifliği açısından anlamlı bir fark olmadığını belirtmiştir[27]. Laparoskopik cerrahide, patolojik T evresi arttıkça CS pozitifliğinin artması, muhtemel taktil hissinin kısmi kaybıyla açıklanmaktadır. Ayrıca bazı RYRS' lerde artmış CS pozitifliği oranlarının inkomplet rezeksiyondan ziyade aşırı robotik manipülasyon sonucu olduğu düşünülmektedir. Bu sebeplerle yeterli tecrübesi olmayan laparoskopistlerin T4 evre tümörleri deneyimli ellere refere etmekten çekinmemesi gerekmektedir.

SAĞKALIM

Tedavi etkinliğini ve risklerini güvenle değerlendirmede, sağkalım altın standart olarak ele alınmaktadır. Kısıtlı sayıda dahi olsa, robotik ve laparoskopik cerrahinin uzun dönem sonuçlarını karşılaştırmalı değerlendiren yayınlar son zamanlarda literatürde yer almaya başlamıştır. ARS' nin büyük serilerinden Dotan ve arkadaşlarının çalışmasında CS pozitifliği olan ve olmayan hastaların lokal nüks oranları sırayla %21 ve % 6 olarak saptanmıştır[23]. Yine ARS' de Stein ve arkadaşları lokal rekürrens oranını %7-10, 5 ve 10 yıllık genel sağkalımı (OS) ise sırasıyla %66, %43 ve nükssüz sağkalımı (RFS) sırasıyla %68, %60 olarak saptamışlardır[4]. Uluslararası Robotik Sistektomi Konsorsiyumu (IRCC) 2015 yılında yayımladığı retrospektif kümülatif analizde, 5 yıllık OS %50 ve RFS %67 olarak rapor etmiştir[25]. 2015 yılında Pasadena Konsensus Panel tarafından 18 farklı seriyi içeren değerlendirmede 5 yıllık RFS, OS ve kansere özgü sağkalım (CSS) sırasıyla %53-74, %39-66 ve %66-80 olarak bildirilmiştir. İçlerinde en uzun takip süresine sahip olan Khan ve arkadaşlarının sonuçları sırasıyla RFS %50, CSS %75 ve OS %64 olarak bildirilmiştir(29). 2014 yılında Avrupa Üroloji Birliği Üroteknoloji bölümü tarafından LRS'nin uzun dönem sonuçlarının değerlendirildiği çok merkezli çalışmada 10 yıllık RFS, CSS ve OS oranları sırasıyla %62, %55 ve %38 olarak saptanmıştır[28].

SONUÇ

Hastanede yatma süresi, peroperatif daha az kanama, post op 90. güne kadar olan komplikasyon oranları minimal invaziv sistektomide ARS'ye göre daha az olsa da, daha yüksek maliyet, daha uzun operasyon süresi gibi dezavantajları mevcuttur. Kanıt düzeyleri hala 1 dereceden olmasa da uzun dönem onkolojik sonuçlarının ARS'ye benzer olması ile kendini kanıtlamıştır. Onkolojik sonuçlar açısından RYRS veya ARS'den ziyade cerrahın tecrübesi ve merkezin olgu yükü önem arz etmektedir. Klinik evresi daha düşük hastaların robotik cerrahi için seçilmesi randomize çalışmalar için daha alınacak yol olduğunu göstermektedir. Diğer taraftan radikal sistektominin peroperatif komplikasyon ve morbiditesinin ana sebebinin ekstirpatif evreden (sistektomi ve lenfadenektomi aşaması) ziyade rekonstrüktif evre (üriner diversiyon aşaması) olduğu bilinmektedir. Robotik ve açık cerrahiye randomize edilerek yapılan çalışmaların rekonstrüktif evreleri aynı şekilde yani açık cerrahi olarak yapılmaktadır. Dolayısı ile bu karşılaştırmanın ne kadar doğru olduğu bir soru işaretidir.

Sonuç olarak Robotik sistektominin açık cerrahiye ciddi bir alternatif olduğu bugün için elde mevcut bilimsel veriler ışığı altında rahatlıkla söylenebilir. Uygun olgu seçimi ile açık cerrahide olduğu gibi robotik sistektomi ile de son derece yüz güldürücü sonuçlar elde edilmektedir.

KAYNAKLAR

1. *Babjuk M, Oosterlinck W, Sylvester R, Kaasinen E, Bohle A, Palou-Redorta J, et al. EAU guidelines on non-muscle-invasive urothelial carcinoma of the bladder, the 2011 update. Eur Urol. 2011 Jun;59(6):997-1008.*
2. *Stenzl A, Cowan NC, De Santis M, Kuczyk MA, Merseburger AS, Ribal MJ, et al. Treatment of muscle-invasive and metastatic bladder cancer: update of the EAU guidelines. Eur Urol. 2011 Jun;59(6):1009-18.*
3. *Ghoneim MA, Abdel-Latif M, el-Mekresh M, Abol-Enein H, Mosbah A, Ashamallah A, et al. Radical cystectomy for carcinoma of the bladder: 2,720 consecutive cases 5 years later. J Urol. 2008 Jul;180(1):121-7.*
4. *Stein JP, Lieskovsky G, Cote R, Groshen S, Feng AC, Boyd S, et al. Radical cystectomy in the treatment of invasive bladder cancer: long-term results in 1,054 patients. J Clin Oncol. 2001 Feb 1;19(3):666-75.*
5. *Shabsigh A, Korets R, Vora KC, Brooks CM, Cronin AM, Savage C, et al. Defining early morbidity of radical cystectomy for patients with bladder cancer using a standardized reporting methodology. Eur Urol. 2009 Jan;55(1):164-74.*
6. *Ng CK, Kauffman EC, Lee MM, Otto BJ, Portnoff A, Ehrlich JR, et al. A comparison of postoperative complications in open versus robotic cystectomy. Eur Urol. 2010 Feb;57(2):274-81.*
7. *Clayman RV, Kavoussi LR, Soper NJ, Dierks SM, Meretyk S, Darcy MD, et al. Laparoscopic nephrectomy: initial case report. J Urol. 1991 Aug;146(2):278-82.*
8. *Parra RO, Andrus CH, Jones JP, Boullier JA. Laparoscopic cystectomy: initial report on a new treatment for the retained bladder. J Urol. 1992 Oct;148(4):1140-4.*
9. *Puppo P, Perachino M, Ricciotti G, Bozzo W, Gallucci M, Carmignani G. Laparoscopically assisted transvaginal radical cystectomy. Eur Urol. 1995;27(1):80-4.*
10. *Gill IS, Fergany A, Klein EA, Kaouk JH, Sung GT, Meraney AM, et al. Laparoscopic radical cystoprostatectomy with ileal conduit performed completely intracorporeally: the initial 2 cases. Urology. 2000 Jul;56(1):26-9; discussion 9-30.*
11. *Gill IS, Kaouk JH, Meraney AM, Desai MM, Ulchaker JC, Klein EA, et al. Laparoscopic radical cystectomy and continent orthotopic ileal neobladder performed completely intracorporeally: the initial experience. J Urol. 2002 Jul;168(1):13-8.*
12. *Menon M, Hemal AK, Tewari A, Shrivastava A, Shoma AM, El-Tabey NA, et al. Nerve-sparing robot-assisted radical cystoprostatectomy and urinary diversion. BJU Int. 2003 Aug;92(3):232-6.*
13. *Hu JC, Chughtai B, O'Malley P, Halpern JA, Mao J, Scherr DS, et al. Perioperative Outcomes, Health Care Costs, and Survival After Robotic-assisted Versus Open Radical Cystectomy: A National Comparative Effectiveness Study. Eur Urol. 2016 Jul;70(1):195-202.*
14. *Murphy DG, Challacombe BJ, Elhage O, O'Brien TS, Rimington P, Khan MS, et al. Robotic-assisted laparoscopic radical cystectomy with extracorporeal urinary diversion: initial experience. Eur Urol. 2008 Sep;54(3):570-80.*
15. *Haber GP, Gill IS. Laparoscopic radical cystectomy for cancer: oncological outcomes at up to 5 years. BJU Int. 2007 Jul;100(1):137-42.*
16. *Yuh BE, Ciccone J, Chandrasekhar R, Butt ZM, Wilding GE, Kim HL, et al. Impact of previous abdominal surgery on robot-assisted radical cystectomy. JSLS. 2009 Jul-Sep;13(3):398-405.*
17. *Herr HW, Faulkner JR, Grossman HB, Natale RB, deVere White R, Sarosdy MF, et al. Surgical factors influence bladder cancer outcomes: a cooperative group report. J Clin Oncol. 2004 Jul 15;22(14):2781-9.*
18. *Fleischmann A, Thalmann GN, Markwalder R, Studer UE. Extracapsular extension of pelvic lymph node metastases from urothelial carcinoma of the bladder is an independent prognostic factor. J Clin Oncol. 2005 Apr 1;23(10):2358-65.*
19. *Studer UE, Collette L. Morbidity from pelvic lymphadenectomy in men undergoing radical prostatectomy. Eur Urol. 2006 Nov;50(5):887-9; discussion 9-92.*
20. *Bruins HM, Veskimae E, Hernandez V, Imamura M, Neuberger MM, Dahm P, et al. The impact of the extent of lymphadenectomy on oncologic outcomes in patients undergoing radical cystectomy for bladder cancer: a systematic review. Eur Urol. 2014 Dec;66(6):1065-77.*

21. *Bochner BH, Dalbagni G, Sjoberg DD, Silberstein J, Keren Paz GE, Donat SM, et al. Comparing Open Radical Cystectomy and Robot-assisted Laparoscopic Radical Cystectomy: A Randomized Clinical Trial. Eur Urol. 2015 Jun;67(6):1042-50.*

22. *Khan MS, Gan C, Ahmed K, Ismail AF, Watkins J, Summers JA, et al. A Single-centre Early Phase Randomised Controlled Three-arm Trial of Open, Robotic, and Laparoscopic Radical Cystectomy (CORAL). Eur Urol. 2016 Apr;69(4):613-21.*

23. *Dotan ZA, Kavanagh K, Yossepowitch O, Kaag M, Olgac S, Donat M, et al. Positive surgical margins in soft tissue following radical cystectomy for bladder cancer and cancer specific survival. J Urol. 2007 Dec;178(6):2308-12; discussion 13.*

24. *Hadjizacharia P, Stein JP, Cai J, Miranda G. The impact of positive soft tissue surgical margins following radical cystectomy for high-grade, invasive bladder cancer. World J Urol. 2009 Feb;27(1):33-8.*

25. *Johar RS, Hayn MH, Stegemann AP, Ahmed K, Agarwal P, Balbay MD, et al. Complications after robot-assisted radical cystectomy: results from the International Robotic Cystectomy Consortium. Eur Urol. 2013 Jul;64(1):52-7.*

26. *Challacombe BJ, Bochner BH, Dasgupta P, Gill I, Guru K, Herr H, et al. The role of laparoscopic and robotic cystectomy in the management of muscle-invasive bladder cancer with special emphasis on cancer control and complications. Eur Urol. 2011 Oct;60(4):767-75.*

27. *Yuh B, Wilson T, Bochner B, Chan K, Palou J, Stenzl A, et al. Systematic review and cumulative analysis of oncologic and functional outcomes after robot-assisted radical cystectomy. Eur Urol. 2015 Mar;67(3):402-22.*

KANSER GÜNDEMİ DERGİSİ Volume 4/4, Ekim 2016
MESANE VE ÜST ÜRİNER SİSTEM KANSERLERİ

KASA İNVAZİV MESANE TÜMÖRÜNDE MESANE KORUYUCU YAKLAŞIMLAR: PARSİYAL SİSTEKTOMİ İLE RADİKAL TRANSÜRETRAL REZEKSİYONUN YERİ

Dr. Asgar Garayev[1], Dr. Yılören Tanıdır[1]
(1) Marmara Üniversitesi Tıp Fakültesi, Üroloji Anabilim Dalı

Giriş

Mesane kanseri nedeniyle araştırılan hastaların yaklaşık üçte birinin tanı anında kasa invaziv mesane kanseri (KİMK) olduğu ve kalan hasta grubunun ise takip-tedavi sürecinde yine yaklaşık üçte birinde KİMK geliştiği bilinmektedir[1]. Günümüzde organa sınırlı KİMK'de önerilen altın standart tedavi yöntemi radikal sistektomi ile bilateral genişletilmiş pelvik lenfadenektomidir. Ayrıca radikal sistektomi sonrası idrarın diversiyonu da gereklidir. Üriner diversiyon ise gastrointestinal sistemi kullanarak ileal kondüit veya ortotopik mesane arasında bir seçim yapılarak gerçekleştirilmektedir. Bu açıdan bakıldığında KİMK için önerilen cerrahi eksizyonu ve rekonstriksiyonu içeren, hayat kalitesini bozan, komplike ve uzun bir cerrahidir. Bununla birlikte, KİMK'in genellikle ileri yaşta gözlenmesi ve çoğu hastada mesane kanseri açısından en önemli risk faktörü olan sigara kullanım hikayesi nedeniyle eşlik eden bir çok başka hastalıkta bulunmaktadır. Tüm bunlar hastaların radikal sistektomi sonrası hastanede yatış sürelerini 2 haftaya kadar uzatabilmekte ve hatta ameliyat sonrası üç ay içerisinde hastaların üçte birinin yatırılarak tedavi edilmesini gerektirmektedir. Bu nedenle gerek hastalar gerekse hekimler önerilen invaziv cerrahi işlemden çekinmektedir.

Son 20-30 yılda cerrahi açıdan yüksek riskli bulunan hastalarda ve radikal sistektomiyi kabul etmeyen hastalarda mesane koruyucu stratejiler geliştirilmeye çalışıldı. Kemoterapinin birlikte kullanıldığı veya kullanılmadığı radikal/ardışık mesane tümörünün transüretral rezeksiyonlardan (TUR-Mt) parsiyel sistektomiye kadar birçok cerrahi modalite kullanıldı. Bu tedavi yöntemlerinin geçerliliği sorgulanabilir olduğundan ilk seriler radikal cerrahiyi kaldıramayacağı düşünülen hastalarda uygulandı. Bu hastalar için mesane koruyucu yaklaşımlar pek yüz güldürücü sonuçlar vermedi. Beş yıllık hastalık kontrolü %20-%40, genel sağkalım ise %50 olarak bildirildi[2]. Bu ilk çalışmalarda elde edilen düşük başarı oranları KİMK tedavisinde mesane koruyucu yaklaşımların yetersiz olduğunu, standart girişim olarak radikal sistektomi uygulanmasının gerektiği fikri hakim kılmıştır. Sonuçlar üzerinde en önemli spekülasyon, mesane kanserinin multifokal karaktere sahip olması ve lokal tedavilerle onkolojik kontrolün yeteri kadar sağlanamadığı için tedavi başarısının düşük olduğu şeklinde yapılmıştır[3]. Ancak kanıta dayalı tıp açısından bakıldığında, ilerleyen yıllar içerisinde yapılan klinik çalışmalar doğru hasta seçimi yapıldığında mesane koruyucu yöntemlerin hem onkolojik açıdan geçerli olduğunu hem de hayat kalitesi açısından başarılı olduğunu göstermiştir. Mesane koruyucu yöntemlerin kullanıldığında radikal sistektominin tamamen unutulmamaktadır ve başarısızlık durumunda kurtarma tedavisinin parçası olarak kullanılmaktadır. Bu makalede mesane koruyucu yaklaşımlardan iki tanesini olan radikal TUR-Mt ile parsiyel sistektomiyi detaylı değerlendirmeyi amaçladık.

Tek Başına Radikal Transüretral Rezeksiyon

Mesane tümörünün transüretral rezeksiyonu mesane kanserinde hem tanı hem tedavi için kullanılmaktadır. Ancak TUR-Mt'nin KİMK'de tek başına kullanımı son derece kısıtlıdır. Radikal sistektomi patolojilerinde TUR-Mt ile pT0 hastalık sağlanabildiğinin gözlenmesi mesane koruyucu yaklaşımlardan biri olarak radikal

TUR-Mt yapılması fikrini doğurdu. Sistemik kemoterapi kullanmadan monoterapi olarak yalnız radikal TUR-Mt uygulanması ile %5-%20 arasında pT0 patolojiye ulaşılabildiği gösterilmiştir[4-6]. Ancak bu tip hastların radikal sistektomi sonrası pT0 olmalarına karşın hastaların %7,5' inde lenf nodu pozitifliği olduğu gösterilmiştir. Bu durum, TUR-Mt ile KİMK'de pT0 patolojisinin elde edilmesinin mümkün olmasına rağmen radyolojik olarak gösterilemeyen mikroskobik metastazlar nedeniyle hastaların bir kısmının da ek tedavi gereksinimini göstermiştir[5-6]. Bu nedenle KİMK hastalarında kanser kontrolünü sağlamak için radikal sistektomi önerilmektedir. Ancak mikrometastazların varlığı nedeniyle bu hastaların ancak %50' si sistektomi ile kür edilebilir[7]. Yine de monoterapi olarak TUR-Mt seçilmiş hastalarda başarılı sonuçlar verebilmektedir. Ancak bu tedaviye uygun hastayı bulmak son derece zordur. Leibovici ve arkadaşları KİMK serilerinde monoterapi olarak TUR-Mt' ye uygun hasta oranını sadece %11' i olarak bulunmuştur[8]. Aslında bu oran radikal sistektomi serilerinde T0 hastalık bulunma oranına benzemektedir[4-6]. Ayrıca Leibovici ve arkadaşları ortalama 2,45 yıl süresinde bu tedaviyi alan hastaların %30' unda sistektomiyi gerektiren hastalık progresyonu olduğu rapor etmişlerdir(8). Bu durum aslında KİMK hastalarının sadece çok küçük bir oranında TUR-Mt monoterapisinin fayda sağlayacağını düşündürmektedir.

Evrelemenin doğru yapılamaması durumunda hastalarda yetersiz evreleme (understaging) veya ileri evreleme (overstaging) yapılmaktadır. Evrelemede sistoskopinin tek başına yetersiz olduğu[9] gerçeğinden hareketle residüel tümörün olmadığını ve tümör derinliğini doğru olduğunu görmek için eski rezeksiyon alanından tekrar örnekleme yapılması önerilmektedir[10-12].

Monoterapi olarak TUR-Mt rezidü tümörün tamamen rezeke edilebildiği, anestezi altında normal bimanuel muayenelerinin olduğu, normal üst üriner sistem bulgularının olduğu, üretrada tümör invazyonunun olmadığı durumlarda sistektomiyi kabul etmeyen hastalara mesane koruyucu yöntem olarak önerilebilir. Bu yaklaşım Leibovici ve arkadaşları tarafından karsinoma insitü (CIS) patolojisine sahip hastalarda dahi uygulanmış ve CİS bir kontraendikasyon olarak görmemiştir[8]. Ancak hastalar kimi zaman intravezikal kemoterapi ve/veya bacillus calmette-guerin (BCG) uygulaması almışlardır. Ardışık TUR-Mt ile doğru evrelemenin sağlanması sonrası doğru hasta seçimi ile tedavi başarılarısının yüksek olduğu gösterilmiştir. Herr 99 hastalık serisinde 10 yıllık hastalıksız sağ kalımı %82, sistektomisiz sağ kalımı %62 olarak bildirmiştir[13]. Solsona ve arkadaşlarının 133 KİMK hastasında uyguladıkları TUR-Mt monoterapisi ile 10 yıllık takip süresinde hastalığa bağlı sağ kalımı %74,5 ve sistektomisiz sağ kalımı %79,6 olarak bildirmişlerdir(14). Leibovici ve arkadaşları serilerindeki mesane tümörü hastalarının (n=606) tanı anında %45,4'sinde (n=275) KİMK olduğunu, kalan hastaların %15,7'sinde (n=52) ise takipte KİMK geliştiğini belirtmişlerdir. KİMK hastalarının (n=327), yalnız %11' inin (n=35) mesane koruyucu yaklaşıma uygun olduğunu ve bu hastaların ancak %77,1'inin (n=27) bu yaklaşımı kabul ettiğini belirtmişlerdir. Tedavi olarak sistektomiyi seçen hastaların (n=8) %50' sinde (n=4) T0 patoloji saptandığı ve mesane koruyucu yöntem olarak monoterapi TUR-Mt' yi seçen hastaların ortalama 2,75 yıllık takiplerinde %44 (n=12) hiç nüksün olmadığı bildirilmiştir. Takipte hastaların %26,6' sının (n=8) sistektomi ile tedavi edildiği, tüm grubun genel sağ kalımının %81, hastalıksız sağ kalımının %81, hastalığa bağlı sağ kalımının%93 olduğu sistektomi oranının %70 olduğu gözlenmiş. BCG tedavisinin 17 hastada uygulanabildiği bunlardan 14 tanesinin idame tedavi aldığı ve idame tedavi alanların 8 tanesinin hastalıksız sağ kaldığı rapor edilmiştir[8].

Günümüzde KİMK'de tek başına radikal TUR-Mt diğer tedavi yöntemlerine göre yüksek nüks oranına sahip olan ve genellikle tercih edilmeyen bir tedavi yöntemi olarak kabul edilmektedir. Güncel mesane koruyucu tedavi yöntemi radikal TURM ve takiben radyoterapi veya radyosensitizan kemoterapidir. Bu sebeple takip süresi ve aynı zamanda hasta yaşı tedavi yaklaşımı açısındna önemlidir.

Radikal transüretral rezeksiyon uygulama tekniği

Hasta operasyon masasında dorsal litotomi pozisyonuna alınır. Bimanuel muayene yapılır ve tümörün çevre dokulara infiltre, fikse olmadığı görüldükten sonra tanısal sistoskopisi yapılır. Geniş açılı ve dar açılı lens ile mesane boynu ve üretra kontrol edilir. Üreter orifislerinin, üretranın, prostatın invaze olmadığı gözlendikten sonra mesane tümörünün tamamı rezeke edilir. Sağlıklı görünen kas dokusundan ve mümkünse perivezikal yağlı dokudan biyopsi alınır. Operasyon prostatik üretra dahil mesaneden random biyopsi aldıktan ve idrar sitolojisi örnekleri alındıktan sonra bimanuel muayeneyi tekrar ederek bitirilir. Radikal TUR-Mt operasyonu sırasında hem mesane perforasyonu ihtimalinin hem de ekstravezikal tümör yayılımı ihtimalinin olduğu bilinmektedir[15]. Bu cerrahinin uygulandığı hastalar ilk iki yıl boyunca 3 ayda bir, sonraki 3 sene boyunca 6 ayda bir takip eden süreçte ise yıllık takip edilmelidir. Hastalara ilk yıl 3 ayda bir, takip eden en az 4 yıl boyunca 6 ayda bir bilgisayarlı tomografi veya manyetik rezonans görüntüleme

ile batın, akciğer tomografisi veya akciğer grafisi ile toraks taraması yapılması önerilmektedir.

Radikal TUR-Mt'de en önemli aşama doğru hasta seçimidir. İleri klinik evreli hastalığın olmadığı, tümör boyutunun 3cm'nin altında kaldığı, random biyopsilerde veya yeniden evreleme aşamasında alınan re-TUR-Mt' de tümör saptanmayan, hidronefrozu olmayan hastalar bu yaklaşım için aday olabilirler[16].

Kemoterapi ile kombine radikal transüretral rezeksiyon

KİMK hastalarında TUR-Mt' nin tek tedavi yöntemi olarak uygulanması özellikle ilk serilerde yüksek nüks ve progresyon oranları ile sonuçlandığı için[17-19] bazı araştırmacılar TUR-Mt'ye kemoterapi ve radyoterapi kombinasyonları önerdiler. Bu kombinasyon tedavileri ile 5 yıllık genel sağ kalım oranları %60-%80 arasında, sistektomisiz sağ kalım oranları ise %50-%80 arasında rapor edildi[20-22]. Multimodal tedavinin sunduğu ve organ koruyucu yaklaşımın ana hedefi olan fonksiyonel bir mesaneye sahip olma, kanser kontrolü ve kabul edilebilir hayat kalitesi hastaların %60'ında gözlenirken, bu hastaların %20' sinde inkontinans, %39' unda erektil disfonksiyon ile %20' ye kadar yükselen alt üriner sistem semptomlarının olduğu gözlendi[23-24]. Doğru hasta seçimi yapıldığı takdirde monoterapi TUR-Mt' nin de multimodal tedaviye yakın sonuçlar verebildiği gösterilmiştir.

Parsiyel Sistektomi

Parsiyel sistektomi mesanenin malignite olan kısmının tam kat eksize edilerek komşu periton yaprağıyla beraber çıkartılmasıdır. Yirminci yüzyılın ikinci yarısında oldukça sık tercih edilen bu tedavi yöntemi %40-%78 oranında nüks görüldüğü için popüleritesini kaybetmiştir[25]. İlerleyen yıllarla üriner diversiyon tekniklerinin ve sinir-prostat koruyucu yöntemlerin sık kullanıma girmesiyle organ koruyucu teknikler tekrar gündeme gelmiştir. Dikkatli hasta seçimi gerektiren bu yöntem ancak mesanenin kubbesinde veya posterolateralinde yerleşim gösteren tümörler için kullanılabilir. Ayrıca sistemik kemoterapi sonrası veya rezeksiyonu teknik olarak mümkün olmayan mesane tümörü vakalarında bir alternatif olarak uygulanabilir[26]. Birçok araştırmacı CİS komponenti bulunmayan tek odaklı mesane tümörlerinde 2cm'lik cerrahi sınır bırakılarak başarılı sonuçlar elde edilebileceğini belirtmiştir[27]. Parsiyel sistektomi KİMK hastalarının sadece %5-%10' unda uygulanabilecek bir yöntemdir[28-29]. Parsiyel sistektominin seçileceği hastalar radikal TUR-Mt' nin uygulanacağı hastalar gibi ilk TUR-Mt sırasında prostatik üretrayı da içeren random biyopsiler ve idrar sitolojisi ile değerlendirilmelidir. Bu hastalar radikal TUR-Mt uygulanan hastalara benzer şekilde düzenli olarak hem sistoskopi ile hem de görüntüleme yöntemleri ile takip edilmelidir.

Parsiyel sistektomi çoğunlukla tedavi edici amaçla yapılsa da bazen ise teknik olarak rezeksiyonun mümkün olmadığı hastalarda bazen de radikal sistektomiyi tolere edemeyecek hastalarda palyatif amaçlı uygulanabilir. Bu cerrahinin en önemli avantajı kontinansı, ve nispeten mesane kapasitesini ile mesane bütünlüğünü korunmasıdır. Parsiyel sistektomi sonrası rekürrens daha çok distal üreterde veya prostatik üretrada gözlenmektedir. Parsiyel sistektomi sonrasında %38-%78 arasındaki değişen nüks oranları doğru hasta seçiminin yapılmadığının en iyi göstergesidir. Yüksek nüksler genellikle multifokal veya sekonder tümör vakalarında gözlenmiştir[30].

Kassouf ve arkadaşları seçilmiş klinik T2 ve T3 evreli parsiyel sistektomi uygulanmış 33 hastalık serilerinde 53 aylık takip döneminde 19 hastada hiç nüks görmediklerini, 9 hastayı nüks nedeniyle TUR-Mt ve intravezikal BCG ile tedavi ettiklerini bildirmişlerdir Kalan hastalardan 9' unda lokal ileri evre, pelvik lenf nodu metastazı veya uzak metastazlar saptandığını ve bunların 5'ine gecikmiş radikal sistektomi uygulandığını belirtmişlerdir. Çalışmalarında 5 yıllık genel sağkalım, hastalığa özgü sağkalım ve rekürrenssiz sağkalım sırasıyla %67, %87 ve %39 oranında bildirilmiştir[27].

Mesane Koruyucu Yaklaşımlardan Sistektomiye Geçiş Endikasyonları ve Risk Faktörleri

Solsona ve arkadaşlarının 133 hastayla yaptıkları çalışmada radikal TUR-Mt sonrası 40 hastada progresyon geliştiğini bildirmişlerdir. Araştırmacılar progresyon sonrası yüksek oranda ölüm olmasına karşın hastaların kemoterapiden fayda gördüklerini belirtmişlerdir[16]. Genel sağkalımı etkileyen faktör hasta yaşı olduğu belirlense de, kansere özgü sağkalımda yaşın önemi olmadığı gösterilmiştir. Klinik T2 mesane tümörü uygulanan ve radikal sistektomi yapılan hastalardaki 5 ve 10 yıllık sağkalım oranları %89,7 ve %86,5 saptanırken, radikal TURM yapılan hastalarda bu değerler sırasıyla %82 ve %80 oranında görülmüştür. Herr ve arkadaşları ise radikal TURM yapılan ve kemoterapi alan hastaları karşılaştırırken 10 yıllık sağkalım oranı %76 ve %71 oranında saptamışlar[13].

Mesane koruyucu yaklaşımlarda aktif izlemden sistektomiye geçiş için bazı faktörlerin etkili olduğu gösterilmiştir. Zapatero yaş, tümör morfolojisi, komplet TUR-Mt yapılma durumu, ve hidronefroz durumu gibi

faktörlerin sağ kalım ve progresyon üzerine etkili olduğunu göstermiştir[23]. Herr ve arkadaşları p53 geninin pozitif bulunmasının evre 2 hastalıkta %53 progresyon riski yüklemesinin yanında fazla ekspresyonunun (overexpression) mesane koruyuculuğu için kuvvetli bir öngörü sağladığını göstermiştir[31].

Mesane koruyucu yaklaşım olarak TUR-Mt uygulanan hastalarda Ta ve/veya T1 nükslerin gözlenmesi durumunda uygulanacak yaklaşım tartışmalıdır; kimi gruplar intravesikal tedavilerle takibe devam ederken[32], kimileri de sistektomiye geçmeyi tercih etmektedirler 2007[8].

Sonuç

Mesane kanserinin mesane koruyucu yöntemlerle tedavisi mümkündür. Tüm mesane koruyucu yöntemler uygun evrelemeyi, doğru hasta seçimini ve iyi bir radikal TUR-Mt uygulamasını gerektirmektedir. Monoterapi olarak TUR-Mt veya parsiyel sistektomi seçilmiş hastalarda bir seçenek olsa da günümüz gerçeği mesane koruyucu yaklaşımları üroloji, radyasyon onkolojisi ve medikal onkoloji doktorlarının multidisipliner yaklaşımı ise tedavi etmeyi gerektirmektedir.

KAYNAKLAR

1. *Stenzl A, Cowan NC, De Santis M, et al. Treatment of muscle-invasive and metastatic bladder cancer: update of the EAU guidelines. European urology. 2011;59:1009-18.*
2. *Pollack A, Zagars G, editors. Radiotherapy for stage T3b transitional cell carcinoma of the bladder. Seminars in urologic oncology; 1996.*
3. *Habuchi T. Origin of multifocal carcinomas of the bladder and upper urinary tract: molecular analysis and clinical implications. Int J Urol. 2005;12:709-16.*
4. *Stein JP, Lieskovsky G, Cote R, et al. Radical cystectomy in the treatment of invasive bladder cancer: long-term results in 1,054 patients. Journal of clinical oncology : official journal of the American Society of Clinical Oncology. 2001;19:666-75.*
5. *Grossman HB, Natale RB, Tangen CM, et al. Neoadjuvant chemotherapy plus cystectomy compared with cystectomy alone for locally advanced bladder cancer. The New England journal of medicine. 2003;349:859-66.*
6. *Tilki D, Svatek RS, Novara G, et al. Stage pT0 at radical cystectomy confers improved survival: an international study of 4,430 patients. The Journal of urology. 2010;184:888-94.*
7. *Raghavan D, Shipley WU, Garnick MB, Russell PJ, Richie JP. Biology and management of bladder cancer. The New England journal of medicine. 1990;322:1129-38.*
8. *Leibovici D, Kassouf W, Pisters LL, et al. Organ preservation for muscle-invasive bladder cancer by transurethral resection. Urology. 2007;70:473-6.*
9. *Bayraktar Z, Gurbuz G, Tasci AI, Sevin G. Staging error in the bladder tumor: the correlation between stage of TUR and cystectomy. International urology and nephrology. 2001;33:627-9.*
10. *Miladi M, Peyromaure M, Zerbib M, Saighi D, Debre B. The value of a second transurethral resection in evaluating patients with bladder tumours. European urology. 2003;43:241-5.*
11. *Dobruch J, Borowka A, Herr HW. Clinical value of transurethral second resection of bladder tumor: systematic review. Urology. 2014;84:881-5.*
12. *Herr HW. The value of a second transurethral resection in evaluating patients with bladder tumors. The Journal of urology. 1999;162:74-6.*
13. *Herr HW. Transurethral resection of muscle-invasive bladder cancer: 10-year outcome. Journal of Clinical Oncology. 2001;19:89-93.*
14. *Solsona E, Iborra I, Ricos JV, Monros JL, Casanova J, Calabuig C. Feasibility of transurethral resection for muscle infiltrating carcinoma of the bladder: long-term followup of a prospective study. The Journal of urology. 1998;159:95-8; discussion 8-9.*
15. *MYDLO JH, WEINSTEIN R, SHAH S, SOLLIDAY M, MACCHIA RJ. Long-term consequences from bladder perforation and/or violation in the presence of transitional cell carcinoma: results of a small series and a review of the literature. The Journal of urology. 1999;161:1128-32.*
16. *Solsona E, Iborra I, Collado A, Rubio-Briones J, Casanova J, Calatrava A. Feasibility of radical transurethral resection as monotherapy for selected patients with muscle invasive bladder cancer. The Journal of urology. 2010;184:475-81.*
17. *Roosen JU, Geertsen U, Jahn H, Weinreich J, Nissen HM. Invasive, high grade transitional cell carcinoma of the bladder treated with transurethral resection. A survival analysis focusing on TUR as mo-*

notherapy. Scandinavian journal of urology and nephrology. 1997;31:39-42.

18. *Stackl W, Baierlein M, Albrecht W. Bladder preservation in muscle-invasive bladder cancer. British journal of urology. 1998;82:357-60.*
19. *Kuczyk M, Turkeri L, Hammerer P, Ravery V, European Society for Oncological U. Is there a role for bladder preserving strategies in the treatment of muscle-invasive bladder cancer? European urology. 2003;44:57-64.*
20. *Shipley WU, Kaufman DS, Zehr E, et al. Selective bladder preservation by combined modality protocol treatment: long-term outcomes of 190 patients with invasive bladder cancer. Urology. 2002;60:62-7; discussion 7-8.*
21. *Dunst J, Rodel C, Zietman A, Schrott KM, Sauer R, Shipley WU. Bladder preservation in muscle-invasive bladder cancer by conservative surgery and radiochemotherapy. Seminars in surgical oncology. 2001;20:24-32.*
22. *Zietman AL, Grocela J, Zehr E, et al. Selective bladder conservation using transurethral resection, chemotherapy, and radiation: management and consequences of Ta, T1, and Tis recurrence within the retained bladder. Urology. 2001;58:380-5.*
23. *Zapatero A, Martin de Vidales C, Marin A, et al. Invasive bladder cancer: a single-institution experience with bladder-sparing approach. International journal of cancer. 2000;90:287-94.*
24. *Zietman AL, Sacco D, Skowronski U, et al. Organ conservation in invasive bladder cancer by transurethral resection, chemotherapy and radiation: results of a urodynamic and quality of life study on long-term survivors. The Journal of urology. 2003;170:1772-6.*
25. *Lindahl F, Jørgensen D, Egvad K. Partial cystectomy for transitional cell carcinoma of the bladder. Scandinavian journal of urology and nephrology. 1984;18:125-9.*
26. *Herr HW, Bajorin DF, Scher HI. Neoadjuvant chemotherapy and bladder-sparing surgery for invasive bladder cancer: ten-year outcome. Journal of clinical oncology. 1998;16:1298-301.*
27. *Kassouf W, Swanson D, Kamat AM, et al. Partial cystectomy for muscle invasive urothelial carcinoma of the bladder: a contemporary review of the MD Anderson Cancer Center experience. The Journal of urology. 2006;175:2058-62.*
28. *Dandekar NP, Tongaonkar HB, Dalal AV, Kulkarni JN, Kamat MR. Partial cystectomy for invasive bladder cancer. Journal of surgical oncology. 1995;60:24-9.*
29. *Brannan W, Ochsner M, Fuselier Jr H, Landry G. Partial cystectomy in the treatment of transitional cell carcinoma of the bladder. The Journal of urology. 1978;119:213-5.*
30. *Sweeney P, Kursh E, Resnick M. Partial cystectomy. The Urologic clinics of North America. 1992;19:701-11.*
31. *Herr HW, Bajorin DF, Scher HI, Cordon-Cardo C, Reuter VE. Can p53 help select patients with invasive bladder cancer for bladder preservation? The Journal of urology. 1999;161:20-2; discussion 2-3.*
32. *Pieras E, Palou J, Salvador J, Rosales A, Marcuello E, Villavicencio H. Management and prognosis of transitional cell carcinoma superficial recurrence in muscle-invasive bladder cancer after bladder preservation. European urology. 2003;44:222-5; discussoion 5.*

KANSER GÜNDEMİ DERGİSİ Volume 4/4, Ekim 2016
MESANE VE ÜST ÜRİNER SİSTEM KANSERLERİ

MESANE KANSERİNDE ORGAN KORUYUCU YAKLAŞIMLAR: RADYOTERAPİNİN YERİ

Dr. Evrim Kadriye Tezcanlı[1], Dr. Meriç Şengöz[1]
(1) Acıbadem Üniversitesi Tıp Fakültesi, Radyasyon Onkolojisi Anabilim Dalı

GİRİŞ

Kasa invaze mesane tümörünün standart tedavisi %55-60 civarındaki 5 yıllık tüm sağkalım oranları ile pelvik lenf nodu disseksiyonu ve beraberinde radikal sistektomidir. Ancak en gelişmiş neobladder konstrüksiyon teknikleri ile bile hastaların yaşam kalitesinde belirgin azalmaya neden olmaktadır[1].

Ancak, yine de organ koruyucu yaklaşımlar sadece lokal kontrolde ve sağkalımda herhangi bir kötüleşmeye neden olmadıkları durumlarda uygulanmalıdır. Birçok grup, tek başına yetersiz olan maksimal TUR rezeksiyonu, radyoterapi ve kemoterapi tedavilerinin kombinasyonunun başarısından bahsetmektedir ve kurtarma sistektomisi inkomplet yanıt ya da lokal nüks olan hastalar için saklanmaktadır.

RTOG tarafından yürütülen beş adet çok merkezli faz II ve bir faz III çalışmanın analiz edildiği Mak ve ark. 468 hastanın dahil edildiği çalışmada 7,8 yıllık medyan takip zamanında 5 ve 10 yıllık tüm sağkalım zamanları %57 ve % 37 olarak bildirilmiştir ve hastaların %80'inin 5. yılda mesanesi korunmuştur. maksimal TURmt ve indüksiyon kemoradyoterapisi sonrasında tekrarlanan biopsilerde komplet yanıt oranı %69 olarak saptanmıştır. Tedavi cevabının olmaması ve lokal invaziv yinelemeler (%14) nedeniyle kurtarma sistektomisi uygulanan hastalarda 5 yıllık hastalıksız sağ kalım %60 oranındadır[2].

Erlangen Üniversitesinin tek merkezli en geniş serisine (415 hasta) ait sonuçlar da benzerdir; tedavi sonrası yapılan kontrol biopsilerde %72 oranında komplet yanıt saptanmış olup, 5 ve 10 yıllık tüm sağkalım oranları sırasıyla %51 ve %31'dir. Hastaların %80'inden fazlasında mesane korunmuştur, sadece %2 hastaya tedavi sonrası kontrakte mesane nedeniyle sistektomi uygulanmıştır[3].

Yakın zamanda yapılmış, kasa invaze mesane tümörleri için üçlü modalite tedavinin uygulandığı, tüm retrospektif ve prospektif çalışmaların dahil edildiği sistematik derlemede tüm sağkalım oranları %36-74 arasında değişmekte olup hastaların sadece %25-30'una kurtarma sistektomisi uygulanmıştır[4].

Artan deneyim ile, bu tedaviler için uygun olan hastaların belirlenmesi ve de bu tedavilerin optimize edilmesi ile ilgili çalışmalar yoğunlaşmaktadır.

HASTA SEÇİMİ

Kemoradyoterapi, majör cerrahi için yaş ya da komorbidite nedeniyle uygun olmayan hastalar için önerilebilir olan tek küratif yaklaşımdır.

Mesane koruyucu tedavi için hastaların uygunluğunun belirlenmesinde faydalı olabilecek kriterler arasında, 5cm'den küçük tümör, erken evre hastalık, komplet TUR, üreteral obstrüksiyon bulunmaması ve pelvik lenf nodu metastazı bulunmaması sayılabilir.

Rodel ve ark. çalışmasında çok değişkenli analizde TUR'un tam olması sağkalımla en ilişkili prognostik faktör olarak saptanmıştır[3]. Bu yüzden de mümkün olan en güvenli maksimum rezeksiyon uygulanmaya çalışılmalıdır.

Multifokal hastalığı olan ve ilk tanı anında yaygın karsinoma in situ saptanan hastaların ilk komplet yanıttan sonra yeni tümör geliştirme riskleri daha yüksektir.

Ayrıca, anemi de lokal kontrolde azalma ile beraber daha yüksek oranlarda uzak metastaz ve mesane kanserinden ölüm ile ilişkili bulunmuştur[5].

MGH grubu, mesane koruyucu tedavilere cevabı predikte etmek amacıyla nomogramlar geliştirmiştir. Bu nomogramlara, klinik T evresi, hidronefroz bulunması, komplet TURmt uygulanması, yaş, cinsiyet ve tümör gradı dahil edilerek; kişisel olarak komplet cevap, hastalık-spesifik sağkalım ve mesane korunmuş hastalık spesifik sağkalım tahminlerinin yapılması mümkün olmuştur[6].

Ancak gene de translasyonal araştırmalarla tümörlerin gerçek malignite potansiyelini ve hangi tümörlerin hangi sitotoksik tedavilere cevap vereceğini gösterebilecek moleküler belirleyicilerin saptanması gereklidir. Bugüne kadar yapılan çalışmalarda anormal ekspresyonu, tümör tedavi cevabını gösteren herhangi bir moleküler belirleyici saptanmamakla beraber, 'yüksek oranlarda spontan apoptoz' birçok çalışmada daha iyi ilk cevap ve mesane koruyucu tedavilerde daha iyi lokal kontrol ile uyumlu bulunmuştur[7].

RTOG Genitoüriner Translasyonel Araştırma Grubunun RTOG çalışmaları dahilinde tedavi edilmiş olan 73 hastaya ait çalışmasında Her-2 ekspresyonunun azalmış tümör tedavi yanıtıyla, epidermal büyüme faktörü (EGFR) ekspresyonunun ise daha iyi tüm sağkalım ve hastalık-spesifik sağkalım ile ilişkili olduğu bildirilmiştir[8]. Bu bulgular eşliğinde dizayn edilen yeni RTOG 0524 çalışmasında Her-2 ekspresyonunun fazla olduğu tümörlerde kemoradyoterapi paklitaksel ve trastuzumab ile beraber uygulanırken, 2+'den daha az Her-2 ekspresyonu gözlenen tümörlerde radyoterapi trastuzumab olmaksızın haftalık paklitaksel ile uygulanmaktadır.

Mak ve arkadaşları çoğu zaman radikal cerrahi için uygun olmayan 75 yaş ve üstü hastaların, mükemmel radyoterapi kompliyansı gösterdiğini ve daha genç hastalarla karşılaştırıldığında benzer mesane koruma ve hastalıksız sağkalım oranları saptandığını ve mesane koruyucu cerrahi için uygun adaylar olduklarını bildirmişlerdir[2].

Tedavi cevabını belirleyebilecek moleküler belirleyicilerin dahil edilmesi ve diffüzyon ağırlıklı MR gibi ileri görüntüleme teknikleri ile tedavi cevabının takibi mesane koruyucu tedavi yaklaşımında hasta seçimini ve tedavinin yönlendirilmesini kolaylaştırabilir.

Radikal cerrahi ile üçlü modalite mesane koruyucu tedavileri karşılaştıran randomize çalışmalar yoktur, Birleşik Krallıkta planlanmış olan SPARE (Selective Bladder Preservation Against Radical Excision, Selektif Mesane Prezervasyonu Radikal Eksizyona karşı) çalışması maalesef hasta alınamadığı için kapanmıştır[9].

Bu iki yaklaşım arasında seçim yanlılığı ve klinikpatolojik evre uyumsuzluğu nedeniyle indirekt karşılaştırma yapmak uygun olmayabilir. Ancak gene de RTOG ve diğer grupların çalışmalarından elde edilen sonuçlar, mesane koruyucu tedavilerin radikal sistektomiye uygun bir alternatif ve kasa invaze mesane tümörlü hastalar için küratif bir tedavi opsiyonu olabileceğine işaret etmektedirler.

RADYOTERAPİ DOZ VE FRAKSİYONASYON

Günümüzde kullanılan radyoterapi protokolleri günde bir ya da iki fraksiyon olmak üzere 1,5-2 Gy/fraksiyon dozu ile mesaneye, pelvik lenf nodları bazen dahil edilerek 40-45 Gy sonrasında, konsolidasyon radyoterapisi ile bazen 'split course' bazen de sürekli olacak şekilde mesaneye ya da tümöre 65 Gy'e kadar çıkılacak şekilde devam edilir (Tablo 1).

Tablo 1: Tedavi Algoritması

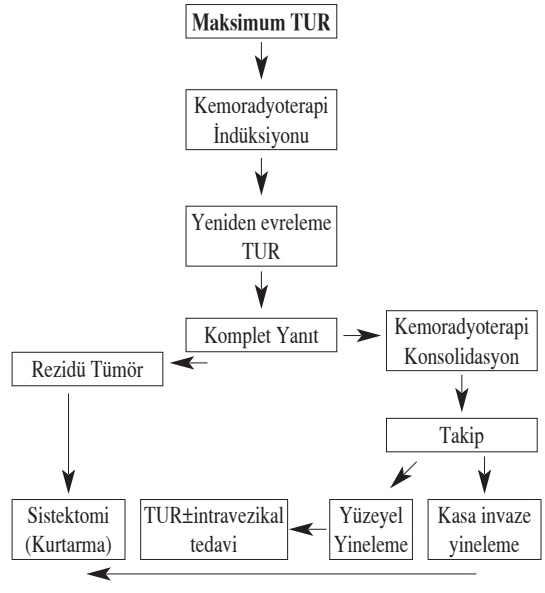

Seçilmiş hastalarda (unifokal, küçük hastalık) tümör cevabını ve uzun dönem lokal kontrolü arttırmak amacıyla, görüntü kılavuzluğunda radyoterapi (IGRT) ve yoğunluk ayarlı radyoterapi (IMRT), interstisyel brakiterapi gibi yeni teknikler kullanılarak toksisitenin azalacağı beklentisi ile doz arttırımı yapılabilir[10, 11].

Klinikte en sık kullanılan tekniklerden biri simültane integre boost (SIB) tekniğiyle tümör bölgesine daha yüksek fraksiyon dozlarının IGRT eşliğinde uygulandığı tekniktir. Bu teknikte amaç, tek bir radyoterapi tedavi planı ile tümör bölgesine yüksek doz uygulanırken, hastalık riskine göre mesanenin ve pelvik lenf nodlarının da uygun dozları almasıdır (Şekil 1).

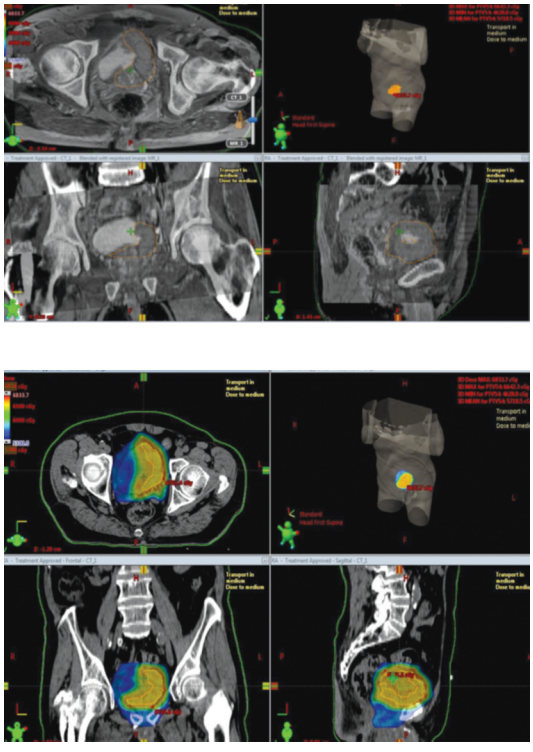

Şekil 1: Simultene Integre Boost tekniğiyle, mesanenin tümüne 30 fraksiyonda 54 Gy (1,8 Gy/fraksiyon) uygulanırken MR'da belirlenen mesane tm lojuna 64,5 Gy (2,15 Gy/fraksiyon) uygulanmıştır.

PALYATİF RADYOTERAPİ

Hidronefroz, çevre organlara yayılım ve lenf nodu yayılımında hastalığın kür olma şansı çok düşüktür. Palyatif radyoterapi, kanama ve T4 mesane tümörlerde, pelvik nodal hastalıkta, kemik ve diğer uzak metastazlardaki ağrı ve diğer semptomları iyileştirmek amacıyla kullanılabilir. Özellikle, komorbiditeler nedeniyle radikal tedavi adayı olmayan yaşlı hastalarda da kısa fraksiyonasyon şemaları ile pelvik ya da mesaneye yönelik radyoterapi uygulanabilir.

GELECEKTEN BEKLENTİLER

Mesane tümörlerinin radyoterapisinde, daha dar emniyet paylarının kullanılarak, yüksek radyoterapi dozlarının uygulanması ile mesane koruma oranlarının artabileceği düşünülmektedir, bunun gerçekleşmesi için tümörlerin radyolojik olarak daha iyi belirlenmesi ve tedavi sırasında takip edilmesi ile bu mümkün olabilecektir. Günümüzde kullanılan standart eş zamanlı kemoterapi cisplatin ya da 5 FU bazlı ajanlardan oluşmaktadır, gemsitabin birçok merkez ve RTOG tarafından değerlendirilmektedir, ancak daha etkili radyosensitizan ajanların saptanması için araştırmaların devamı gereklidir. Pelvik lenf nodlarının, belki de iron nano-partikül lenfanjiografi gibi tekniklerle daha iyi evrelenmesiyle, genişletilmiş lenf nodu disseksiyonları ya da pelvik lenf nodlarına yönelik radyoterapi uygulanabilir. Hedefe yönelik ve immün bazlı stratejilerin primer tedaviye dahil edilmesi konusunda çalışmalar yapılabilir.

KAYNAKLAR

1. *Shabsigh A, Korets R, Vora KC, et al. Defining early morbidity of radical cystectomy for patients with bladder cancer using a standardized reporting methodology. Eur Urol 2009;55:164–176.*
2. *Mak RH, Hunt D, Shipley WU, et al. Long-term outcomes in patients with muscle-invasive bladder cancer after selective bladder-preserving combined-modality therapy: A pooled analysis of Radiation Therapy Oncology Group protocols 8802, 8903, 9506, 9706, 9906, and 0233. J Clin Oncol 2014;32:3801–3809*
3. *Rödel C, Grabenbauer GG, Kühn R, et al. Combined-modality treatment and selective organ preservation in invasive bladder cancer: Long-term results. J Clin Oncol 2002;20:3061–3071.*
4. *Ploussard G, Daneshmand S, Efstathiou JA, et al. Critical analysis of bladder sparing with trimodal therapy in muscle-invasive bladder cancer: A systematic review. Eur Urol 2014;66:120–137.*
5. *Gospodarowicz MK, Rider WD, Keen CW, et al Bladder cancer: Long term follow-up results of patients treated with radical radiation. Clin Oncol 1991; 3:155-161*
6. *Coen JJ, Paly JJ, Niemierko A, et al: Nomograms predicting response to therapy and outcomes after bladder-preserving trimodality therapy for muscle-invasive bladder cancer. Int J Radiat Oncol Biol Phys 2013; 86:311-316*
7. *Karam JA, Lotan Y, Karakiewicz PI, et al: Use of combined apoptosis biomarkers for prediction of bladder cancer recurrence and mortality after radical cystectomy. Lancet Oncol 2007; 8: 128-136*
8. *Chakravarti A, Winter K, Chin-Lee W, et al: Expression of the epidermal growth factor receptor and Her-2 are predictors of favorable outcome and reduced complete response rates, respectively, in patients with muscle-invading bladder cancers treated by concurrent radiation and cisplatin-based che-*

motherapy: A report from the radiation therapy oncology group. Int J Radiat Oncol Biol Phys 2005; 62: 309-317

9. *Huddart RA, Hall E, Lewis R, et al: Life and death of spare (selective bladder preservation against radical excision): Reflections on why the spare trial closed. BJU Int 2010; 106: 753-755*
10. *Søndergaard J, Holmberg M, Jakobsen AR, et al. A comparison of morbidity following conformal versus intensity-modulated radiotherapy for urinary bladder cancer. Acta Oncol 2014;1:1–8.*
11. *Aluwini S, van Rooij PH, Kirkels WJ, et al. Bladder function preservation with brachytherapy, external beam radiation therapy, and limited surgery in bladder cancer patients: Long-term results. Int J Radiat Oncol Biol Phys 2014; 88:611–617.*

KANSER GÜNDEMİ DERGİSİ Volume 4/4, Ekim 2016
MESANE VE ÜST ÜRİNER SİSTEM KANSERLERİ

SİSTEKTOMİ SONRASI ÜRİNER DİVERSİYONLARA GENEL BİR BAKIŞ

Dr. Turgay Turan[1], Dr. Asıf Yıldırım[1]
(1) İstanbul Medeniyet Üniversitesi Tıp Fakültesi, Üroloji Anabilim Dalı

Giriş

Metastatik olmayan lokal invaziv mesane kanserinin (T2-4a, N0M0) altın standart tedavisi radikal sistektomi ve lenf nodu diseksiyonudur[1]. Sistektomi sonrası 3 farklı üriner diversiyon tipi kullanılabilir. Bunlar, inkontinan veya kontinan abdominal duvar diversiyonları (üreterokütaneostomi, ileal veya kolonik kondüit, kontinan poş), üretral diversiyon veya yeni mesane ve rektosigmoid diversiyonlardır. Ortotopik yeni mesane ve ileal kondüit en sık kullanılan diversiyon tipleridir. Her iki diversiyonun onkolojik sonuçları değerlendirildiğinde hem lokal, hem uzak metastaz açısından sonuçlar benzer bulunmuştur[2]. Bu yazıda sistektomi sonrası üriner diversiyon tiplerinden, diversiyon seçim kriterlerinden ve komplikasyonlardan bahsedilecektir.

Üriner Diversiyon

Avrupa üroloji kılavuzları radikal sistektomiyi açık veya minimal invaziv yöntemle yapılıyor olmasından bağımsız olarak deneyimli merkezlerde yapılmasını önermektedir. Operasyon ve hastanede kalış süresinin uzun olması, yüksek morbidite ve mortalite riski, diversiyon olarak barsak segmenti kullanılacak olması deneyimli ve gelişmiş merkez ihtiyacını doğurmaktadır. Diversiyon tipinin kontinan olup olmamasına göre sınıflandırıldığında, kontinan tiplere örnek kontinan kutanöz diversiyon ve ortotopik yeni mesane sayılabilir. Kontinan olmayan diversiyonlar ise üreterokütaneostomi, ureterosigmoidostomi ve loop kondüitler olarak sınıflanabilir.

Üreterokütaneostomi basit ve güvenli bir yöntemdir, üreterler doğrudan cilde ağızlaştırılır, buna karşın diğer diversiyon tiplerine göre daha sık stomal stenoz ve pyelonefrit gözlenir. Yaşam beklentisi kısa, tek böbrekli ve teknik olarak bu yöntemi tercih edecek hastalarda uygulanabilir[3].

Radikal sistektomi sonrası erken dönemde operatif komplikasyonlar sıklıkla barsak kullanımına bağlı gelişmektedir. Üriner diversiyon olarak herhangi bir barsak segmenti kullanılacaksa cerrah barsak cerrahi anatomisini iyi bilmelidir. Hashad ve arkadaşların yaptıkları çalışmada "radikal sistektomi + ileal diversiyon" ameliyatı öncesi 3 günlük barsak hazırlığı yapılması ile barsak hazırlığı yapılmamasını karşılaştırmışlardır. Operasyon öncesi barsak hazırlığı yapılmamasının güvenli olduğunu ve komplikasyonları arttırmadığını saptamışlardır[4]. EAU kılavuzuna göre ameliyat öncesi barsak hazırlığı zorunlu değildir[1]. Üreterointestinal anastomoz için çeşitli teknikler tanımlanmıştır. Üreterointestinal anastomoz ilk olarak 1852 yılında Simon tarafından bir mesane ekstrofisi vakasında kullanılmıştır[5]. Üreteroileal anastomoz tiplerinden Wallace, Bricker, Split Nipple veya Le Duc tekniği tercih edilebilir. Wallace tekniğinde spatüle edilen üreterler en uçları birbirine birleştirildikten sonra ileal kondüitin proksimal tarafına uçuça anastomoz edilirler (Şekil 1). Bricker tipte ise üreterler uç yan olarak ileuma anastomoz edilirler (Şekil 2). Üreterokolonik anastomoz için ise Leadbetter ve Clarke tekniği, Pogano tekniği, Nesbit tekniği ve Strickler tekniği kullanılabilir. Barsak segmentlerinden gastrik, jejunal, ileal ve kolonik bölümler diversiyon için kullanılabilir. Her segmentin kendine özgü komplikasyonları vardır, en sık kullanılan bölüm ileumdur. Terminal ileumdan 20 cm uzaklıktan yaklaşık 15-20 cm'lik segment kondüit için kullanılmaktadır.

Ortotopik yeni mesane kontrendikasyonu olmayan hastalar için en sık tercih edilen kontinan diversiyon ti-

pidir. Yeni mesane için kesin kontrendikasyonlar bozulmuş renal fonksiyon (kreatinin >2 mg/dl), temiz aralıklı kateterizasyonu yapamayacak fiziksel ve mental bozukluk hali, üretra cerrahi sınırda tümör varlığı ve bozulmuş hepatik fonksiyon bulunmasıdır. Bunların yanında ileri yaş ve komorbidite varlığı, adjuvan kemoterapi ihtiyacı, pelvik radyasyon öyküsü, barsak hastalığı, üretranın hastalıkları ve lokal rekürrens için yüksek risk varlığı rölatif kontrendikasyonlardır[6]. Camey ve LeDuc ilk kez 1979 yılında ortotopik yeni mesane tekniğini tanımlamışlardır. Üreterler ile ileum anastomozundan sonra ileumun diğer ucu üretraya anasotomoze edilmiştir[7]. Genellikle terminal ileuma 20 cm mesafeden 40-60 cm'lik bir ileum segmenti kullanılır. Rezervuar için sıklıkla ileum ve kolon kullanılmaktadır. Studer ve Hautmann (W poş) tarafından modifiye teknikler tarif edilmiştir(8, 9) (Şekil 3). Üreter anostomozlarında antireflü tekniklerin kullanımı tartışmalıdır. Anti-reflü teknikler üreterde obstruksiyon yapma riski taşımaktadır.

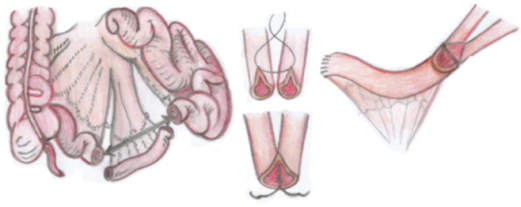

Şekil 1. Wallace üreteroileal anastamoz

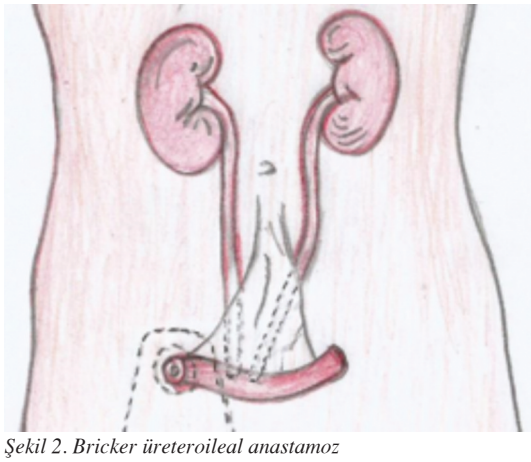

Şekil 2. Bricker üreteroileal anastamoz

Üriner diversiyon için barsak segmenti kullanılan hastalarda gelişen komplikasyonlar değişik diversiyon tipleri için farklılık göstermektedir. Barsak obstrüksiyonu sıklıkla ileal kondüit (%10) ve gastrik kondüitte (%10) görülmektedir. Üreteral-intestinal obstrüksiyon %20 oranında anti-reflü kolon kondüitlerde, %8 oranında ileal kondüitlerde bildirilmiştir. İdrar kaçağı %17 oranında kontinan ileal diversiyonda, %5 oranında kolon kondüitlerde görülmüştür. Stomal herni-darlık %24 oranında ileal kondüitte, %20 oranında kolon kondüitlerde, böbrek taşı %7 ileal kondüit, poş taşı %13 kontinan diversiyonlarda bildirilmiştir. Pyelonefrit ise sıklıkla anti-reflülü kolon kondüit (%13) ve ileal kondüitte (%12) görülmüştür[10]. Bunların dışında üriner sisteme barsakların interpozisyonu metabolik komplikasyonlara yol açabilir. Metabolik komplikasyonlar elektrolit anormallikleri, beslenme bozuklukları, anormal ilaç metabolizması ve kemik hastalıklarını içermektedir. Üriner diversiyon sonrası gelişen metabolik etkilerin derecesi, kullanılan barsak segmentine, segmentin uzunluğuna ve idrar ile barsağın temas sürelerine bağlı olarak değişmektedir. İleoçekal valf veya terminal ileumun üriner diversiyon amacıyla kullanılması, safra tuzlarının emilimiyle ilgili sorunlara neden olmaktadır. Safra tuzlarının normalden fazla kolona ulaşması mukozal irritasyon yapar ve ishale neden olur. Üriner diversiyon amacıyla mide kullanılırsa hipokloremik metabolik alkoloz oluşabilir. Jejenum kullanılırsa hiponatremi, hiperkalemi ve metabolik asidoz, ileum ya da kolon kullanılırsa, hiperkloremik metabolik asidoz oluşur. Yorgunluk, güçsüzlük, anoreksiya ve letarji semptomları görülebilir. Üriner diversiyonda görülen kronik metabolik hiperkloremik asidoz sonrası osteomalazi ve D vitamini rezistansı gelişebilir. Mideden salınan intrensek faktör (IF) vitamin B12'ye bağlanır ve terminal ileumdan emilimini sağlar, diversiyon amacıyla midenin ve terminal ileumun kul-

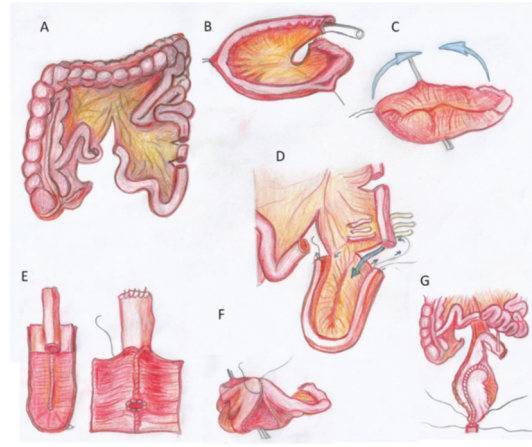

Şekil 3. Modifiye Studer ileal yeni mesane, A. Yeni mesane yapımı için terminal ileum konstrüksiyonu, B. Studer poş hazne kısmı (ters U konfigürasyonda yerleştirilir), C. Daha önce insize edilen İleal mukoza daha sonra iki kat olarak apeksten başlanarak kapatılır. Rezervuar daha sonra ters yönde ikiye katlanarak kapatılır, D. T poşunun antireflü mekanizması konstrüksiyonu, E. Distal afferent ileal segmentin flep-valf tekniği ile antireflü mekanizmasının oluşturulması, F. Rezervuar ikiye katlandıktan sonra ön duvar su geçirmez olarak iki tabaka şeklinde kapatılması, G. Rezervuarın önceden yerleştirilen üretral sütürler kullanılarak üretraya anastomozu.

lanılması B12 vitamini eksikliğine neden olabilir. Vücuttaki geniş vitamin B12 deposu, eksikliğin gelişmesini 3-5 yıl geciktirebilir, vitamin B12 yetmezliği megaloblastik anemi ve duyusal nöropati olarak görülür. İdrarla atılan ilaçların kullanılan barsak segmentinden yeniden emilimi ilacın sistemik dolaşıma tekrar geçişine neden olarak ilaç toksisitesine neden olabilir[11].

Crozier ve arkadaşlarının üriner diversiyon olarak ileal kondüit veya ortotopik yeni mesane sonuçlarını karşılaştırdıkları çalışmada ileal kondüit yapılan hastalarda daha yüksek komplikasyon oranları bildirmişlerdir. Ancak ileal kondüit yapılan hastalar diğer gruba göre daha ileri yaş ve hastalığa sahip ve komorbiditileri daha fazla idi. Bunun yanında daha kötü performansa sahip olmalarına rağmen hastanede kalış süreleri daha kısa idi. Literatürde ortotopik yeni mesane ile karşılaştırma yapan kontrollü, randomize çalışma bulunmamaktadır[6]. İki diversiyon yönteminin karşılaştırması için çok merkezli randomize çalışmalara ihtiyaç vardır.

Ali ve arkadaşlarının yaptıkları ortotopik mesane ve ileal kondüit sonrası yaşam kalitesinin değerlendirildiği meta-analizde, ortotopik yeni mesane hastalarında ileal kondüite göre azda olsa bir üstünlük tespit etmişlerdir. Çalışmaya alınan 21 yazıdan 16'sında iki diversiyon tipi arasında fark tespit edilmemiştir[12]. Yang ve arkadaşlarının çalışmasında 3754 hastanın bilgileri incelenmiş, ameliyat sonrası yaşam kalitesi skorlarında farklılık tespit edilmemiştir. Ancak yaşam kalite skorları her iki diversiyonda bir yılın sonunda iyileşme göstermiştir. Alt grup analizlerinde ileal kondüitlerde fiziksel sağlık durumunun daha iyi olduğu bildirilmiştir. Hastalar genel popülasyona göre üriner ve seksüel fonksiyon açısından kötü durumda idiler. Üriner diversiyon tipinin seçiminde hasta tercihi anahtar rol oynayabilir[13]. Ortotopik yeni mesane yapılması planlanan hastalara ameliyat süresinin ve hastanede kalış süresinin uzun olacağı belirtilmelidir. EAU kılavuzu kontrendikasyonu olmayan durumlarda ortotopik yeni mesaneyi veya ileal kondüiti diversiyon tipi olarak önermektedir[1].

Daha az ağrı, kanama ve barsak fonksiyonlarının hızlı dönmesi gibi potansiyel avantajlar taşıyan robotik radikal sistektomide intrakorporeal üriner diversiyon yıllar içinde artış göstermiştir. Robotik radikal sistektomi yapılan hastaların %18'inde diversiyon intrakorperal olarak tamamlanmıştır[14]. Canda ve arkadaşları 27 hastalık serilerinde deneyim artıkça operasyon süresinin kısaldığını bildirmişlerdir[15]. Ahmed ve arkadaşları 167 intrakorporeal (ileal kondüit, n=106, yenimesane, n=61), 768 ekstrakorporeal (ileal kondüit, n=570, yeni mesane, n=198) üriner diversiyon yapılan hastaların perioperatif sonuçlarını karşılaştırmışlardır. Ameliyat sonrası 90. gün komplikasyon oranları ve gastrointestinal komplikasyonlar intrakorporeal grupta daha az saptanmıştır[14]. Davis ve arkadaşlarının çalışmasına göre açık ve robotik cerrahi yapılmasının kontinans ve yaşam kalitesi açısından benzer sonuçlara sahip olduğu bildirilmiştir[16]. EAU kılavuzu açık veya robotik cerrahinin avantaj ve dezavantajlarının hastalara anlatılmasını, cerrahi teknikten bağımsız olarak deneyimli merkezlerde operasyon yapılmasını önermektedir. Robotik yeni mesane sonuçlarının iyi tanımlanmamış olması nedeniyle robotik diversiyon seçiminde dikkatli olmayı önermektedir[1].

Sonuç

Radikal sistektomi sonrası üriner diversiyon seçimini etkileyen birçok faktör bulunmaktadır. Sıklıkla komplikasyonlar üriner diversiyona bağlı geliştiği için üriner diversiyon seçiminde hastanın mevcut hastalıklarının yanında, cerrahın tecrübesi ve hastanın beklentileri de dikkate alınmalıdır. Orijinal mesane yerine konulabilecek ideal bir diversiyon tipi yoktur, ortotopik yeni mesane ideale en yakın üriner diversiyon tipidir. Uzun barsak segmenti kullanılması, operasyon süresinin uzamasına ve komplikasyonların artmasına neden olabilir. Kanıt düzeyi yüksek üriner diversiyon tipi önerisi yoktur, ileal kondüit veya ortotopik yeni mesane seçeneklerinden biri tercih edilebilir.

KAYNAKLAR

1. *Alfred Witjes J, Lebret T, Compérat EM, et al. Updated 2016 EAU Guidelines on Muscle-invasive and Metastatic Bladder Cancer. Eur Urol. 2016 Jun 30. doi: 10.1016/j.eururo.2016.06.020. [Epub ahead of print]*
2. *Stein JP, Clark P, Miranda G, et al. Urethral tumor recurrence following cystectomy and urinary diversion: clinical and pathological characteristics in 768 male patients. J Urol 2005;173:1163–8.*
3. *Deliveliotis C, Papatsoris A, Chrisofos M, et al. Urinary diversion in high-risk elderly patients: modified cutaneous ureterostomy or ileal conduit? Urology 2005; 66: 299–304.*
4. *Hashad MM, Atta M, Elabbady A, et al. Safety of no bowel preparation before ileal urinary diversion. BJU Int 2012;110:E1109–13*
5. *Simon C. Ektopia vesicae: operation for diverting the orifices of the ureters into the rectum: temporary success; subsequent death; autopsy. Lancet 1857; 2: 568–70.*
6. *Crozier J, Hennessey D, Sengupta S, et al. A systematic review of ileal conduit and neobladder outcomes in primary bladder cancer. Urology. 2016 Jun 29. doi: 10.1016/j.urology.2016.06.034. [Epub ahead of print]*
7. *Camey M, Le Duc A. L'enterocystoplastie avec cystoprostatectomie totale pour cancer de la vessie. Ann Urol 1979; 13: 114.*
8. *Studer UE, Burckard FC, Schumacher M, et al. Twenty years' experience with an ileal orthotopic low pressure bladder substitute—lessons to be learned. J Urol 2006; 176:161–6.*
9. *Hautmann RE, de Petriconi R, Gottfried HW, et al. The ileal neobladder: complications and functional results in 363 patients after 11 years of followup. J Urol 1999; 161: 422–7.*
10. *McDougal WS. Use of intestinal segments and urinary diversion. In: Wein AJ, Kavoussi LR, Partin AW, et al, editors. Campbell-Walsh Urology. Eleventh edition. Philadelphia: 2016. p. 2281–2316.*
11. *Hansen MH, Hayn M, Murray P. The Use of Bowel in Urologic Reconstructive Surgery. Surg Clin North Am. 2016; 96: 567-82.*
12. *Ali AS, Hayes MC, Birch B, Dudderidge T, Somani BK. Health related quality of life (HRQoL) after cystectomy: comparison between orthotopic neobladder and ileal conduit diversion. Eur J Surg Oncol. 2015; 41: 295-9.*
13. *Yang LS, Shan BL, Shan LL, et al. A systematic review and meta-analysis of quality of life outcomes after radical cystectomy for bladder cancer. Surg Oncol. 2016 25: 281-97.*
14. *Ahmed K, Khan SA, Hayn MH, et al. Analysis of intracorporeal compared with extracorporeal urinary diversion after robot-assisted radical cystectomy: results from the International Robotic Cystectomy Consortium. Eur Urol 2014; 65: 340–7.*
15. *Canda AE, Atmaca AF, Altinova S, et al. Robot-assisted nerve-sparing radical cystectomy with bilateral extended pelvic lymph node dissection (PLND) and intracorporeal urinary diversion for bladder cancer: initial experience in 27 cases. BJU Int 2012; 110: 434–44.*
16. *Davis RB, Farber NJ, Tabakin AL, et al. Open versus robotic cystectomy: Comparison of outcomes. Investig Clin Urol. 2016; 57 (Suppl 1): S36-43.*

KANSER GÜNDEMİ DERGİSİ Volume 4/4, Ekim 2016
MESANE VE ÜST ÜRİNER SİSTEM KANSERLERİ

METASTATİK MESANE KANSERLERİNDE KEMOTERAPİDE GÜNCEL YAKLAŞIM GELECEK NE VAAT EDİYOR?

Dr. Kayhan Ertürk[1], Dr. Esra Aydın[1], Dr. Mert Başaran[1]
(1) İstanbul Üniversitesi, Onkoloji Enstitüsü

GİRİŞ

Metastatik mesane kanserinde, standart başlangıç tedavisi sisplatin bazlı kombinasyon kemoterapi rejimleridir. Tek ajan olarak sisplatine göre, sisplatin bazlı kombinasyon kemoterapileri sağkalım açısından üstündür. Medikal olarak fit (ECOG performans skoru 0-1, Karnofsky performans skoru >60-70, kreatinin klirensi >60ml/dk, işitme kaybı ve nöropatisi olmayan, New York Kalp Cemiyeti Kalp Yetersizliği sınıflamasına göre sınıf I-II olan) hastalarda öncelikli olarak sisplatin bazlı kombinasyon kemoterapi rejimleri tercih edilmelidir. Kırılgan hastalarda ise (ECOG performans skoru ≥2, Karnofsky performans skoru <60-70, kreatinin klirensi <60ml/dk, odyometri ile ölçülen ile iki ardışık frekansta 25 dB işitme kaybı ve grad 2 veya daha fazla nöropati, New York Kalp Cemiyeti Kalp Yetersizliği sınıflamasına göre sınıf III-IV) sisplatin toksisitesi göz önünde bulundurularak tedavi kararı verilmelidir[1]. Sisplatin tedavisi öncesi tüm hastalar böbrek fonksiyonları açısından değerlendirilmeli, yetersiz böbrek fonksiyonu varlığında tümör kitlesine bağlı obstrüksiyon gibi revesibl nedenler araştırılmalı ve kemoterapi öncesi tedavi edilmelidir. Komorbiditeleri nedeniyle sisplatin alamayan hastalarda karboplatin bazlı rejimler (karboplatin/gemsitabin, karboplatin/gemsitabin/paklitaksel) veya platin dışı kemoratapi protokolleri (paklitaksel/gemsitabin) kullanılabilir. İyi performans skoru olan ve kombinasyon kemoterapisi alabilecek olan hastalarda, karboplatin bazlı rejimler (karboplatin/gemsitabin gibi) kullanılabilirken, performans skoru kötü olan ve kombinasyon rejimi alamayacak olanlarda hasta ve hekimin tercihine göre gemsitabin/paklitaksel veya tek ajan kemoerapi rejimleri kullanılabilir.

SİSPLATİN BAZLI REJİMLER

MVAC (metotreksat 30mg/m2 1.,15.,22. gün, vinblastin 3mg/m2 2.,15.,22. gün, doksorubisin 30mg/m2 2.gün, sisplatin 70mg/m2, 28 günde bir) randomize klinik çalışmalar ile sağkalım üzerine katkısı gösterilmiş, standart birinci basamak tedavi rejimidir. Tek ajan sisplatin ile karşılaştırıldığında genel yanıt oranı, progresyonsuz sağkalım ve ortalama sağkalım anlamlı oranda yüksek bulunmuştur[2, 3]. İki haftada bir G-CSF desteği ile doz yoğunlaştırılmış MVAC uygulamasının, toksisiteleri arttırması ile birlikte geç sağkalımı artırdığı görülmüştür[4, 5]. Doz yoğunlaştırılmış MVAC rejiminde sisplatin ve adriablastin dozu artırılırken, metotreksat ve vinblastin dozu düşürülmüştür.

Metastatik mesane kanseri hastalar yaşlı ve komorbiditeleri olduğundan toksisite önemli bir sorundur. Miyelosupresyon, nötropenik ateş, sepsis, mukozit, bulantı, kusma sık görülen yan etkilerdir. Bir çalışmada hastaların yarısında toksisite nedeni ile hastane yatışları gözlenmiştir[6]. Çalışmalarda toksisite ile ilişkili ölümler bildirilmiştir[2, 7]. Miyelosupresyon ve mukozit için hastalara G-CSF desteği verilmesi düşünülmelidir[8, 9].

GC (Gemsitabin 1000mg/m2 1.,8.,15. gün, sisplatin 70mg/m2 2.gün, 28 günde bir) kemoterapi protokolü, MVAC tedavisi ile aynı etkinliğe sahip olmakla beraber, daha az toksiktir. Dörtyüzbeş hastanın MVAC ve GC kollarına ayrıldığı bir faz 3 çalışmada iki grup arasında genel yanıt, genel sağkalım, progresyonsuz sağkalım, progresyona kadar geçen süre açısından fark saptanmamıştır[10, 11]. Grad 3-4 yan etki (nötropeni, sepsis, mukozit) sıklığı ise GC kolunda anlamlı olarak az bulunmuştur. GC birinci basamak tedavide benzer etki, daha az toksisite görülmesi nedeni ile öncelikle tercih edilmelidir.

PGC (Paklitaksel 80mg/m2 1. ve 8.gün), gemsitabin 1000mg/m2 1. ve 8.gün, sisplatin 70mg/m2 1.gün, 21 günde bir) Avrupa Kanser Araştırma ve Tedavi Organizasyonun (EORTC) bir çalışmasında %81'i mesane kanseri olan 626 hastada GC ve PGC verilmesi karşılaştırılmış, genel yanıt oranında istatistiksel anlamlı artış saptanmış, sağkalım ve progresyonsuz sağkalımın artma eğilimde olduğu, ancak grad 3-4 yan etki (nötropeni, infeksiyon, halsizlik) sıklığında PCG kolunda artış gösterilmiştir. PCG kemoterapi rejiminin sağkalım artırmaması ve bu hasta grubunda toksisiteye bağlı kullanım zorluğu ile özellikle primer hastalığın mesane olduğu üretelyal kanserlerin tedavinde tercihlerde geri planda olmalıdır[12, 13].

KARBOPLATİN BAZLI REJİMLER

Sisplatin alamayan hastalarda gemsitabin/karboplatin kombinasyonunun kullanılması önerilmektedir. Avrupa Kanser Araştırma ve Tedavi Organizasyonunun (EORTC) bir çalışmasında böbrek fonksiyon bozukluğu (GFR 30-60 ml/dak) ve ECOG performans skoru ≥2 olan 238 hasta, karboplatin/gemsitabin(GC) ve karboplatin/gemsitabin/vinblastin (MCAVI) kollarına randomize edilmiştir ve GC kemoterapisinin, MCAVI kadar etkin ve daha az toksik olduğu gösterilmiştir(14).

PLATİN BAZLI OLMAYAN KEMOTERAPİLER

Platin kullanılamayan hastalarda, gemsitabin ve taksanlar (paklitaksel /dosetaksel) tedavi seçeneklerindendir. Paklitaksel/gemsitabin kombinasyonu ile %54-70 yanıt oranı ve ortalama 13-16 ay sağkalım elde edilirken, dosetaksel/gemsitabin Faz 2 çalışmalarda %33-52 yanıt oranı ve 13-15 ay ortalama sağkalıma sahip olduğu gösterilmiştir[15-19].

TEK AJAN KEMOTERAPİ AJANLARI

Platinler (sisplatin, karboplatin), gemsitabin, vinka alkaloidleri (vinblastin, vinflunin), antrasiklinler (doksorubisin, epirubisin), metotreksat, taksanlar (paklitaksel, dosetaksel,) ve ifosfamid tek ajan olarak kullanılabilmekle beraber anlamlı sağkalım avantajı görülmemiştir[20-24]. Ancak vinflunin nüks eden ve birinci seri kemoterapi uygulanan hastalarda tedavisiz kola göre kıyaslandığı çalışmada sağkalım anlamında trend ve progresyonsuz sağkalımda artış göstermiştir. Birinci seri kemoterapi sonrası ilerleyen metastatik mesane kanserlerinde vinflunin de tercih edilebilecek ilaçlar arasında yer almaktadır.

NÜKS HASTALIKTA TEDAVİ ve YENİ TEDAVİ MODALİTELERİ, İMMÜNOTERAPİ

Melanom ve küçük hücre dışı akciğer kanseri tedavilerinde checkpoint inhibisyonu yoluyla gerçekleştirilen immunoterapi önemli sonuçlar ortaya koymuştur. Bu çalışmalarda özellikle programlanmış hücre ölümü proteinini veya bu proteinin ligandını (programmed death-1 protein; PD-1, ve PD-L1) hedef alan antikorlar araştırılmaktadır. Şimdi de aynı sonuçlar ürotelyal karsinom için değerlendirilmektedir. Bu moleküllerden biri olan Atezolizumab bir PD-L1 inhibitörüdür ve platin-bazlı kemoterapiler sırasında ya da bu kemoterapilerin kullanımını takiben progresse olmuş ilerlemiş ürotelyal karsinom tedavisinde; adjuvan veya neoadjuvan kemoterapiden sonraki 12 ay içinde metastatik ya da progresif olmuş olan hastalıkta endikasyon almıştır. Atezolizumab, mayıs 2016'da FDA (US Food and Drug Administration) tarafından da onaylanmıştır.

İlk olarak bir faz I çalışmayla ortaya konan atezolizumabın etkinliği ve güvenliği sonuçları[25] daha sonra iki ayrı kohortu dahil eden bir faz II çalışmayla genişletildi. Bütün hastaların platin-bazlı kemoterapi sırasında ya da ardından progresse olduğu kohort 2'de metastatik ürotelyal kanserli 310 hastaya atezolizumab verildi[26]. Yayınlanan sonuçlara göre; objektif yanıt 45 hastada gözlendi (% 15) ve bu hastaların 38 tanesinde medyan takip süresi olan 12. ayda yanıt hala sürmekteydi. Yanıtlar PD-L1 ekspresyonuna göre de değerlendirildiğinde, infiltre edici immün hücreleri üzerinde daha fazla PD-L1 ekspresse edenlerde yanıt oranları daha yüksek bulunmasına rağmen objektif yanıtlar hiç PD-L1 ekspresyonu olmayan grupta da yüksek olarak saptandı. Yan etki olarak en sık yorgunluk gözlendi ve bu hastaların (toplamda 50 hasta; % 16) 5 tanesinde bu yan etki şiddetliydi (grad 3/4). 15 hastada (% 5) pnomonit, anormal karaciğer fonksiyon testleri, döküntü, ve dispne gibi şiddetli immün aracılı yan etkiler mevcuttu, ama tedavi ile ilintili ölüm gerçekleşmedi.

Atezolizumab Faz II çalışmadaki kohort 1'de, ilerlemiş veya metastatik ürotelyal karsinomlu ve cisplatin-bazli tedavi için uygun olmayan 119 hastada ilk seri tedavi olarak kullanıldı. Objektif yanıt oranı % 24 olarak bulundu, ve hastaların % 7'sinde komplet yanıt vardı. Güvenlik profil kohort 2'dekine benzerdi. Hastaların çoğunda daha önceden süregelen böbrek yetersizliği mevcuttu, buna rağmen bu hastalar tedavi iyi tolere ettiler ve nefrotoksite gözlenmedi. Immünohistokimyasal olarak ekspresse olan PD-L1 ile tedavi yanıtı arasında bir ilişki yoktu.

Halen devam etmekte olan ve atezolizumabı ikinci seri kemoterapiyle kıyaslayan faz III çalışmanın (NCT02302807) sonuçlarının da bu molekülün ürotelyal karsinom tedavisinde gelecekte nasıl bir rol oynayacağına ışık tutması beklenmektedir.

Atezolizumabtan başka pembrolizumab, nivolumab, ve durvalumab da ürotelyal karsinom tedavisi için randomize klinik çalışmalarla değerlendirilen PD-1 ve PD-L1 inhibitörleridir. Bu moleküller bu kanser için ilk seri ve ikinci seri ve adjuvan tedavi seçenekleri açısından araştırılmaktadırlar. Bu faz III çalışmalardan biri olan ve platin içeren tedavinin ardından progresyon gösteren hastalarda pembrolizumabı değerlendiren NCT02256 436 çalışmasına hasta alımı tamamlanmıştır ve sonuçları beklenmektedir.

Tabi ki konu ürotelyal karsinom olunca hatırı sayılır bir grup hasta ilk seri tedaviye yanıt vermekle beraber her zaman bu hastaların önemli bir kısmının eninde sonunda progresse olacağı ve ikinci seri tedavi alacakları akılda tutulmalıdır. İkinci seri tedavi seçenekleri arasında pemtreksed, vinflunin, paklitaksel, dosetaksel, gemsitabin, ifosfamid ve oksaliplatin sayılabilir. Tek ajanla yanıt oranı genel olarak 20% veya daha az olarak kabul edilmiştir. Bu saydığımız ajanlar tek başlarına ya da çeşitli kombinasyonlarla kullanılabilirler ancak hiçbiri standart ikinci seri tedavi olarak kabul edilmez[27-39].

Bu ajanlardan vinflunine. ürotelyal kanser tedavisinde ikinci seri olarak avrupada onay almıştır, ancak Amerika Birleşik Devletleri'nde onayı yoktur. Avrupa'da onay alması vinflunini en iyi destekleyici bakımla karşılaştırmış olan bir tek çalışmanın sonuçlarına dayanmaktadır. Bu faz III çalışmada, 370 tane daha önce tedavi almış 370 hasta vinflunin ve en iyi destekleyici bakım arasında randomize edilmiştir[40]. En iyi destekleyici bakım ile karşılaştırıldığında vinflunin tedavisi % 9 objektif yanıt oranı ile sonuçlanmıştır. Sağ kalım farkı da vinflunin tarafında daha yüksektir (6,9 vs 4,6 ay; hazard ratio [HR] 0,88; % 95 CI 0,69-1,12). İlerlemiş mesane kanserinde antifolatların etkinliği zaten bilinmektedir ve bu yüzden de metotreksat birçok tedavi seçeneğine girmiştir (örn. MVAC). Pemtreksed de bir multitargeted antifolattır ve 47 tane daha önce tedavi almış hastada tek ajan olarak değerlendirilmiş ve etkinliği gösterilmiştir[41, 42]. Bu çalışmada pemtreksedin objektif yanıt oranı % 28 olarak saptanmıştır, ve bu hastalardan 3 tanesinde komplet yanıt mevcuttur (% 6). Albümine bağlı paklitaksel (nabpaklitaksel) de bir faz II çalışmada 48 adet metastatik ürotelyal kanser hastasında ikinci seri tedavi olarak aktivite göstermiştir (yanıt oranı %28)[43].

SONUÇ

Mesane kanserlerinin sistemik tedavisinde platin-bazlı standart rejimler yıllardır kullanılırken ve belirli oranda bir yanıt söz konusu iken, son yıllarda özellikle immünoteröpatikler giderek artan oranda gündeme gelmeye başlamış, ön çalışmalar umut vaad eden sonuçlar ortaya koymuştur.

KAYNAKLAR

1. *Galsky MD, Hahn NM, Rosenberg J, et al. A consensus definition of patients with metastatic urothelial carcinoma who are unfit for cisplatin-based chemotherapy. Lancet Oncol 2011; 12:211.*
2. *Loehrer PJ Sr, Einhorn LH, Elson PJ, et al. A randomized comparison of cisplatin alone or in combination with methotrexate, vinblastine, and doxorubicin in patients with metastatic urothelial carcinoma: a cooperative group study. J Clin Oncol 1992; 10:1066.*
3. *Logothetis CJ, Dexeus FH, Finn L, et al. A prospective randomized trial comparing MVAC and CISCA chemotherapy for patients with metastatic urothelial tumors. J Clin Oncol 1990; 8:1050.*
4. *Sternberg CN, de Mulder PH, Schornagel JH, et al. Randomized phase III trial of high-dose-intensity methotrexate, vinblastine, doxorubicin, and cisplatin (MVAC) chemotherapy and recombinant human granulocyte colony-stimulating factor versus classic MVAC in advanced urothelial tract tumors: European Organization for Research and Treatment of Cancer Protocol no. 30924. J Clin Oncol 2001; 19:2638.*
5. *Sternberg CN, de Mulder P, Schornagel JH, et al. Seven year update of an EORTC phase III trial of high-dose intensity M-VAC chemotherapy and G-CSF versus classic M-VAC in advanced urothelial tract tumours. Eur J Cancer 2006; 42:50.*
6. *Tannock I, Gospodarowicz M, Connolly J, Jewett M. M-VAC (methotrexate, vinblastine, doxorubicin and cisplatin) chemotherapy for transitional cell carcinoma: the Princess Margaret Hospital experience. J Urol 1989; 142:289.*
7. *Siefker-Radtke AO, Millikan RE, Tu SM, et al. Phase III trial of fluorouracil, interferon alpha-2b, and cisplatin versus methotrexate, vinblastine, doxorubicin, and cisplatin in metastatic or unresectable urothelial cancer. J Clin Oncol 2002; 20:1361.*

8. *Gabrilove JL, Jakubowski A, Scher H, et al. Effect of granulocyte colony-stimulating factor on neutropenia and associated morbidity due to chemotherapy for transitional-cell carcinoma of the urothelium. N Engl J Med 1988; 318:1414.*
9. *Moore MJ, Iscoe N, Tannock IF. A phase II study of methotrexate, vinblastine, doxorubicin and cisplatin plus recombinant human granulocyte-macrophage colony stimulating factors in patients with advanced transitional cell carcinoma. J Urol 1993; 150:1131.*
10. *von der Maase H, Hansen SW, Roberts JT, et al. Gemcitabine and cisplatin versus methotrexate, vinblastine, doxorubicin, and cisplatin in advanced or metastatic bladder cancer: results of a large, randomized, multinational, multicenter, phase III study. J Clin Oncol 2000; 18:3068.*
11. *von der Maase H, Sengelov L, Roberts JT, et al. Long-term survival results of a randomized trial comparing gemcitabine plus cisplatin, with methotrexate, vinblastine, doxorubicin, plus cisplatin in patients with bladder cancer. J Clin Oncol 2005; 23:4602.*
12. *Bellmunt J, von der Maase H, Mead GM, et al. Randomized phase III study comparing paclitaxel/cisplatin/gemcitabine (PCG) and gemcitabine/cisplatin (GC) in patients with locally advanced (LA) or metastatic (M) urothelial cancer without prior systemic therapy (abstract #LBA 5030). J Clin Oncol 2007; 25:965s.*
13. *Bellmunt J, von der Maase H, Mead GM, et al. Randomized phase III study comparing paclitaxel/cisplatin/gemcitabine and gemcitabine/cisplatin in patients with locally advanced or metastatic urothelial cancer without prior systemic therapy: EORTC Intergroup Study 30987. J Clin Oncol 2012; 30:1107.*
14. *De Santis M, Bellmunt J, Mead G, et al. Randomized phase II/III trial assessing gemcitabine/carboplatin and methotrexate/carboplatin/vinblastine in patients with advanced urothelial cancer who are unfit for cisplatin-based chemotherapy: EORTC study 30986. J Clin Oncol 2012; 30:191.*
15. *Sternberg CN, Calabrò F, Pizzocaro G, et al. Chemotherapy with an every-2-week regimen of gemcitabine and paclitaxel in patients with transitional cell carcinoma who have received prior cisplatin-based therapy. Cancer 2001; 92:2993.*
16. *Meluch AA, Greco FA, Burris HA 3rd, et al. Paclitaxel and gemcitabine chemotherapy for advanced transitional-cell carcinoma of the urothelial tract: a phase II trial of the Minnie pearl cancer research network. J Clin Oncol 2001; 19:3018.*
17. *Li J, Juliar B, Yiannoutsos C, et al. Weekly paclitaxel and gemcitabine in advanced transitional-cell carcinoma of the urothelium: a phase II Hoosier Oncology Group study. J Clin Oncol 2005; 23:1185.*
18. *Calabrò F, Lorusso V, Rosati G, et al. Gemcitabine and paclitaxel every 2 weeks in patients with previously untreated urothelial carcinoma. Cancer 2009; 115:2652.*
19. *Gitlitz BJ, Baker C, Chapman Y, et al. A phase II study of gemcitabine and docetaxel therapy in patients with advanced urothelial carcinoma. Cancer 2003; 98:1863.*
20. *Raghavan D, Shipley WU, Garnick MB, et al. Biology and management of bladder cancer. N Engl J Med 1990; 322:1129.*
21. *Witte RS, Elson P, Bono B, et al. Eastern Cooperative Oncology Group phase II trial of ifosfamide in the treatment of previously treated advanced urothelial carcinoma. J Clin Oncol 1997; 15:589.*
22. *Dreicer R, Gustin DM, See WA, Williams RD. Paclitaxel in advanced urothelial carcinoma: its role in patients with renal insufficiency and as salvage therapy. J Urol 1996; 156:1606.*
23. *Roth BJ, Dreicer R, Einhorn LH, et al. Significant activity of paclitaxel in advanced transitional-cell carcinoma of the urothelium: a phase II trial of the Eastern Cooperative Oncology Group. J Clin Oncol 1994; 12:2264.*
24. *de Wit R, Kruit WH, Stoter G, et al. Docetaxel (Taxotere): an active agent in metastatic urothelial cancer; results of a phase II study in non-chemotherapy-pretreated patients. Br J Cancer 1998; 78:1342.*
25. *Powles T, Eder JP, Fine GD, et al. MPDL3280A (anti-PD-L1) treatment leads to clinical activity in metastatic bladder cancer. Nature 2014; 515:558.*
26. *Rosenberg JE, Hoffman-Censits J, Powles T, et al. Atezolizumab in patients with locally advanced and metastatic urothelial carcinoma who have progressed following treatment with platinum-based chemotherapy: a single-arm, multicentre, phase 2 trial. Lancet 2016; 387:1909.*
27. *Meluch AA, Greco FA, Burris HA 3rd, et al. Paclitaxel and gemcitabine chemotherapy for advanced transitional-cell carcinoma of the urothelial tract: a phase II trial of the Minnie pearl cancer research network. J Clin Oncol 2001; 19:3018.*

28. *Witte RS, Elson P, Bono B, et al. Eastern Cooperative Oncology Group phase II trial of ifosfamide in the treatment of previously treated advanced urothelial carcinoma. J Clin Oncol 1997; 15:589.*

29. *Dreicer R, Gustin DM, See WA, Williams RD. Paclitaxel in advanced urothelial carcinoma: its role in patients with renal insufficiency and as salvage therapy. J Urol 1996; 156:1606.*

30. *McCaffrey JA, Hilton S, Mazumdar M, et al. Phase II trial of docetaxel in patients with advanced or metastatic transitional-cell carcinoma. J Clin Oncol 1997; 15:1853.*

31. *Lorusso V, Pollera CF, Antimi M, et al. A phase II study of gemcitabine in patients with transitional cell carcinoma of the urinary tract previously treated with platinum. Italian Co-operative Group on Bladder Cancer. Eur J Cancer 1998; 34:1208.*

32. *Vaughn DJ, Broome CM, Hussain M, et al. Phase II trial of weekly paclitaxel in patients with previously treated advanced urothelial cancer. J Clin Oncol 2002; 20:937.*

33. *Pronzato P, Vigani A, Pensa F, et al. Second line chemotherapy with ifosfamide as outpatient treatment for advanced bladder cancer. Am J Clin Oncol 1997; 20:519.*

34. *Bellmunt J, Cos J, Clèries R, et al. Feasibility trial of methotrexate-paclitaxel as a second line therapy in advanced urothelial cancer. Cancer Invest 2002; 20:673.*

35. *Krege S, Rembrink V, Börgermann C, et al. Docetaxel and ifosfamide as second line treatment for patients with advanced or metastatic urothelial cancer after failure of platinum chemotherapy: a phase 2 study. J Urol 2001; 165:67.*

36. *Lin CC, Hsu CH, Huang CY, et al. Gemcitabine and ifosfamide as a second-line treatment for cisplatin-refractory metastatic urothelial carcinoma: a phase II study. Anticancer Drugs 2007; 18:487.*

37. *Soga N, Onishi T, Arima K, Sugimura Y. Paclitaxel Carboplatin chemotherapy as a second-line chemotherapy for advanced platinum resistant urothelial cancer in Japanese cases. Int J Urol 2007; 14:828.*

38. *Suyama T, Ueda T, Fukasawa S, et al. Combination of gemcitabine and paclitaxel as second-line chemotherapy for advanced urothelial carcinoma. Jpn J Clin Oncol 2009; 39:244.*

39. *Albers P, Park SI, Niegisch G, et al. Randomized phase III trial of 2nd line gemcitabine and paclitaxel chemotherapy in patients with advanced bladder cancer: short-term versus prolonged treatment [German Association of Urological Oncology (AUO) trial AB 20/99]. Ann Oncol 2011; 22:288.*

40. *Bellmunt J, Théodore C, Demkov T, et al. Phase III trial of vinflunine plus best supportive care compared with best supportive care alone after a platinum-containing regimen in patients with advanced transitional cell carcinoma of the urothelial tract. J Clin Oncol 2009; 27:4454.*

41. *Galsky MD, Mironov S, Iasonos A, et al. Phase II trial of pemetrexed as second-line therapy in patients with metastatic urothelial carcinoma. Invest New Drugs 2007; 25:265.*

42. *Sweeney CJ, Roth BJ, Kabbinavar FF, et al. Phase II study of pemetrexed for second-line treatment of transitional cell cancer of the urothelium. J Clin Oncol 2006; 24:3451.*

43. *Ko YJ, Canil CM, Mukherjee SD, et al. Nanoparticle albumin-bound paclitaxel for second-line treatment of metastatic urothelial carcinoma: a single group, multicentre, phase 2 study. Lancet Oncol 2013; 14:769.*

KANSER GÜNDEMİ DERGİSİ Volume 4/4, Ekim 2016
MESANE VE ÜST ÜRİNER SİSTEM KANSERLERİ

DEĞİŞİCİ EPİTEL DIŞI MESANE KANSERLERİNDE TEDAVİDE FARKLILIKLAR VAR MI?

Dr. Kamil Çam
Marmara Üniversitesi Tıp Fakültesi, Üroloji Anabilim Dalı

GİRİŞ

Her ne kadar ülkemizde de batı ülkelerinde olduğu gibi mesane kanserlerinin çoğunluğunu değişici epitel (üroepitelyal) kanserleri oluştursa da diğer histolojik tipteki kanserler de %10-15'e varan oranlarda bildirilmektedir[1]. Dolayısıyla ülkemiz açısından da kabaca her 10 mesane kanserinden 1 tanesini oluşturan bu değişici epitel dışı kanserlerinin de tedavi yaklaşımlarının ve olası faklılıklarının bilinmesi kaçınılmazdır.

Esasen bu kanserler çok heterojen bir grubu oluşturmaktadır. Bu şekilde çok farklı histolojik tiplerin bulunması da prospektif randomize verilerin oluşmasını neredeyse imkansız kılmaktadır. Bu bölümde bunlar içerisinde daha sık görülen skuamöz (yassı) hücreli kanser ve adenokanser tipleri hakkında daha ayrıntılı bilgi verilirken, nadir patolojik tipler özetlenecektir.

1. Skuamöz (Yassı) Hücreli Kanser

Skuamöz (yassı) hücreli kanser (SHK) mesanede pirimer oluşabileceği gibi "Schistosoma hematobium (S. Hematobium)" isimli bir parazit enfeksiyonu ile ilişkili de gelişebilir. Bu enfeksiyonun yol açtığı mesane SHK endemik özellikler taşımaktadır. Örneğin Mısır'da sistektomi vakalarının yaklaşık %60'ından sorumludur[2]. Ortadoğu ve diğer Kuzey Afrika ülkelerinde de bildirilmiştir[3]. Ülkemizde bu parazite bağlı SHK nadir olup, esasen şistozomiazis tablosu yabancı uyruklu hastaları da içerecek şekilde vaka sunumları şeklindedir[4]. Dolayısıyla SHK şistozomiazis ilişki ve ilişkisiz diye iki grupta değerlendirmek daha doğrudur.

Şistozomiazis ilişkili SHK için özellikle Mısır veya Ortadoğu kökenli hastalarda ya da bu ülkelerde çalışmış olan Türkler'de şüphelenmek tanıda önemlidir. Zira ilk aşamalarda sistit benzeri şikayetler ön planda olup, tanı anında hastaların çoğu lokal ileri aşamada olabilmektedir[2]. Hastalar genellikle 40'lı yaşlarda tanı almaktadır. Bu şistozomiazis ilişkisiz SHK vakalarına göre 15-20 yıl daha genç yaşlarda ortaya çıkmaktadır. Patogenezde kısaca bu parazit yumurtalarını mesane duvarına bırakmakta, bunun oluşturduğu kronik inflamasyon değişici epitelden yassı epitele dönüşüm ve sonrasında SHK gelişimine yol açabilmektedir. Tanısal yöntemler standart mesane tümörlerine yaklaşımdan ayrıcalık göstermemektedir. Sadece akut şistozomiazis enfeksiyonunda idrarda veya gatada S. haematobium yumurtaları spesifik olarak görülebilir[5]. Ultrasonografide ve direk grafilerde polipoid lezyonlar ve/veya kalsifikasyonlar mesane kitlelerine eşlik edebilir[6]. Ancak enfeksiyon dönemi özellikle endemik olmayan bölgelerde tanı alamamakta ve bazı hastalar direk mesane kanseri tanısı alabilmektedir. Transüretral rezeksiyon ilk histolojik tanı ve tedavi basamağıdır. Radikal sistektomi en etkin tedavi yöntemi olarak önemini korumaktadır[7]. Ancak lokal nüks en önemli sorun olarak karşımıza çıkmaktadır. Neoadjuvan radyoterapi veya kemoterapi ile ilgili pilot çalışma niteliğindeki veriler olumlu sonuçlar bildirmekle birlikte radikal cerrahi en önemli tedavi modalitesidir[8, 9]. Önemli bir husus değişici epitel karsinomunda yaygın kullanılan kemoteröpatik ajanların etkinliğinin bu hastalıkta söz konusu olmamasıdır.

Şistozomiazis ilişkisiz SHK esasında en sık üreteleyum dışı mesane kanseridir. Nitekim %5'lere varan oranlarda bildirilmektedir[10]. Genellikle 70'li yaşlarda tanı almaktadır. Erkeklerde belirgin olarak (E/K: 4/1) daha sıktır[11]. Ancak değişici epitel karsinomlarında olduğu gibi kadınlarda daha ileri evre hastalıkla karşılaşılmaktadır. Şistozomiazis ilişkisiz SHK gelişiminde de

kronik irritasyon gerekmektedir. Bu açıda spinal kord travma hastaları en önemli risk grubunu oluşturmaktadır. Bu hastalarda sık görülen sistit, mesane taşı ve uzun dönem üretral kateterizasyon söz konusu irritasyona sebep olmakta, dolayısıyla SKH gelişmesi olası olmaktadır. Nitekim spinal kord travmalı hastalarda mesane kanseri %10'lara varan oranlarda bildirilmiştir[12]. Hatta kalıcı üretral kateter olması durumunda 10 yıl içinde yine %10'lara varan olasılıkla SHK bildirilmiştir[13]. Burada önemli bir husus temiz aralıklı kateterizasyon uygulamasının SHK gelişimesi riskini önemli oranda azalttığı da rapor edilmiştir[14]. Ancak güncel serilerde spinal kord travmalı hastalarda mesane kanseri insidansının oldukça düşük olduğu (%0,10) ve kalıcı kateterle ilişkilendirilemediği de bildirilmiştir[15]. Yine de spinal kord travmalı hastaların takibi ve özellikle hematüri açısından sorgulanması, gerektiğinde de radyolojik (üriner sistem ultrasonografi) inceleme yapılması, şüphe anında da sistoskopiden kaçınılmaması uygun olacaktır. Klinik semptomlar farklılık taşımamaktadır. Hematüri en önemli bulgudur. İrritatif semptomlar da önemlidir. Üriner sistem enfeksiyonu sıklıkla eşilk edebilir[16]. Tanı anında genellikle lokal ileri evrededir. Tedavide ilk söylenmesi gereken saf SHK'nin, değişici epitel kanserlerine göre daha kötü bir prognoza sahip olduğudur. Radyoterapinin etkin olmadığı bildirilmiştir[17]. Nitekim 51 hastalık bir seride (sadece 4 hastada pT2 evrede) medyan 14 ay bir sürvi söz konusu olmuştur[17]. Dolayısıyla SHK için radikal sistektomi daha önceliklidir. 45 hastalık bir seride 15 aylık medyan takipte yaklaşık %40 hastalıksız sağkalım bildirilmiştir[18]. Bu hastalıkta en önemli sorunun pelvik nüks olduğu ve lokal kontrolün en önemli belirleyici olduğu ortadadır. Öte yandan SHK 'un standart kemoterapi rejimlerine daha dirençli olduğu da bilinmektedir[19]. SEER datasına göre SHK mesane tümörünün değişici epitel mesane kanserine göre sistektomi ile lokal kontrol sağlanmadığında daha kötü prognoza sahip olduğu belirtilmiştir[20].

2. Adenokanser

Mesane adenokanserleri histolojik olarak üçüncü sık görülen kanserleri kapsamaktadır. Serilerde %2'ye kadar bildirilmektedir[21]. Erkeklerde daha sıktır. Şistozomiazis, endometriozis, mesane augmentasyonu önemli risk faktörlerini teşkil etmektedir[22]. Özellikle esktrofi mesane tanılı hastalarda 700 kat artan bir oranda risk rapor edilmiştir[23]. Primer mesane adenokanserleri urakal kaynaklı olan ve olmayan diye iki şekilde incelenebilir.

Urakal mesane adenokanserleri aslında oldukça nadirdir. Tüm mesane kanserleri içerisinde %1'den azdır[24]. Eskiden mesane adenokanserlerinin önemli bir kısmının urakal kaynaklı olduğu düşünülürken, son raporlarda tüm mesane adenokanserlerinin yaklaşık %10 kadarını oluşturduğu bildirilmiştir[25]. Urakal kaynaklı adenokanser diğer mesane adenokanserlerine göre daha genç yaşlarda görülür ve erkek/kadın oranı neredeyse eşittir(24, 25). Urakal adenokanserler genellikle ekstavezial orjinleri nedeniyle ileri evrede başvurmaktadırlar. Yine hematüri ve dizüri en sık semptomlar olmakla birlikte; abdominal kitle, mukozüri, umblikal akıntı gibi şikayetlerle de başvuru söz konusu olabilir. Tomografide tipik olarak, orta hatta solid/kistik bir kitlenin mesane duvarı ile ilişkili olduğu ve musin içeriği nedeniyle düşük intensiteli alanlar içerdiği görülebilir[26]. Sistoskopide mesane kubbesinde görülen kitlelerde urakal kaynaklı adenokanser düşünülmelidir. Urakal kanserler yönelik özel evrelendirmeler de önerilmiştir. En yaygın kullanılanlardan biri (Sheldon Sınıflaması) olarak Evre I: Urakal mukaza ile sınırlı tümör, Evre II: Lokal invaziv ancak uraka ile sınırlı hastalık, Evre III: Lokal ileri hastalık (A: Mesane, B: Abdominal duvar, C: Periton; D: Organ tutulumu), Evre IV: Metastatik hastalık (A: Lenf node, B: Uzak metastaz)[27]. Daha basit bir evreleme olarak Mayo Klinik Sınıflaması da kullanılabilir: Buna göre Evre I: Urakal mukaza ile sınırlı tümör, Evre II: Uraka/mesaneyi aşan hastalık hastalık, Evre III: Bölgesel lenf nodu tutulumu, Evre IV: Uzak metastatik hastalık şeklinde daha pratik bir sınıflama mümkündür[28]. Evre III ve IV benzer prognoz gösterdiğinden bunların birleştirilmesi de olasıdır[24]. Urakal adenokanserde en etkin tedavi cerrahi olarak gözükmektedir[24, 29]. Burada en önemli husus urakal adenokanser nedeniyle parsiyel ya da radikal sistektomi yapıldığında mutlaka tüm urakus ve umblikusun (komşu posteriyor rektus fasyası ve peritonu da içerecek şekilde) spesmene dahil edilmesi gerekliliğidir. Cerrahi yaklaşım olarak parsiyel ve radikal sistektomi yapılabilir. Bunları direk karşılaştıran randomize, prospektif bir veri de bulunmamaktadır. Son serilerde cerrahi ile genel olarak %50 oranlarında bir 5 yıllık sağkalımdan bahsedilmektedir[28-30]. Parsiyel sistektomi yapıldığında cerrahi sınırlardan frozen gönderilmesi önerilebilmektedir[28]. Bilateral lenfadenektominin sağkalıma faydası yönünde yeterli bir veri bulunmamaktadır. Tanıdaki evre ve pozitif cerrahi sınır prognozu belirlemede önemlidir[28]. Metastatik hastalıkta veya adjuvan tedavi olarak verilen kemoterapi serileri genellikle sınırlı hasta sayılarına sahiptir. Genellikle 5-florourasil (5-FU) kullanılmaktadır. Bazı hastalarda Ca19-9 ve CEA seviyelerinde yükselme saptanabilir, bunlar tümör belirteci olarak kullanılabilir ve bu hastaların kemoterapi yanıtlarının daha iyi olduğu da bildirilmiştir[24]. Esasen

mümkünse bu metastatik hastaların klinik çalışmalar dahilinde tedavisi uygun olabilir.

Urakal kaynaklı olmayan primer mesane adenokanserleri esasen üçüncü en sık histolojik tipi oluşturmaktadır. SEER verilerine göre yaklaşık %2,5 oranında görülmektedir[31]. Hematüri en önemli semptom olmakla birlikte, irritatif yakınmalar veya nadiren idrarda mukus ilk bulgu olabilir. Genellikle solid kitle oluştururken papiller lezyon şeklinde de görülebilir[32]. Mesanenin her duvarından orjin alabileceği gibi vakaların yaklaşık yarısında da multipl olabilir[2]. Adenokarsinom vakalarının neredeyse tamamı invaziv hastalık evresindedir. Burada en önemli klinik özellik bu kanserlerin son derece kötü bir prognoza sahip olmasıdır. Tabii ki tedavide ilk basamak aynı şekilde tranüretral rezeksiyon olmaktadır. Bunun akabinde de parsiyel veya radikal sistektomi küratif tedavi olarak gündeme gelmektedir. Parsiyal sistektomi kararı alırken dikkatli olunmalıdır, esas itibariyle invaziv değişici epitel tümörlerinden çok da farklı bir yaklaşım bulunmamaktadır. Parsiyal sistektomide 5 yıllık sağkalımın adjuvan radyoterapiye rağmen sınırlı olduğu bildirilmiştir[33]. Radikal sistektomi serilerinde ise yaklaşık %50-55'e varan 5 yıllık sağkalımdan bahsedilmektedir[25, 31]. Aslında bu rakamlar her ne kadar adenokanserler lokal olarak daha ileri evrede gelmiş olsa da invaziv değişici epitel tümörü nedeniyle yapılan sistektomi serilerinden çok da faklı değildir. Mesane adenokanseri radyorezistan bir hastalıktır. Tek başına radyoterapi serilerinde oldukça sınırlı bir 5 yıllık sağkalım söz konusudur[34]. Cerrahi sonrası adjuvan radyoterapinin katkısı konusunda da randomize çalışmalara dayanan yeterli bir veri bulunmamaktadır. Kemoretapi konusunda da geniş seriler bulunmamaktadır. 5-FU kullanımına ait veriler bulunmaktadır. Gastrointestinal tümörlerinde kullanılmaya başlanan yeni ajanların mesane adenokanserlerinde de kullanılmakta olduğu bilinmektedir. Bu yeni ajanlarla kemoterapide daha yüz güldürücü klinik etkinlik olasıdır. Primer adenokanserlerin urakal adenokanserlerden de daha körü bir prognoza sahip olduğu, bunların dikkatli patolojik inceleme ile ayırt edilebileceği unutulmamalıdır[35].

Mesane adenokanserleri içerisinde mesane ekstrofisinden de bahsetmek uygun olacaktır. Bu hastalarda ciddi oranda (yaklaşık 700 kat daha fazla) adenokanser gelişebildiği bildirilmiştir[23]. Üriner diversiyon yapılsa bile mesane artığında kanser gelişebilmektedir. Hatta 5 yaşından evvel basit sistektomi yapılan 4 hastanın 3'nde kanser saptanmıştır[23]. Dolayısıyla bir kısmı da olsa mesanesi korunan her ekstrofi hastasının bu kanser gelişimi açısından takibi gerekir.

Mesane adenokanserleri içerisinde diğer bir grubu da sekonder adenokanserler oluşturmaktadır. Bu durum komşu organlardan mesaneye direk lokal invazyon yoluyla olabileceği gibi lenfatik veya hemaotojen yayılım yoluyla da mesaneye sekonder metastazı da söz konusu olabilir. Üçüncü bir olasılık da üst üriner sistem adenokanserlerinin mesaneye idrarla ekilmesi şeklinde bir durum oluşabilir. Aslında sekonder mesane adenokanserleri primer vakalardan daha sıktır. Prostat kaynaklı sekonder mesane adenokanserinin histolojik tanısı kolayca konabilirken genellikle orjin olan organ saptanamayabilir. Radyolojik-nükleer tıp (PET) ve endoskopik tetkikler gerekebilir. Bazı immünhistokimyasal boyamalar ile yorum yapılabilir. Çok basit bir örnek olarak pozitif PSA boyaması prostat orjinini gösterecektir. Kolorektal kanserlerde mesane invazyonu küçümsenmeyecek oranda görülebilir ve rezeksiyon sırasında parsiyal veya radikal sistektomi cerrahinin bir parçası olabilir.

3. Küçük hücreli karsinom

Aslında nöroendokrin bir tümördür. Mesane kanserleri içerisinde oldukça nadir (%1'den az) olmakla birlikte genel bir bilgi sahibi olunması gereken durumlardandır[36]. Hastaların çoğu erkek olup, genellikle 60 yaş üstündedir. Hematüri genellikle ana semptom olmakla birlikte, nöroendokrin özelliği nedeniyle Paraneoplastik Sendrom tablosu da söz konusu olabilir. Endoskopik görünüm çok farklılık taşımamaktadır. Dolayısıyla tanı patoloji tarafından konulmaktadır. Esasen tecrübeli bir sitopatolog idrar sitoloji incelemesinde tanı koyabilir[37]. Hastaların çoğu başvuru anında lokal ileri evrededir. Önemli oranda da (%16) metastaz söz konusudur[36]. Klinik lokalize kanserler de bile lokal küratif tedavilerin etkinliği düşüktür. Oldukça kötü prognoza sahiptir. Nitekim en geniş çok merkezli 107 hastalık bir retrospektif seride radikal sistektominin lokalize hastalıkta dahi sürviyi etkilemediği, konservatif tedavinin bu hastalarda önemli bir alternatif olabileceği belirtilmiştir[36]. Bu hastalık için aslında akciğer küçük hücreli kanserinden esinlenerek neoadjuvan kemoretapi uygulaması, sonrasında radyoterapi veya sistektomi şeklinde bir tedavi yaklaşımı da söz konusu olabilir. Esasen bu hastalığın oldukça agresif olduğu, lokal hastalıkta bile lokal küratif tedavilerin çoğunlukla başarısız olduğu ve mutimodel kemoterapi bazlı bir yaklaşımın daha uygun olduğu bilinmelidir.

4. Sarkomlar

Mesanede epitel dışı malign kanserden en sık olanını sarkomlar oluşturmaktadır. Çoğunluğunu leiomyosarkom ve rabdomyosarkom teşkil eder[38]. Daha önce ke-

moterapi veya radyoterapi alanlarda daha sık görülebilir. Hematüri genellikle ilk semptomdur. Genellikle başvuru anında büyük kitleler oluşturmuş durumdadır. Lokal hastalıkta radikal cerrahi ana tedavi iken, metastatik hastalıkta multimodal yaklaşım gerekmektedir.

5. Karsinosarkom

Oldukça nadirdir. Vaka sunumları şeklindedir. Adından da anlaşılacağı üzere epitel kaynaklı (genellikle değişici epitel orjinli) karsinom ile mezenkimal kaynaklı sarkom birlikteliği söz konusudur[39]. Çoğunlukla lokal ileri evrede başvurmaktadır. Radikal cerrahi ilk seçenek olmakla birlikte prognoz oldukça kötüdür[39]. Metastatik hastalıkta multimodal yaklaşımlar gerekecektir.

6. Feokromasitoma

Feokromasitoma mesanede oldukça nadir olmakla birlikte vaka sunumları şeklinde bildirimler mevcuttur. Az da olsa bir kısmı malign karakter gösterip lokal ivazyon ve metastaz ile seyredebilir. Bazen fonksiyonel bir kitle söz konusu olabilir ve hasta işeme sırasında terleme, hipertansiyon, çarpıntı vb atakları tarif edebilir[40]. Dolayısıyla bu tür bir tabloda başvuran hastada aynı adrenal feokromasitoma cerrahisinde olduğu gibi dikkatli olunmalı, örneğin sistoskopi öncesi anti-adernarjik profilaksi uygulanmalıdır. Aynı şekilde eğer mesane feokromasitomundan şüpheleniyorsa biyopsiden çekinilmelidir. Radyolojik görüntülemeler, nükleer inceleme (MIBG: 131Iodine metaiodinebenzylguinidine) yeterli olabilir. İdeal tedavi adrenal feokromasitomlardaki ilkeler dahilinde benzer önlemler kullanılarak parsiyel sistektomi ve pelvik lenfadenektomidir. Malign hastalığın ayırt edilmesi zor olduğundan, nüks açısından bu hastaların hayat boyu takibi unutulmamalıdır.

7. Psödötümör

Adından da anlaşılacağı üzere nadir görülmekle birlikte maligniteden ayrımı zordur. Dikkatli patolojik inceleme gerektirir. Rezeksiyon (transüretral veya parsiyal sistektomi şeklinde) sonrası nüks çok nadirdir. Ancak bazen örneğin sarkom ayrımı mümkün olamamakta ve radikal sistektomi gerekebilmektedir[41].

8. Lenfoma

Çoğunlukla sistemik bir hastalığın mesane tutulumudur. Primer olarak mesanede görülmesi oldukça nadirdir. Genellikle iyi prognozludur. Lokal radyoterapi yeterli olmaktadır[42].

9. Melanom

Mesanede primer melanom da çok nadirdir. Hatta üretrada primer olarak daha sık görülebilir. Cilt kaynaklı melanomların mesane metastazı da olasıdır[43]. Dolayısıyla mesanede saptandığında cilt kaynaklığı olabileceği düşünülerek hastanın tüm vücut deri muayenesi dikkatlice yapılmalıdır. Prognoz çok kötü olmakla birlikte tedavinin ana yöntemi radikal cerrahidir[44].

10. Renal hücreli karsinom

Bu da oldukça nadirdir. Vaka sunumları şeklindedir[45]. Üst üriner sistemden idrarla ekilme şeklinde veya hematojen yolla mesane tutulumu olasıdır. Aynı anda böbrekteki hastalığın mesanede görülmesi de mümkündür[46]. Tanıda patoloğun tecrübesi ve immünhistokiyasal test sonuçları belirleyici olmaktadır. Mesanedeki hastalığın ideal tedavisi cerrahi sınırlar negatif olacak şekilde cerrahi (transüretral veya parsiyel sistektomi) tedavidir. Sistemik hedefe yönelik ajanlar de genellikle gerekmektedir

Sonuç

Mesanede değişici epitel dışı kanserler de aslında önemli bir yer tutmaktadır. Bunların başlıcaları skuamöz hücreli kanser ve adenokanserdir. Bu kanserlerin de primer ve sekonder gibi alt tipleri mevcuttur. Bu alt tiplere göre dahi tedavi yaklaşımları farklılık taşımaktadır. Öte yandan çok daha farklı, daha ziyade küçük serier halinde bildirilen değişik histolojik tipler de mevcuttur. Tedavileri de standart değişici epitel kanserlerinden farlılıklar gösterebilmektedir. Tüm bu farklılıklar hakkında genel bir bilgi sahibi olunması doğru tanı ve tedavi yaklaşımlarını sunabilme adına önem taşımaktadır.

KAYNAKLAR

1. *Lopez-Beltran A. Bladder cancer: clinical and pathological profile. Scand J Urol Nephrol Suppl. 2008(218):95-109.*
2. *Ghoneim MA, el-Mekresh MM, el-Baz MA, el-Attar IA, Ashamallah A. Radical cystectomy for carcinoma of the bladder: critical evaluation of the results in 1,026 cases. J Urol. 1997;158(2):393-9.*
3. *Zaghloul MS. Bladder cancer and schistosomiasis. J Egypt Natl Canc Inst. 2012;24(4):151-9.*
4. *AVCIOĞLU H. Üriner Sistem Helmintleri ve Türkiye'de Yaygınlığı. Atatürk Üniversitesi Veteriner Bilimleri Dergisi. 2007;2(2).*
5. *Doehring E, Vester U, Ehrich JH, Feldmeier H. Circadian variation of ova excretion, proteinuria, hematuria, and leukocyturia in urinary schistosomiasis. Kidney Int. 1985;27(4):667-71.*
6. *Kardorff R, Dohring E. [Ultrasound diagnosis of bilharziasis]. Ultraschall Med. 2001;22(3):107-15.*
7. *Ghoneim MA, Awaad HK. Results of treatment in carcinoma of the bilharzial bladder. J Urol. 1980;123(6):850-2.*
8. *Ghoneim MA, Ashamallah AK, Awaad HK, Whitmore WF, Jr. Randomized trial of cystectomy with or without preoperative radiotherapy for carcinoma of the bilharzial bladder. J Urol. 1985;134(2):266-8.*
9. *Gad el Mawla N, Mansour MA, Eissa S, Ali NM, Elattar I, Hamza MR, et al. A randomized pilot study of high-dose epirubicin as neoadjuvant chemotherapy in the treatment of cancer of the bilharzial bladder. Ann Oncol. 1991;2(2):137-40.*
10. *Serretta V, Pomara G, Piazza F, Gange E. Pure squamous cell carcinoma of the bladder in western countries. Report on 19 consecutive cases. Eur Urol. 2000;37(1):85-9.*
11. *Fleshner NE, Herr HW, Stewart AK, Murphy GP, Mettlin C, Menck HR. The National Cancer Data Base report on bladder carcinoma. The American College of Surgeons Commission on Cancer and the American Cancer Society. Cancer. 1996;78(7):1505-13.*
12. *Kaufman JM, Fam B, Jacobs SC, Gabilondo F, Yalla S, Kane JP, et al. Bladder cancer and squamous metaplasia in spinal cord injury patients. J Urol. 1977;118(6):967-71.*
13. *Locke JR, Hill DE, Walzer Y. Incidence of squamous cell carcinoma in patients with long-term catheter drainage. J Urol. 1985;133(6):1034-5.*
14. *Zaidi SZ, Theaker JM, Smart CJ. Squamous cell carcinoma in a patient on clean intermittent self-catheterization. Br J Urol. 1997;80(2):352-3.*
15. *Pannek J. Transitional cell carcinoma in patients with spinal cord injury: a high risk malignancy? Urology. 2002;59(2):240-4.*
16. *Jones MA, Bloom HJ, Williams G, Trott PA, Wallace DM. The management of squamous cell carcinoma of the bladder. Br J Urol. 1980;52(6):511-4.*
17. *Quilty PM, Duncan W. Radiotherapy for squamous carcinoma of the urinary bladder. Int J Radiat Oncol Biol Phys. 1986;12(6):861-5.*
18. *Lagwinski N, Thomas A, Stephenson AJ, Campbell S, Hoschar AP, El-Gabry E, et al. Squamous cell carcinoma of the bladder: a clinicopathologic analysis of 45 cases. Am J Surg Pathol. 2007;31(12):1777-87.*
19. *Loehrer PJ, Sr., Einhorn LH, Elson PJ, Crawford ED, Kuebler P, Tannock I, et al. A randomized comparison of cisplatin alone or in combination with methotrexate, vinblastine, and doxorubicin in patients with metastatic urothelial carcinoma: a cooperative group study. J Clin Oncol. 1992;10(7):1066-73.*
20. *Scosyrev E, Yao J, Messing E. Urothelial carcinoma versus squamous cell carcinoma of bladder: is survival different with stage adjustment? Urology. 2009;73(4):822-7.*
21. *Bennett JK, Wheatley JK, Walton KN. 10-year experience with adenocarcinoma of the bladder. J Urol. 1984;131(2):262-3.*
22. *Anderstrom C, Johansson SL, von Schultz L. Primary adenocarcinoma of the urinary bladder. A clinicopathologic and prognostic study. Cancer. 1983;52(7):1273-80.*
23. *Smeulders N, Woodhouse CR. Neoplasia in adult exstrophy patients. BJU Int. 2001;87(7):623-8.*
24. *Siefker-Radtke AO, Gee J, Shen Y, Wen S, Daliani D, Millikan RE, et al. Multimodality management of urachal carcinoma: the M. D. Anderson Cancer Center experience. J Urol. 2003;169(4):1295-8.*
25. *Wright JL, Porter MP, Li CI, Lange PH, Lin DW. Differences in survival among patients with urachal*

and nonurachal adenocarcinomas of the bladder. Cancer. 2006;107(4):721-8.

26. *Yu JS, Kim KW, Lee HJ, Lee YJ, Yoon CS, Kim MJ. Urachal remnant diseases: spectrum of CT and US findings. Radiographics. 2001;21(2):451-61.*
27. *Sheldon CA, Clayman RV, Gonzalez R, Williams RD, Fraley EE. Malignant urachal lesions. J Urol. 1984;131(1):1-8.*
28. *Ashley RA, Inman BA, Sebo TJ, Leibovich BC, Blute ML, Kwon ED, et al. Urachal carcinoma: clinicopathologic features and long-term outcomes of an aggressive malignancy. Cancer. 2006;107(4):712-20.*
29. *Kumar N, Khosla D, Kumar R, Mandal AK, Saikia UN, Kapoor R, et al. Urachal carcinoma: clinicopathological features, treatment and outcome. J Cancer Res Ther. 2014;10(3):571-4.*
30. *Henly DR, Farrow GM, Zincke H. Urachal cancer: role of conservative surgery. Urology. 1993;42(6):635-9.*
31. *Lughezzani G, Sun M, Jeldres C, Alasker A, Budaus L, Shariat SF, et al. Adenocarcinoma versus urothelial carcinoma of the urinary bladder: comparison between pathologic stage at radical cystectomy and cancer-specific mortality. Urology. 2010;75(2):376-81.*
32. *Dandekar NP, Dalal AV, Tongaonkar HB, Kamat MR. Adenocarcinoma of bladder. Eur J Surg Oncol. 1997;23(2):157-60.*
33. *Nocks BN, Heney NM, Daly JJ. Primary adenocarcinoma of urinary bladder. Urology. 1983;21(1):26-9.*
34. *Akamatsu S, Takahashi A, Ito M, Ogura K. Primary signet-ring cell carcinoma of the urinary bladder. Urology. 2010;75(3):615-8.*
35. *Dadhania V, Czerniak B, Guo CC. Adenocarcinoma of the urinary bladder. Am J Clin Exp Urol. 2015;3(2):51-63.*
36. *Pasquier D, Barney B, Sundar S, Poortmans P, Villa S, Nasrallah H, et al. Small Cell Carcinoma of the Urinary Bladder: A Retrospective, Multicenter Rare Cancer Network Study of 107 Patients. Int J Radiat Oncol Biol Phys. 2015;92(4):904-10.*
37. *Helpap B. Morphology and therapeutic strategies for neuroendocrine tumors of the genitourinary tract. Cancer. 2002;95(7):1415-20.*
38. *Parekh DJ, Jung C, O'Conner J, Dutta S, Smith ER, Jr. Leiomyosarcoma in urinary bladder after cyclophosphamide therapy for retinoblastoma and review of bladder sarcomas. Urology. 2002;60(1):164.*
39. *Lopez-Beltran A, Pacelli A, Rothenberg HJ, Wollan PC, Zincke H, Blute ML, et al. Carcinosarcoma and sarcomatoid carcinoma of the bladder: clinicopathological study of 41 cases. J Urol. 1998;159(5):1497-503.*
40. *Hwang JJ, Uchio EM, Patel SV, Linehan WM, Walther MM, Pacak K. Diagnostic localization of malignant bladder pheochromocytoma using 6-18F fluorodopamine positron emission tomography. J Urol. 2003;169(1):274-5.*
41. *Iczkowski KA, Shanks JH, Gadaleanu V, Cheng L, Jones EC, Neumann R, et al. Inflammatory pseudotumor and sarcoma of urinary bladder: differential diagnosis and outcome in thirty-eight spindle cell neoplasms. Mod Pathol. 2001;14(10):1043-51.*
42. *Kempton CL, Kurtin PJ, Inwards DJ, Wollan P, Bostwick DG. Malignant lymphoma of the bladder: evidence from 36 cases that low-grade lymphoma of the MALT-type is the most common primary bladder lymphoma. Am J Surg Pathol. 1997;21(11):1324-33.*
43. *Tainio HM, Kylmala TM, Haapasalo HK. Primary malignant melanoma of the urinary bladder associated with widespread metastases. Scand J Urol Nephrol. 1999;33(6):406-7.*
44. *Ito K, Matsuo Y, Takahashi O, Yajima H, Yamanaka H, Ito H. Synchronous malignant melanoma of the male bulbar urethra and transitional cell carcinoma of the bladder. BJU Int. 1999;84(7):877-8.*
45. *Remis RE, Halverstadt DB. Metastatic renal cell carcinoma to the bladder: case report and review of the literature. J Urol. 1986;136(6):1294-6.*
46. *Li H, Wang J, Wei Q, Wang H. Simultaneous metastases of clear cell renal cell carcinoma to the urinary bladder and left retroperitoneal space: A case report and review of the literature. Oncol Lett. 2016;12(1):167-70.*

KANSER GÜNDEMİ DERGİSİ Volume 4/4, Ekim 2016
MESANE VE ÜST ÜRİNER SİSTEM KANSERLERİ

ÜST ÜRİNER SİSTEM DEĞİŞİCİ EPİTEL KANSERLERİNDE STANDART YAKLAŞIMDA İLKELER

Dr. Cenk Murat Yazıcı
Namık Kemal Üniversitesi Tıp Fakültesi, Üroloji Anabilim Dalı

Giriş

Üst üriner sistem tümörleri, kalisiyel sistemden distal üretere kadar üriner sistemi döşeyen epitelyal hücrelerden gelişmektedir. En sık gözlenen tip değişici epitelyal kanseridir[1]. Üst üriner sistem değişici epitelyal kanserinin karakteristik özellikleri mesane kanserine benzese de, üriner sistemin anatomik özelliklerinden dolayı üst üriner sistem değişici epitelyal kanserinin tedavisinde farklı yaklaşımlar yer almaktadır. Mesane tümörlerinin tedavisinde, rekürens ve progresyon engelleyici yöntemlerin kullanılması ve yakın takip olanakları ile organ koruyucu yöntemler daha ön planda yer almaktadır. Ancak bu durum üst üriner sistem tümörleri için bu kadar kolay olmamakta ve organ koruyucu cerrahi endikasyonlarında limitleyici özellik kazanmaktadır. Diğer taraftan, mesane tümörleri ile yapılan prospektif, randomize çalışmalar, yol haritasının belirlenmesinde ciddi katkılar sağlarken, daha nadir görülen üst üriner sistem değişici epitelyal kanserinde yol haritasını oluşturacak yeterli veri bulunmamaktadır. Son yıllarda oluşan teknolojik gelişmeler, birçok ürolojik cerrahide minimal invaziv tekniklerin tanımlanmasına neden olmuştur. Üst üriner sistem değişici epitelyal kanserinin tedavisinde de, minimal invaziv teknikler tanımlanmış ancak onkolojik prensipler açısından organ koruyucu cerrahi teknikleri henüz beklenilen yaygınlığa ulaşamamıştır.

Radikal Nefroüreterektomi ve Güdük Eksizyonu

Böbrek kanseri tedavisinde organ koruyucu yaklaşım, gün geçtikçe sınırlarını zorlamasına rağmen, üst üriner sistem değişici epitelyal kanserinde radikal destrüktif cerrahi halen altın standart yöntem olarak kabul edilmektedir[2]. Özellikle, invaziv üst üriner sistem tümörlerinde, radikal nefroüreterektominin onkolojik sonuçlarını yakalayabilen bir cerrahi teknik bulunmamaktadır. Radikal nefroüreterektomi ayrıca kitlesel olarak büyük, multifokal ve reküren non-invaziv üst üriner sistem değişici epitelyal kanserinin tedavisinde de yüksek başarı oranlarıyla altın standart teknik olma özelliğini korumaktadır[3]. Avrupa Üroloji Kılavuzlarında (EAU), invaziv olan veya olma şüphesi olan, yüksek gradeli olduğu tespit edilen, multifokal özellikte olan ve non-invaziv olmasına rağmen >1cm. olan üst üriner sistem değişici epitelyal kanserinde radikal nefroüreterektomi endikasyonunun olduğu bildirilmektedir[2]. Radikal nefroüreterektomi, açık veya laparoskopik teknikle yapılabilmektedir. Her iki yöntemde de cerrahi prensipler birbirine benzer olmakla beraber ana amaç; onkolojik prensipler ışığında böbrek ve üreterin tek bir piyes şeklinde vücut dışına alınmasıdır[4].

Açık radikal nefroüreterektomi değişik tekniklerle yapılabilmektedir. Tekniğin seçimi, hastanın bedensel özelliklerine veya cerrahın tecrübesine göre değişebilmektedir. Radikal nefroüreterektomi, hem böbreğe hem de alt üreter-mesane lokalizasyonuna ulaşabilmek amacıyla torakoabdominal tek insizyonla yapılabildiği gibi, önce böbrek disseksiyonunun yapıldığı anterior subkostal ve daha sonra üreter güdük rezeksiyonunun yapıldığı Gibson inzisyonları gibi iki farklı insizyon ile de gerçekleştirilebilmektedir. Bazı merkezlerde, radikal nefroüreterektomi için tek, uzun, orta hat insizyonu kullanılmakta, ancak bu insizyon ile özellikle sol böbreğe ulaşmak daha zor olabilmektedir[1].

Radikal nefroüreterektomi sırasında böbrek, perinefritik yağ dokusu ve Gerota fasyası total olarak çıkartılırken, üreter distalde mesane içine kadar diseke edilmeli ve tek bir piyes olarak dışarı çıkartılmalıdır. Üreterin, mesane içine kadar diseke edilip çıkartılması, radikal

nefroüreterektominin en önemli aşaması olup, cerrahi başarı ve kanser nüksünün engellenmesinde oldukça etkin rol oynamaktadır[5, 6]. Radikal nefroüreterektominin, nefrektomi aşaması, radikal nefrektomi aşamalarına benzer şekilde yapılmaktadır. Öncelikle renal arter ve renal ven kontrol altına alınmalıdır. Değişik teknikler kullanılsa da, genel yöntem öncelikle renal arterin daha sonra renal venin 0 ipek ile bağlanması ve kesilmesidir. Renal kanlanma kontrol altına alındıktan sonra, Gerota fasyası çevre dokulardan diseke edilerek, bütünlüğü bozulmadan böbrekle birlikte serbestleştirilmelidir. Adrenal dokunun spesimene katılması konusunda farklı görüşler bulunmaktadır. Genel kanı ipsilateral adrenal dokunun da çıkartılması yönünde olsa da, üst üriner sistem değişici epitelyal kanserinde ipsilateral adrenalektominin prognozu etkilediğini gösteren bilimsel veri bulunmamaktadır[1]. Ancak büyük, invaziv üst üriner sistem değişici epitelyal kanserinde ipsilateral adrenalektomi, tümör kontrolü açısından önemli olabilmektedir. Nefrektomi sırasında dikkat edilmesi gereken en önemli nokta, diseksiyon sırasında toplayıcı sistemin ve renal pelvisin kesinlikle açılmamasıdır. Bu durum hücre ekimi açısından büyük risk oluşturmakta ve hastanın prognozunu etkilemektedir.

Radikal nefroüreterektomi sırasında lenf nodu diseksiyonu hakkında farklı görüşler bulunmaktadır. Bu farklı görüşler, konu ile ilgili prospektif çalışmaların olmaması ve genel değerlendirmenin retrospektif bilgilerden oluşmasından kaynaklanmaktadır. Avrupa Üroloji Kılavuzlarında, Ta-T1 olan üst üriner sistem transizyonel hücre karsinomlarında bölgesel lenf nodu diseksiyonunun gerekli olmadığı, bu hasta grubunda lenf nodu metastazı olma olasılığının % 2,2 olduğu belirtilmektedir[2]. Evrenin T2-4 olması durumunda ise lenf nodu tutulumu olasılığı yükselmekte ve %16 seviyelerine kadar çıkmaktadır. Özellikle evrenin yükselmesiyle, lenf nodu tutulumu oranı arasında doğrudan ilişki olduğu düşünülmektedir[7]. Bu veriler ışığında bölgesel lenfadenektomi sadece invaziv üst üriner sistem değişici epitelyal kanserinde önerilmektedir[2]. Lenfadenektominin sınırları hakkında da kesin bir görüş birliği bulunmamaktadır. Renal pelvis, üst üreter ve orta üreter tümörlerinde, renal hilar bölgeyi içine alacak şekilde, tümör lokalizasyonuna göre paraaortik veya parakaval lenfadenektomi yapılması ve lateral sınır olarak üreterin kullanılması önerilmektedir[7-9].

Nefroüreterektominin en önemli aşaması, tüm üreterin mesane içine kadar rezeke edilmesidir. Özellikle distal üreter rezeksiyonu, onkolojik sonuçları ve rekürensi direk etkilediğinden, bu aşama sabırla ve dikkatlice yapılmalıdır[5, 6]. Distal üreter rezeksiyonunda transvezikal, ekstravezikal veya kombine teknikler kullanılabilir. Transvezikal yaklaşımda, mesane açıldıktan sonra üreter diseksiyonu yapılmaktadır. Bu diseksiyon sırasında mesane mukozasında yaklaşık 1 cm.'lik güvenlik sınırı bırakılarak üreterin çepeçevre çıkartılması önerilmektedir. Üreterin rezeksiyonu tamamlandıktan sonra oluşan mesane açıklığı çift kat olarak emilebilen sütür materyali ile kapatılmalıdır. Ekstravezikal yaklaşımda ise diseksiyon mesane duvarından üreter orifisine doğru yönlendirilmektedir. Bu tekniğin avantajı, mesane açılmadığı için postoperatif dönemde sistostomi ihtiyacı olmamasıdır. Üreterektomi sonrası oluşan mesane açıklığı çift kat olarak kapatılmalıdır[1]. Üreter orifisinin transüretral rezeksiyonu, üreteri sıyırma tekniği ve transvezikal bağlama ve kesme tekniği gibi, üreter güdük çıkartılmasını kolaylaştıracak teknikler tarif edilmiştir. Üreter orifisinin transüretral rezeksiyonu tekniğinde, ipsilateral intramural üreter, ekstravezikal bölgeye kadar transüretral olarak rezeke edilmektedir. Böylece üreter ikincil bir insizyon ihtiyacı olmadan böbrek piyesi ile birlikte çıkartılabilmektedir[10]. Üreteri sıyırma tekniğinde ise, transüretral olarak ipsilateral üretere, üreter kateteri yerleştirilerek nekroüreterektomiye geçilmektedir. Nefrektomi ve üreter diseksiyonu sonrası üreter, üreter kateteri üzerinden bağlanarak kesilmekte ve piyes dışarı alınmaktadır. Bu aşamadan sonra tekrar endoskopik yönteme geçilerek üreter kateteri sayesinde üreterik güdük mesane içine alınmakta ve rezeke edilmektedir[11]. Farklı bir teknikte ise, ipsilateral üretere üreter kateteri yerleştirildikten sonra 2 adet laparoskopik trokar ile mesaneye girilmektedir. Transmural üreter, grasper ile mesane içine çekildikten sonra bağlayıcı bir lup yardımıyla üreter orifisine yakın bir noktadan distal segment çepeçevre tutularak kapatılmaktadır. Bu manevra sonrası üreter ekstravezikal bölgeye kadar çepeçevre diseke edilmekte ve böbrek ile birlikte dışarı çıkartılmaktadır[12]. Literatürde başarılı sonuçlar alındığını gösteren veriler olsa da, tekniklerin güvenilirliği hakkında kesin görüş birliği bulunmamaktadır. Bu nedenle bu teknikler genelde düşük derece tümörlerin cerrahisinde önerilmektedir.

Laparoskopik nefroüreterektomi, cerrahi açıdan uygulaması kolay olmayan ve onkolojik sonuçlar açısından belli prensipleri bulunan bir tekniktir. Literatürde laparoskopik nefroüreterektomi sonrası retroperitoneal bölgede ve trokar girişlerinde tümör nüksü bildirilmiş vakalar bulunmaktadır[13, 14]. Bu nedenle, laparoskopik nefroüreterektomi yapan cerrahın yeterli tecrübede olması gerekmektedir. Laparoskopik nefroüreterektomi, transperitoneal veya retroperitoneal yaklaşımla yapılabilmektedir. Onkolojik başarının sağlanabilmesi için açık cerrahi sırasından uyulması gereken tüm prensiplere uyulmalı ve manipülasyonlar sırasında üriner sistem bütün-

lüğünün bozulmamasına oldukça dikkat edilmelidir. Tecrübeli ellerde yapıldığında, laparoskopik radikal nefroüreterektominin, açık cerrahiye benzer sonuçlar verdiği, hatta fonksiyonel açıdan daha başarılı bir teknik olduğu bildirilmiştir[15, 16]. Avrupa Üroloji Kılavuzunda da, T1-T2/N0 olan üst üriner sistem transizyonel hücre karsinomlarında, laparoskopik radikal nefroüreterektominin etkinliğinin açık nefroüreterektomiyle benzer olduğu belirtilmektedir[2].

Radikal nefroüreterektominin onkolojik başarısı, tümör evre ve derecesiyle ilişkilidir. Tümör evresi T1-2 olan hastalarda 5 yıllık sağkalım oranı % 60-90 arasında değişirken, tümör evresi T3-4 olan hastalarda bu oran %0-30'lara kadar düşmektedir. Tümör evresi gibi tümörün derecesi de prognozu etkileyen önemli faktörlerden biridir. Düşük dereceli tümörlerde 5 yıllık sağkalım %90'lara ulaşırken, yüksek derece tümörlerde 5 yıllık sağkalım %30'ların altına kadar inmektedir. Rekürensi etkileyen en önemli faktör distal üreter rezeksiyonu sırasında rezeke edilmeyen güdüktür. Cerrahi sonrası üreterik güdük bırakılan hastaların %30-75'inde tümör nüksü olduğu tespit edilmiştir. Özellikle yüksek dereceli tümörlerde üreterik güdük nüks oranı oldukça yüksek olarak bildirilmiştir[1, 12, 13].

Segmental Üreterektomi ve Üreteroüreterostomi

Segmental üreterektomi ve üreteroüreterostomi, üst üriner transizyonel hücreli karsinomu olan hastalar arasında oldukça spesifik bir gruba uygulanmaktadır. Tümör lokalizasyonu, tümör boyutu, tümör derecesi ve hastanın fonksiyonel renal ünite durumu, segmental üreterektomi endikasyonunda önemli etkiye sahiptir. Noninvaziv, düşük derece, proksimal veya orta üreter lokalizasyonda olup, endoskopik teknikler için boyutu büyük olan kitlelerde sagmenter üreterektomi endikasyonu oluşmaktadır. İnvaziv yada yüksek derece proksimal veya orta üreter tümörlerinde ise segmental üreterektomi, sadece soliter böbrekde endike olup, hastaların renal fonksiyonlarının korunması amaçlanmaktadır[18-20]. Tümörün lokalizasyonuna göre kullanılacak insizyon şekli değişebilmektedir. Üst üreter tümörlerinde flank insizyon tercih edilirken, orta üreter lokalizasyonundaki tümörlerde 12. kosta ucu ile pelvis arasında açılan insizyon daha faydalı olmaktadır[1]. Segmental üreterektomi ve üreteroüreterostomi sırasında, tümör lokalizasyonunun ve cerrahi yaklaşımın önceden belirlenmesi hayati öneme sahiptir. Preoperatif hazırlıkta, radyolojik değerlendirmeler hatta tanısal üreteroskopik değerlendirmenin yapılması önerilmektedir. Böylece cerrah, hedef kitleye direk ulaşabilmekte ve gereksiz manipülasyonlardan uzak durabilmektedir. Tümörün palpe edilebiliyor olması, açık üreterektominin en büyük avantajıdır. Laparoskopik cerrahiler sırasında palpasyon duyusunun yokluğu, bu tür cerrahiyi zorlaştırmaktadır. Teknik ne olursa olsun, tümörün tespiti ve sınırlarının belirlenmesinden sonra, proksimal ve distal uçtan 1-2 cm'lik güvenlik mesafesi bırakılması gerekmektedir[1]. Transizyonel hücre karsinomlarının doğal özelliği nedeniyle, cerrahi sınırdan frozen gönderilmesi konusunda farklı görüşler bulunsa da, genel kanı patolojik desteğin alınması yönündedir. Cerrahi sınırlarda tümörün görünmemesi, üreteroüreterostomi aşamasına geçilmesi konusunda yeterli görülmektedir. Segmental üreterektomi esnasında lenf nodu diseksiyonu hakkında farklı görüşler bulunmaktadır. Bu cerrahinin spesifik bir hasta grubunda yapılıyor olması(Düşük derece, non-invaziv tümör), lenfadenektominin gerekliliği konusunda soru işaretleri oluşmasına neden olmuştur. Konu hakkında bilimsel verilerin yeterli olmaması nedeniyle, segmental üreterektomi sırasında lenfadenektomi, uzman görüşü aşamasında kalmıştır. Kılavuzlarda konuyu betimleyen kesin bir öneri bulunmamakla birlikte, uzman görüşünde segmental üreterektomi sırasında bölgesel lenfadenektomi yapılması önerilmektedir[1]. Segmental üreterektomi sonrası üreteroüreterostomi yapılması gerekmektedir. Üreterin proksimal ve distal ucu, gergin olmayacak şekilde anastomoz edilmelidir. Bu amaçla proksimal ve distal üreter yeterince serbestleştirilmeli, hatta gerekir ise ipsilateral böbrek mobilize edilmelidir. Anastomoz esnasında üreterlerin spatüle edilmesi ve üreteral stent yerleştirilmesi konusunda görüş birliği bulunmaktadır[1]. Tüm bu işlemler sırasında, üreteral kanlanmanın bozulmaması, postoperatif fonksiyonel başarı açısından oldukça önemlidir.

Distal Üreterektomi ve Üreteroneosistostomi

Distal üreter yerleşimli değişici epitelyal kanserde, endoskopik olarak tümör rezeksiyonu mümkün olmadığı durumlarda, distal üreterektomi ve üreteroneosistostomi endikasyonu oluşmaktadır[2]. Boyut olarak büyük, organa sınırlı, invaziv tümörler bu sınıfa girmektedir. Cerrahi, modifiye Gibson, Pfannenstiel veya orta hat insizyonla yapılabilmektedir[1]. Distal üreter diseke edilerek üreter orifisine kadar çıkartılmalıdır. Bu diseksiyon sırasında üreter bütünlüğünün korunması onkolojik prensipler açısından oldukça önemlidir. Distal üreter eksizyonu sonrası geride kalan üreter uzunluğu ve mesane mesafesi, üreteroneosistostomi tekniğinin nasıl yapılacağını belli eder. Kısa segment eksizyonu sonrası direk üreteroneosistostomi yapılabilirken, uzun segment eksizyonu sonrasında yardımcı anastomoz tekniklerine ihtiyaç duyulmaktadır. Bu hastalara psoas hitch veya Boa-

ri's flap teknikleri uygulanabilmektedir[1]. Psoas hitch cerrahisi sırasında ipsilateral süperior vezikal bağlantılar diseke edildikten sonra mesane ipsilateral psoas kasına doğru çekilerek, iliak damarlar hizasında psoas kas tendonuna fikse edilir. Böylece mesane üreter mesafesi kısaltılmış olur. Bu teknik ile ciddi bir mesafe kazanılabilmekte ve orta üreter seviyesine kadar anastomoz sağlanabilmektedir[1]. Üreter anastomozu, üreteroneosistostomi prensiplerine göre yapılmakta ve vakaya göre reflüksif veya non-reflüksif teknik kullanılabilmektedir. Çok daha uzun defektlerde Boari flap tekniği faydalı olmaktadır. Bu teknikte, mesane üzerinden kaldırılan bir flap ile oluşturulan üreter, üreteropelvik bileşkeye kadar uzanabilmekte ve ciddi kayıpları onarabilmektedir.

Bazı vakalarda, Boari flap tekniğine rağmen doku hasarının tamir edilememesi söz konusu olabilmektedir. Bu vakalarda ileal segment kullanılarak üreteral anostomoz yapılması gerekebilmektedir. Kayıp olan doku mesafesi değerlendirildikten sonra ileal segment, mezenter ile birlikte alınarak hasarın olduğu bölgeye transpoze edilmektedir. Aşırı mukus salınımının önüne geçilmesi amacıyla ileumun antimezenterik bölümünde rezeksiyon yapılması ve 12-14 Fr üreter kateteri üzerinden daraltılması önerilmektedir. Bu manipülasyonla, ileal peristaltizmin daha fazla korunabildiği konusunda da bilgiler bulunmaktadır[1]. İleal segment harici doku hasarı onarımında appendiks kullanımı da tanımlanmıştır[21]. Tüm tekniklere rağmen üreterdeki kayıp tamir edilemez ise, böbreğin iliak fossaya taşınması (ototransplantasyon) ile üriner sistemin devamlılığı sağlanabilmektedir[22]. Teknikler arasında başarı değerlendirmesi yapan prospektif çalışmaların olmaması nedeniyle hangi yöntemin daha üstün olduğu konusunda fikir birliği bulunmamaktadır.

Üst Üriner Sistem Tümörlerinde Radyoterapi

Üst üriner sistem değişici epitelyal kanserindeki prognoz verileri, özellikle invaziv tümörlerde adjuvan radyoterapi fikrini ön plana çıkarmıştır. Konu hakkında yeterli sayıda prospektif çalışma bulunmamaktadır. Maulard-Durdux ve ark. yaptıkları çalışmada, üst üriner sistem değişici epitelyal kanseri olan 26 hastaya radikal cerrahi sonrası 45 Gy radyoterapi uygulamışlar ve önceki cerrahi serileriyle karşılaştırmışlardır. Yapılan değerlendirmede, postoperatif radyoterapinin, prognozu etkilemediği sonucuna varmışlardır[23]. Benzer bir çalışmada Hall ve ark. evre 3 ve 4 üst üriner sistem değişici epitelyal kanseri olan 76 hastaya postoperatif radyoterapi uygulamış ve hastaların yaşam sürelerinde fark olmadığını bildirmişlerdir[24]. Farklı bir çalışmada, Jwa ve ark, adjuvan radyoterapi ile lokal rekürensin azaldığını bildirmiş olsa da, prognoz hakkında veri vermemişlerdir. Son dönemlerde yayınlanan Hahn ve ark. çalışmasında ise radyoterapinin üst üriner sistem değişici epitelyal kanserinde yaşam süresini artırmadığını bildirmişlerdir[25]. Konu hakkında sınırlı sayıda çalışma olması nedeniyle, radyotepinin üst üriner sistem değişici epitelyal kanserindeki yeri konusu halen tartışılmaktadır. Günümüze kadar yapılan çalışmalar genel anlamda yaşam süresi üzerine etkinliği olmadığı yönündedir.

Sonuç

Sonuç olarak, üst üriner sistem değişici epitelyal kanserinde yüksek evre ve yüksek derece tümörlerinde radikal cerrahiler altın standart yöntem olmaya devam etmektedir. Bu tedavi yöntemlerine yardımcı olabilecek neo-adjuvan yada adjuvan tedaviler etkinliklerini henüz ispatlayamamıştır. Teknolojik gelişmelerle birlikte organ koruyucu minimal invaziv yöntemler, alternatif tedavi teknikleri arasında yerini almış olsa da onkolojik prensipler açısından sorgulanmaya devam etmektedir.

KAYNAKLAR

1. *Sagalowsky AI, Jarrett TW, Flanigan RC. Urothelial Tumors of the Upper Urinary Tract and Ureter. In Wein AJ, Kavoussi LR, Novick AC, Partin AW, Peters CA. (eds) Campbell-Walsh Urology. Tenth Ed. Philadelphia, Pennsylvania, 2012 Ch. 53. Pp:1516-53.*
2. *Roupret M, Babjuk M, Compérat E et al. EAU guidelines. Urethelial Carcinomas of the Upper Urinary Tract. 2014.*
3. *Margulis V, Shariat SF, Matin SF, et al. Outcomes of radical nephroureterectomy: a series from the Upper Tract Urothelial Carcinoma Collaboration. Cancer 2009 Mar;115(6):1224-33.*
4. *Kamihira O, Hattori R, Yamaguchi A et al. Laparoscopic radical nephroureterectomy: a multicenter analysis in Japan. Eur Urol. 2009 Jun;55(6):1397-407.*
5. *Lughezzani G, Sun M, Perrotte P, et al. Should bladder cuff excision remain the standard of care at*

nephroureterectomy in patients with urothelial carcinoma of the renal pelvis? A population-based study. Eur Urol 2010 Jun;57(6):956-62.

6. *Phé V, Cussenot O, Bitker MO, et al. Does the surgical technique for management of the distal ureter influence the outcome after nephroureterectomy? BJU Int 2011 Jul;108(1):130-8.*
7. *Lughezzani G, Jeldres C, Isbarn H, et al. A critical appraisal of the value of lymph node dissection at nephroureterectomy for upper tract urothelial carcinoma. Urology 2010 Jan;75(1):118-24.*
8. *Roscigno M, Brausi M, Heidenreich A, et al. Lymphadenectomy at the time of nephroureterectomy for upper tract urothelial cancer. Eur Urol 2011 Oct;60(4):776-83.*
9. *Kondo T, Hashimoto Y, Kobayashi H, et al. Template-based lymphadenectomy in urothelial carcinoma of the upper urinary tract: impact on patient survival. Int J Urol 2010 Oct;17(10):848-54.*
10. *Abercrombie GF, Eardley I, Payne SR, Walmsley BH, Vinnicombe J. Modified nephro-ureterectomy. Long-term follow-up with particular reference to subsequent bladder tumours. Br J Urol. 1988 Mar;61(3):198-200.*
11. *Clayman RV, Garske GL, Lange PH. Total nephroureterectomy with ureteral intussusception and transurethral ureteral detachment and pull-through. Urology. 1983 May;21(5):482-6.*
12. *Gill IS, Soble JJ, Miller SD, Sung GT. A novel technique for management of the en bloc bladder cuff and distal ureter during laparoscopic nephroureterectomy. J Urol. 1999 Feb;161(2):430-4.*
13. *Rouprêt M, Smyth G, Irani J, et al. Oncological risk of laparoscopic surgery in urothelial carcinomas. World J Urol 2009 Feb;27(1):81-8.*
14. *Ong AM, Bhayani SB, Pavlovich CP. Trocar site recurrence after laparoscopic nephroureterectomy. J Urol 2003 Oct;170(4 Pt 1):1301.*
15. *Simone G, Papalia R, Guaglianone S, et al. Laparoscopic versus open nephroureterectomy: perioperative and oncologic outcomes from a randomised prospective study. Eur Urol 2009 Sep;56(3):520-6.*
16. *Adibi M, Youssef R, Shariat SF, et al. Oncological outcomes after radical nephroureterectomy for upper tract urothelial carcinoma: Comparison over the three decades. Int J Urol 2012 Dec;19(12):160-6.*
17. *McCarron JP Jr, Chasko SB, Gray GF Jr. Systematic mapping of nephroureterectomy specimens removed for urothelial cancer: pathological findings and clinical correlations. J Urol. 1982 Aug; 128(2):243-6.*
18. *Jeldres C, Lughezzani G, Sun M, et al. Segmental ureterectomy can safely be performed in patients with transitional cell carcinoma of the ureter. J Urol 2010 Apr;183(4):1324-9.*
19. *Lughezzani G, Jeldres C, Isbarn H, et al. Nephroureterectomy and segmental ureterectomy in the treatment of invasive upper tract urothelial carcinoma: a population-based study of 2299 patients. Eur J Cancer 2009 Dec;45(18):3291-7.*
20. *Colin P, Ouzzane A, Pignot G, et al. Comparison of oncological outcomes after segmental ureterectomy or radical nephroureterectomy in urothelial carcinomas of the upper urinary tract: results from a large French multicentre study. BJU Int 2012 Oct;110(8):1134-41.*
21. *Goldwasser B, Leibovitch I, Avigad I. Ureteralsubstitution using the isolated interposed vermiform appendix in a patient with a single kidney and transitional cell carcinoma of the ureter. Urology. 1994 Sep;44(3):437-40.*
22. *Pettersson S, Brynger H, Henriksson C, Johansson SL, Nilson AE, Ranch T. Treatment of urothelial tumors of the upper urinary tract by nephroureterectomy, renal autotransplantation, and pyelocystostomy. Cancer. 1984 Aug 1;54(3):379-86.*
23. *Maulard-Durdux C, Dufour B, Hennequin C et al. Postoperative Radiation Therapy in 26 Patients with Invasive Transitional Cell Carcinoma of the Upper Urinary Tract: No Impact on Survival? The Journal of Urology. Volume 155, Issue 1, January 1996, Pages 115–117*
24. *Hall MC, Womack JS, Roehrborn CG, Carmody T, Sagalowsky AI. Advanced transitional cell carcinoma of the upper urinary tract: patterns of failure, survival and impact of postoperative adjuvant radiotherapy. J Urol. 1998 Sep;160(3 Pt 1):703-6.*
25. *Hahn AW, Giri S, Pathak R, Bhatt VR, Martin MG. Effect of Adjuvant Radiotherapy on Survival in Patients with Locoregional Urothelial Malignancies of the Upper Urinary Tract. Anticancer Res. 2016 Aug;36(8):4051-5.*

KANSER GÜNDEMİ DERGİSİ Volume 4/4, Ekim 2016
MESANE VE ÜST ÜRİNER SİSTEM KANSERLERİ

ÜST ÜRİNER SİSTEM DEĞİŞİCİ EPİTEL KANSERLERİNDE ENDOSKOPİK TEDAVİLERİN YERİ

Dr. Bülent Erkurt
Medipol Üniversitesi Tıp Fakültesi, Üroloji Anabilim Dalı

GİRİŞ

Üst üriner sistem üreteliyal karsinomlarının (ÜÜSÜK) gerek üreterorenoskopik lazer ablasyonu gerekse perkutan rezeksiyonu seçilmiş düşük dereceli tümörlerde uygulanabilen endoskopik tedavi alternatifleridir. Özellikle üreteroskopik ÜÜSÜK tedavisi, güncel ürolojik pratiğimizde sıklıkla yer almaya başlamıştır. Ancak ÜÜSÜK' unun endoskopik tedavisi hakkındaki bildirilerin genellikle küçük seriler (seviye 4) veya tümör evrelerinin karşılaştırılmadığı randomize edilmemiş karşılaştırılmalı çalışmalardan (seviye 3b) oluşturulduğu için kanıt seviyesinin yetersiz olduğunun öncelikle belirterek başlamam gerektiği kanısındayım. Bir başka deyişle endoskopik tedaviyi radikal nefroüreterektomi ile karşılaştıran randomize çalışma mevcut değildir. Endoskopik tedavinin sonuçlarını içeren yazılardaki biopsi yöntem ve patoloji sonuçları genellikle yetersizdir. Takip süreleri ise ortalama 3 yıldır. Bu bölümde endoskopik ÜÜSÜK' nin onkolojik sonuçlarından çok cerrahi teknikleri tartışılmaya çalışılacaktır.

ÜÜSÜK tüm üreteliyal karsinomların % 5'inden az ve genital tümörlerin % 1-2'si kadar sıklıkta görülmektedir. Böbrek kanserlerinin ise % 5-10'u ÜÜSÜK olarak belirtilmiştir[1]. Bunların %90'ı değişici epitel hücreli karsinom ve diğerleri skuamöz hücreli karsinom ve adenokarsinomdur. Bu tümörler üretere göre 4 kat daha fazla renal pelviste yer almaktadır. Üreter tümörlerinin ise üçte ikisi alt 1/3 üreterde saptanır. Karşı tarafta % 2-5, alt üriner sistemde görülme sıklığı ise %5'tir. ÜÜSÜK olan hastaların %30-75'inde takipte mesanede üreteliyal karsinom ortaya çıkabilmektedir[2].

Seçkin tedavisi radikal nefroüreterektomi ve mesane güdüğü eksizyonu olarak kabul edilmesine rağmen nefroüreterektominin onkolojik sonuçları alt üriner sistem üroteliyal kanserleri kadar başarılı görülmemektedir. 12 ayrı merkezin yer aldığı üst üriner sistem üreteliyal karsinom çalışmasında 1363 vaka nefreüreterektomi ile tedavi edilmiş ve 5 yıllık nükssüz kalma olasılığı ancak % 69 olarak rapor edilmiştir. MD-Anderson kanser merkezinden de benzeri sonuçların gelmesi üzerine peri operatif kemoterapi ve multimodal tedavi olasılıkları konuşulmaya başlanmıştır[3, 5]. Düşük dereceli karsinomlarda organ koruyucu veya konservatif tedavi olarak tanımlanan endoskopik lazer ablasyonu nefroüreterektomiye benzer sağ kalım oranları ile dikkat çekmektedir.

Üreterorenoskopik tedavi fonksiyone böbrekte yer alan düşük dereceli tümörlerin sınırlı çapta ve seçilmiş hastalarda uygulanması ile popülerize edilmiştir. Bu nedenle nefroüreterektomi ile sağlıklı karşılaştırmalar literatürde pek yer almamaktadır[4]. Ayrıca üreteroskopik tedavi edilenlerin 1/5' ine 5 yıl içinde nefroüreterektomi uygulanmaktadır. Bu nedenle yüksek nüks oranları nedeniyle sık ve etkin takip önerilmektedir. İyi seçilmiş Derece 1 tümörlerin yüksek hacimli merkezlerde gerçekleştirilen ureteroskopik tedavisinde 5 yıllık kansersiz kalma şansının nefroüreterektomiye eşit olduğu rapor edilmiştir. Yine konservatif tedavi lehine 2014 yılında yayınlanan ve 1002 vakayı inceleyen 8 retrospektif çalışmanın metaanalizi endoskopik böbrek koruyucu cerrahinin sağ kalım ve kansersiz süreç açısından nefroüreterektomiden farklı olmadığını ortaya koymuştur. Aynı metaanalizde derece 3 tümörlere yapılan konservatif tedavinin kötü sonuçları da tanımlanmıştır. Bu nedenle endikasyon aralığı iyi belirlenmiştir. Yani tek odakta, düşük dereceli ve BT de invaziv görülmeyen tümörler ideal ureteroskopik konservatif tedavi adayı olarak belirtilmektedir.

En etkin prognostik faktör tümörün evre ve derecesi olmakla birlikte lenf nodu tutulumu, lenfovasküler invazyon, tümör boyut ve çokluğu da kullanılmaktadır. Konservatif tedavi ve radikal tedavi seçiminin sağlıklı yapılabilmesi için uluslararası yönergeler kullanılmaktadır.

Son yıllarda ince çaplı bükülebilir üreterorenoskoplar, bükülebilir biopsi forsepsleri, nitinol uçlu basket kataterler ve lazer enerji kaynaklarındaki gelişmeler konservatif tedaviyi daha kolay ve etkili hale getirmiştir.

Perkutan rezeksiyon ile tedavi üreteroskopik tedaviden daha önce popülerize edilmiş olmasına rağmen komplikasyon oranı ve tümör ekim olasılığı nedeniyle yerini üreteroskopik tedaviye bırakmıştır. Renal kavitelerde yer alan, düşük dereceli ve invaziv olmayan ÜÜSÜK larında uygulanabilmektedir (seviye 3)[5]. Üreteroskopik olarak ulaşılamayan alt kaliksiyel tümörlerde tercih edilmektedir[5].

LAZER ENERJİSİ

Dünyada ilk lazer enerjisi teori olarak 1917' de Albert Einstein tarafından ortaya atılmıştır. Ancak ilk lazer Theodore Maiman tarafından 1960 yılında geliştirilmiştir. Ürolojik arenada ise neredeyse 40 yıldır oldukça etkin ve yaygın olarak lazer enerjisi kullanılmaktadır. Üroloji de kullanılan lazer çeşitleri aşağıdaki gibidir:

Nd:YAG;

Ho:YAG (holmium:YAG);

Thu:YAG (thulium:YAG);

CO2 (carbon dioxide);

KTP (potassium titanyl phosphate);

LBO (lithium triborate);

Diode laser.

Mesanenin Değişici epitel hücreli kanserinde ilk deneysel lazer uygulaması Parsons tarafından 1994 yılında Rubber lazer (Yakut lazeri) ile gerçekleşmiştir[9]. Günümüzde ise Nd;YAG ve Ho;YAG lazerleri renal pelvis ve üreter üreteliyal kanserleri için en sık kullanılan lazerlerdir.

Holmium lazer enerjisinin, ince ve bükülebilir ureterorenoskopların ve bükülebilir biopsi forsepslerinin geliştirilmesi renal pelvis ve üreter tümörlerinin tedavisinde güvenli ve etkin bir tedavi olarak kullanılmaya başlamıştır[10].

Nd:YAG lazer doku ablasyonunu 5-10 mm derinlikte gerçekleştirir. Bu nedenle büyük tümörlerde kullanılabilir. Oysa Ho:YAG lazerin derinliği 0.4 mm dir ve daha küçük tümörlerde daha etkin kullanılabilir. Fiberin tümöre direk teması gerekli değildir ve uygulanmamalıdır. 4 mm' lik mesafeden uygulanan ablasyon daha etkin ve güvenlidir[11].

Holmium lazer dalga boyu yaklaşık 2 µm civarında olan ve emilim özellikleri Nd:YAG lazer ile CO2 lazer arasında gerçekleşen darbeli bir lazer sistemidir. Uygulama parametreleri doğru seçildiğinde bir çok klinik uygulamada yer alabilmektedir. Sert ve yumuşak doku ablasyonları ve litotripsi özellikleri renk ve kompozisyondan bağımsızdır. 30-40 W arası holmium lazer üniteleri günümüz endoürolojisindeki bir çok klinik uygulama için hem etkin hem güvenli bulunmuştur. Üriner sistem tümör ablasyonu, darlık tedavisi, ve litotripsi bu yelpazenin içinde yer almaktadır[6, 7]. Holmium lazer aynı Nd;YAG lazerde olduğu gibi yelpazenin kızılötesi segmentinde yer almakla birlikte dalga boyu iki katı fazladır. Nd;YAG lazerin daha düşük su emilimi ve dokuya daha derin penetrasyon özelliği vardır. Oysa holmium lazer su tarafından kolaylıkla emilebilmekte ve dolayısıyla penetrasyon derinliği 0.4 mm gibi oldukça sınırlı kalmaktadır.

Yüksek doku emilimini birkaç yüz adet mikrosaniye için de gerçekleşen darbeli lazer etkisi sağlamaktadır. Bu özelliği lazer etkisinin fiber ucunda sınırlı ve kontrollü kalmasını sağlamaktadır. Yaklaşık 0.5 mm lik alanda koagülasyon zonu oluşturmaktadır. Böylece kanamayı engelleme ve kanamasız girişim özelliğini kazandırmaktadır. Doku kesme ve ablasyon özelliği 15-20 Hz. frekanslarında başlamaktadır[8]. Holmium lazer radyasyonu doku ve taş için aynı etkinliktedir. Lazere maruz kalan düşük hacimli bir miktar su aşırı hızla yüzlerce celsiyus derecesi seviyesine ulaşmaktadır. Hipertermik su buhar atığı şeklinde ve patlayıcı bir etki ile doku veya taşa yöneltilmektedir. Dokunun tüm derinliğinin ısıtılması veya vaporize edilmesi hedeflenmediği müddetçe oldukça etkin bir tedavi gerçekleştirmektedir. Aslında, bu çeşit bir ablasyon atermal bir etkidir. Isınma işlemi emilim hacmi ile doğru orantılı olduğu için çevre sağlıklı doku etkilenmemektedir. Holmium lazer enerjisi yumuşak doku veya tümör ablasyonu bu etki mekanizması ile sağlamaktadır.

Daha iyi anlaşılması için bir örnekleme yapmak istersek; yumuşak doku ablasyonu için gerekli olan tipik lazer enerjisi 1 jolue dür. Bu enerji 0.2 saniye de bir ışık yayan 5 w'lık bir araba park lambasının sebep olduğu ve eli ancak ısıtan gücüne karşılık gelmektedir.

Örneğin 200 µs gibi kısa darbeli lazer enerjisi uygulaması 5kW gibi darbe gücü sağlar. 400 micronluk bir fiber ucunda bu işlem cm2 başına 4MW lık bir güç yoğunluğuna ulaşmaktadır. Pratikte zirve darbe gücü 15

kW ve güç yoğunluğu 10 W / cm2 ye kadar elde edilmektedir. Bu enerji ve güç yoğunluğu değerleri tümör ablasyonu ve her cins taş kırma için ideal olarak tanımlanır.

Ancak darbe enerjisi 0.2 joule olarak ayarlandığında ve fiber ucu yumuşak dokuya 4 mm yaklaştığında elde edilen güç yoğunluğu doku kesmeye (20 j / cm2) yetmeyecektir ve koagülasyon etkisi oluşacaktır.

Holmium lazer fiberlerinin su içeriği Nd: YAG lazer ile karşılaştırıldığında oldukça azaltılmıştır. Ayrıca doku ablasyonu sağlayabilen yumuşak uçlu, 200 -1000 µm çapında ve ucu traşlanabilen fiberlerin yanı sıra uçtan ateşlemeli veya yandan ateşlemeli fiberler geliştirilmiştir. Bükülebilir endoskop için bükülebilir ince fiberler, rijid endoskop için ise daha kalın fiberler kullanımdadır.

Yeni nesil holmium lazer cihazları farklı darbe sürelerinde çalıştırılabilmektedir. Kısa darbeler taş kırma etkisi, uzun darbeli süreler ise koagülasyon etkisi sağlamaktadır. Enerji, darbe süresi ve frekansı holmium lazer radyasyonunun amaca yönelik manipule edilmesini sağlamaktadır. Fiber ucu doku veya taşa direk temas ettiğinde etki gücü sadece temas yüzeyi kadardır. Yansıyan ışık çevre dokuyu korumak için su tarafından emilmektedir.

Düşük, orta veya yüksek güçlü holmium lazer farkları nelerdir? 10-20 W arası cihazların ana uygulaması taş kırmadır. Oysa 12 Hz gibi düşük frekans ve 2 joule gibi ürettikleri düşük enerji tümör ablasyonunu uzun ve etkisiz kılmaktadır.

60-100 W arası yüksek enerjili cihazlar ise çoğunlukla talep edilen enerjiden fazlasını sunar ve bu maliyete de yansımaktadır. Prostat enüklüasyonu haricindeki endoürolojik girişimler nadiren 30 W'dan fazlasını talep etmektedir. Üstelik arıza sayısı ve tamir maliyetleri oldukça yüksek bedele neden olmaktadır. Bu lazerlerin yüksek voltaj gerekliliğide her hastahanede sağlanamamaktadır. Voltaj farklılık ve dalgalanmaları bu cihazların en büyük arıza sebebidir. 100 W lık cihazlar 230 V / 30 A güç ile çalışabilirler. Ayrıca yüksek W nedeniyle fiber ömrü kısalmakta tüketimi artmaktadır. Aynı işe talip orta sınıf enerji üreten bir cihaz ile karşılaştırıldığında aynı işi üretmek için 3 kat fazla fiber harcamaktadır. Ameliyathane oda ısısının 18 derecenin altında olma ihtiyacı yine maliyeti arttıran etkenlerdendir (yaklaşık 5-6 kW).

Orta sınıf lazer cihazları (30 – 40 W) hem düşük hemde yüksek güçlü cihazlara ilginç bir alternatif olarak kullanılmaktadır. Maliyeti düşük dereceliden biraz daha yüksek olmakla birlikte prostat enüklüasyonu harici tüm endoürolojik ihtiyacı karşılamaktadır. Üstelik ihtiyacı olan güç 230 V / 16 A' dir ki özel bir donanım gerektirmez.

LAZER İLE ABLASYON YÖNTEMİ

Rijid urs ile taraf üretere rehber tel itilmesini takiben tanısal üreterorenoskopi gerçekleştirilir. Üretere sınırlı tümörlerde rijid urs ile endoskopik hakimiyet daha kolay görünmektedir. Ancak sıvı geri dönüşümünün olmaması intrarenal basıncı arttırmaktadır. Bu sıvı birikiminin ani boşalması ise bir sonraki bükülebilir üreterorenoskopi uygulamasında kanama olarak karşımıza çıkabilmektedir. Üstelik böbrek içindeki olası tümör tanı ve tedavisi için zaten bükülebilir üreterorenoskop gerekliliği rijid üreterorenoskopiyi gereksiz kılabilir. Üreterde tümör yok ise rehber tel üstünden kaydırılan bükülebilir üreteroskop veya rehber tel üstünden kaydırılan erişim kılıfları ile böbreğe ulaşılabilir. Tümör saptandığında öncelikle biopsi forsepsi ile RFx (retrograd flexible üreterorenoskopik biopsi) gerçekleştirilir.

Daha sonra tümörün yeri ve büyüklüğüne göre 200 – 273 mikron çapında fiber ile RFAT (retrograd flexible tümör ablasyonu) gerçekleştirilir. Tümör ablasyonu için önerilen Ho:YAG parametresi 0.6 – 1 joule enerji ve 5 – 10 Hz. arası frekans uygulamasıdır[12, 13, 14, 15]. Kanama gerçekleşirse daha düşük joule ve frekans ile koagülasyon sağlanabilir.

Doku teması sağlandığında fiber ucunun temizlenmesi gerekebilir. Aksi takdirde görüş zorluğu ve süre uzaması yaşanabilir.

Büyük ve vasküler tümörler için Nd:YAG lazer uygulaması ile başlamak önerilmektedir. 4-6 mm lik penetrasyon derinliği büyük tümörlerde teorik bir avantaj olarak tanımlanmaktadır. Bu yöntemde 20-30 W' lık enerji, 200 – 600 mikronluk fiber ile aktarılabilmektedir. Tümör dokusu beyazlaşıncaya kadar direk kontakt sağlanmadan ablasyon önerilir[14, 15]. Penetrasyonun daha derin olması nedeniyle üreter darlığı olasılığı ise Ho:YAG lazer den fazladır[16].

Büyük tümör tedavisi için Ho:YAG lazer kullanımı hedefleniyor ise birden fazla seans uygulanabilir[13]. Büyük tümör veya dik açılı alt kaliks tümörlerinde iki seans arasında kataterli geçen 6 haftaya ihtiyaç vardır. Bu sürenin amacı RFAT uygulanan dokunun bu sürede dökülmesi ve tümör tabanına tekrar ablasyon uygulanma şansının doğmasıdır[17]. Tek aşamalı tedavilerde genellikle 1-6 hafta arası stent takılması tercih edilmektedir. Üreterin dilate ve tümörün küçük olduğu vakalarda ise stent kullanılmayabilir[13].

SONUÇ

Nefroüreterektomi ve mesane kaff eksizyonu ÜÜSÜK lerinde standart tedavi olarak kabul edilmekle birlikte küçük çaplı ve düşük dereceli tümörlerde lazer ablasyonunun eşdeğer kansersiz süreç sağlaması dikkat çekicidir.

Literatürde düşük dereceli tümörler için nefroüreterektomi ve lazer ablasyonunu karşılaştıran randomize ve prospektif düzenlenmiş oldukça az çalışma yer almaktadır. Literatürde yer alan serilerde genellikle düşük derece, düşük evre ve küçük boyutta tümörlere lazer uygulandığında hastalık bağımlı mortalite sıfır olarak belirtilmiştir[12]. Bagley, 205 renal ünite tümörüne lazer ablasyonu uygulamış ve renal pelvis lokalizasyonunda % 33, üreter tümörlerinde ise % 31.2 bölgesel nüks rapor etmiştir. Aynı seride %43 mesane rekürrensi gözlenmiştir[15]. Derece 1 ve 2 seviyesindeki tümörlerin üreteroskopik tedavi başarısı transuretral mesane tedavisine eşdeğer bulunmuştur. Doğru takip önerildiğinde evre ve derece artışı gözlenmemektedir. Keeley, 1.5 cm den büyük düşük dereceli tümörlerde nüks oranını % 44.4 olarak rapor etmiştir[18]. Ortak endişe ise yetersiz biopsi nedeniyle doğru derecelendirmenin yapılamamasının hastalıkta progresyona neden olabileceğidir.

Düşük dereceli tümörlerde ortalama %40 nüks oranı belirtilirken yüksek dereceli tümörlerde %76 nüks belirtilmiştir[19]. Yüksek nüks oranlarına rağmen %78-81 oranında böbrek hastalıksız olarak korunabilmiştir[20].

Kimlere uygulamalı ?

Normal böbrek fonksiyonları olan,

Lezyonları papiller ve yüzeyel görünümlü olan,

Endoskopik görsel hakimiyetin tam olması,

Tatminkar biopsi alınabilmesi,

Tam ablasyon sağlanabilmesi,

Tümörün 2 cm.' den küçük olması,

Bilgisayarlı tomografide parankimal veya periüreteral invazyon endişesi olmaması,

Sıkı takip için hasta uyumunun tam olması.

En anlamlı komplikasyon %2 civarı perforasyon ve % 2-4 arası darlıktır. Perforasyon gerçekleştiğinde çoğunluğu stent takılması ile tedavi edilebilmiştir. Nd:YAG lazer de daha fazla olmak üzere lazer ablasyonuna bağlı darlık oranı literatürde % 5-14 arası olarak tanımlanmıştır[15]. Bu darlıklar uzun süreli stent, balon uygulaması veya insizyon ile tedavi edilebilir. RFAT ile tümörün mesaneye ekim oranı yaklaşık % 30 civarıdır ve nefroüreterektomi sonrası görülen orandan farklı değildir[21].

Takip sıkı ve yaşam boyu olmalıdır. Tümörün evre ve derecesine göre sitoloji, üreteroskopi ve tomografi takibi yapılmalıdır. Ho ve Chow, 2 yıl süre ile, 3 ayda bir sistoskopi ve sitoloji, 6 ayda bir bükülebilir üreteroskopi önermektedir. 2 yıldan sonra ise 6 ayda bir sistoskopi yılda bir üreteroskopi önermektedir.

EAU yönergesi ise tek odaklı, 1 cm.' den küçük, düşük dereceli, CT ürografide invazyon şüphesi olmayan ve yakın takibe uyumu olan tümör hastalarına üreteroskopik lazer tedavisi önermektedir. Takip önerisi ise 3., 6., 12., 18., 24. ayda ve daha sonra yıllık olmak üzere sistoskopi, idrar sitolojisi ve üreteroskopi uygulamasıdır.

Tanısal üreteroskopi üst üriner sistem tümörünü tanımada değerli bir yöntemdir. İleri teknoloji bu tanısal yönteme düşük dereceli tümörlerde tedavi olanağı da vermiştir. Düşük dereceli ve küçük boyutlu tedavilerde sınırlı kalmak şartıyla günlük uygulamalarda yerini almıştır. Daha etkin karar verebilmek için randomize karşılaştırmalı çalışmalara ihtiyaç vardır.

KAYNAKLAR

1. *Roupret M, Babjuk M, Comperat E, Zigenuer, Slyvester R, Burger M, et al. European guiedelines on upper tract urothelial carcinomas; 2013 update. Eur Urol 2013;63 (6)1059-71.*
2. *Zigeuner R, Pummer K. Urothelial carcinoma of the upper urinary tract: surgical approach and prognostic factors. European urology. 2008 Apr ;53(4):720–31.*
3. *Jeffrey J. Leow, Anna Orsola, Steven L. Chang, Joaquim Bellmunt. A contemporary review of management and prognostic factors of upper tract urothelial carcinoma. Cancer treatment reviews. 015 Apr;41(4):310-9. doi: 10.1016/j.ctrv.2015.02. 006. Epub 2015 Feb 18.*
4. *Yakoubi R, Colin P, Seisen T, Leon P, Nison L, Bozzini G, et al. Radical nephroüreterectomy versus endoscopic procedures for the treatment of localised upper tract uretelial carcinoma; metaanalysis and a systematic review of current evidence from comparative studies. Eur J Surg Oncol 2014; 40 (12); 1629-34.*
5. *Cutress ML, Steward GD, Zakikhani P, et al. Ureteroscopic and percutaneous management of upper*

tract urothelial carcinoma (UTUC); systematic review. BJU Int 2012 Sep; 110 (5); 614-28.

6. *D. E. Johnson, Use of the Holmium:YAG Laser in Urology; Lasers in Surgery and Medicine 12:353_363 (1992)*
7. *D. R. Webb, The Versapulse Holmium surgical laser in clinical urology: a pilot study; Minimally Invasive Therapy 2:23-26 (1993)*
8. *R. Hibst, Untersuchungen zur Physik der Gewebeablation; Angewandte Lasermedizin II_3.4.3: 1_57; II_3.44:1_39, 2007.*
9. *Anson K., Seenivasagam K., Miller R., Watson G. (1994) The role of lasers in urology. BJU Int 73: 225–230.*
10. *Bagley D.H., Grasso M., III (2010) Üreteroscopic laser treatment of upper urinary tract neoplasms. World J Urol 28: 143–149.*
11. *Phillips C.K., Landman J. (2007) Lasers in the upper urinary tract for non-stone disease. World J Urol 25: 249–256.*
12. *Johnson GB, Grasso M. Ureteroscopic management of upper urineary tract transtional cell carcinoma. Curr Opin Urol 2005; 15:89-93,*
13. *Grasso M, Fraiman M Levine M . Ureteropyeloscopic diagnosis and treatment of upper urinary tract urothelial alignancies. Urology 1999: 54; 240 – 9.*
14. *Murphy DM, Zinche H, Furlow WL, Management of high grade transitional cell cancer of the upper urinary tract. J Urol 1981; 125; 25-9*
15. *Ho KLV, Chow GK. Ureteroscopic resection of upper tract transitional cell carcinoma. J Endourol 2005; 19; 841-7*
16. *Schmeller NT, Hofstetter AG. Laser treatment of ureteral tumors. J Urol 1989; 141; 840-3.*
17. *Grasso M. Ureteroscopic management of upper urinary tract urothelial malignancies. Rev Urol 2000:2:116-21.*
18. *Keeley jr FX, Bibbo M. Bagley DH. Ureteroscopic treatment and surveillance of upper urinary tract transtional cell carcionama. J Urol 1997. 157: 1560-5.*
19. *Razdan S, Johannes, j. Ox M.Bagley DH. Ureteroscopic treatment and survelliance of upper urinary tract transitional cell carcinoma. J Endourol 2005:19: 366-71.,*
20. *Potter SR, Chow GK, Jarrett TW, Percutaneous management of endoscopic management of urothelial tumors of the renal pelvis. Urology 2001: 58: 457-9.*
21. *Holmang s, Lele SM, Johansson SL. Squamous cell carcinoma of the renal pelvis and ureter. J Urol 2007: 178:51-6*

KANSER GÜNDEMİ DERGİSİ Volume 4/4, Ekim 2016
MESANE VE ÜST ÜRİNER SİSTEM KANSERLERİ

ÜST ÜRİNER SİSTEM ÜROTELYAL KARSİNOMLARINDA İNTRAKAVİTER TEDAVİ

Dr. Tünkut Doğanca[(1)], Dr. Can Öbek[(1)]

(1) Acıbadem Sağlık Grubu Taksim Hastanesi, Üroloji Kliniği

GİRİŞ

Günümüzde böbrek koruyucu cerrahi teknikler üst üriner sistem (ÜÜS) tümörlerinin tedavisinde daha yaygın uygulanmaya başlanmıştır. ÜÜS ürotelyal karsinomlarında topikal kemoterapi veya immünoterapi uygulamaları da bu tedavilerin etkinliğini arttırmak üzere veya tek başına kullanılabilecek, non-invaziv ve büyük olasılıkla giderek önemi artacak olan tedavi yöntemleridir. Konu ile ilgili literatür bilgisi son derece sınırlıdır ve az sayıdaki bilgiyi yorumlamak da oldukça güçtür. Hastalığın ender görülmesi, bu hasta grubunun tek bir merkezde kayda değer sayıda toplanmasına ve metodolojisi iyi çalışmalar düzenlenmesine engel teşkil etmektedir. Konu ile ilgili yayınlar genellikle retrospektif olarak yapılmaktadır. Ayrıca hastalık hayli heterojen bir dağılım göstermektedir: tümör soliter veya multifokal, düşük veya yüksek gradeli, primer veya nüks olarak tespit edilebilmekte, tedaviler adjuvan ya da ablasyon/kurtarma tedavileri şeklinde uygulanabilmektedir.

Konu ile ilgili bilginin sınırlı olması nedeniyle, ÜÜS'in ürotelyal karsinomuna yaklaşımda, genellikle mesanenin ürotelyal karsinomu tedavisinden edinilmiş deneyimler adapte edilmiş ve kullanılagelmiştir. ÜÜS ve mesane ürotelyumu çeşitli benzerlikler göstermekle beraber, aralarında önemli farklılıklar da vardır. Mesane kanserinde sistoskopi ve trans üretral rezeksiyon ile elde edilen sağlıklı evreleme bilgisine, erişilebilirliğinin ve örneklemenin zor olması nedeniyle ÜÜS ürotelyal karsinomunda her zaman ulaşılamamaktadır. Ayrıca olarak ÜÜS anatomisi, mesaneye kıyasla topikal ajanların uygulanmasını zorlaştıran bir anatomik ve fizyolojik yapıya sahiptir. Yine zor ulaşılması nedeniyle ÜÜS'in Ta/T1 lezyonlarında ablatif tedavi uyguladığında, rezidüel tümör kalabilmekte, bu durum da topikal ajanların etkinliğini sınırlayabilmektedir[(1)]. ÜÜS ve mesane ürotelyumunun biyolojik davranışlarının benzerliği ya da anatomik farklılıkların klinik sonuçlara olası etkileri konusunda görüş birliği sağlanamamıştır. Genel olarak aynı histolojideki tümörlerin biyolojik tutarlılık gösterecekleri hipotezi kabul görmektedir. Krabbe ve ark.'nın çalışmasında, mesane ve ÜÜS ürotelyum hücreleri, hücre döngü belirteçlerinin ekspresyonu bakımından araştırılmış ve her iki hücre tipinin hücre döngüsü ve proliferatif doku belirteçleri bakımından benzerlikleri ortaya koyulmuştur[(2)]. Bu bulgu, biyolojik davranışları benzerlik gösteren bu iki tümör için, benzer tedavi yöntemlerinin kullanılabileceği fikrini desteklemektedir. Diğer taraftan, ÜÜS ve mesane ürotelyumu uroplakin ve keratin ekspresyonu, mikrosatellit instabiltesi ve hipermetilasyon özellikleri bakımından farklılıklar göstermektedirler[(3)].

ÜÜS'de Karsinoma İn Situ Tanısı

Karsinoma in situ (CIS) tanımı ÜÜS ve mesane için farklılık göstermektedir. Mesanede CIS varlığı için biyopsi materyalinde histopatolojik CIS varlığı esas kabul edilirken, ÜÜS'de CIS tanısı genellikle dolaylı yoldan konulmaktadır. Radyolojik olarak papiller tümör varlığı dışlandıktan sonra, üreterden alınan selektif idrar örneğinin sitolojik incelemesinin pozitif saptanması veya mesane ve prostatik üretradan alınan rastgele biyopsiler ile bu bölgelerin tümörsüz olduğu kanıtlandıktan sonra incelenen idrar sitolojisinin pozitif saptanması ÜÜS'de CIS tanısı için yeterli kabul edilmektedir[(4, 5)]. Tanının bu yaklaşımla belirlendiği ÜÜS CIS tedavisindeki başarı kriteri de, yukarıda tanımlanan incelemelerde sitolojide negatif sonuca ulaşmak şeklinde değerlendirilmektedir.

Üreterden Selektif Sitoloji Alma Tekniği

Tanısal amaçla selektif idrar örneği alınırken dikkat edilmesi gereken bazı noktalar vardır. Literatürde selektif idrar örneğinin nasıl alınması gerektiğine dair verilen teknik ve yöntem bilgisi de ilginç olarak son derece sınırlıdır. Nepple'in 2009'da tanımladığı yöntemde 5Fr kateter kullanılması önerilmektedir. Mesanedeki idrarın kontaminasyonunu engellemek amacıyla üretere ulaşılana kadar katetere pozitif basınçla serum verilir ve kateter renal pelvise kadar (25 cm) ilerletilir. Sonrasında iki kere 5-7 cc serum ile yıkama uygulanarak renal pelvisten örnekler elde edilir. Daha sonra kateter geri çekilirken yıkama işlemi 20, 15 ve 10 cm mesafelerde tekrarlanır. Sonunda kateter içerisinde kalan sıvı da örnek için toplanır. Sağ ve sol üreterler arası kontaminasyonun engellenmesi için her iki üreterde farklı kateterler kullanılması önerilmektedir. Bu yöntem mesanede tümör varlığında uygulanmamalıdır[6].

TOPİKAL TEDAVİ

ÜÜS'in kendine has anatomi ve fizyolojisi, kemoterapötik veya immünoterapötik ajanların intrakaviter instilasyonunu zorlaştırmaktadır. ÜÜS öncelikle idrarı depolamaya değil, drene etmeye özelleşmiş durumdadır. Ayrıca mesaneye kıyasla küçük hacim ve alçak kompliyanslı duvar yapısı, düşük basınçlı ilaç uygulamasını zorlaştırmaktadır. Sürekli üretilmekte olan idrarın,sisteme uygulanmış olan topikal ajanın konsantrasyonunu hızlıca azaltıyor olması bir diğer problemdir[7]. Tüm bu özellikler nedeniyle ÜÜS'e topikal ajanlar uygulanırken şu sorunların üstesinden gelinmeye çalışılmaktadır:

1) Yeterli uygulama süresinin elde edilememesi,

2) Uniform bir dolum sağlanamaması,

3) Bütün ürotelyumla temas sağlanamaması,

4) İlaç dilüsyonu

Tedavide başlıca Bacillus Calmette-Guerin (BCG), Mitomisin-C(MMC), epirubisin ve thiotepa olmak üzere farklı ajanlar kullanılabilmektedir. Topikal kemoterapötik ajanlar endoskopi sonrası uygulanabilmekte, fakat BCG instilasyonu için, sistemik yan etkilerden kaçınmak amacıyla, ürotelyumun iyileşmesi için bir süre beklenmesi gerekmektedir.

İnstilasyon Teknikleri

İntstilasyon antegrad veya retrograd yoldan yapılabilir. Antegrad uygulama, yerleştirilen perkütan nefrostomi tüpü üzerinden yerçekimi ve fizyolojik drenaj yardımıyla yapılmaktadır.

Retrograd uygulama üretere yerleştirilen açık uçlu üreter kateteri yardımıyla veya iatrojenik olarak oluşturulan veziko-üreteral reflü (VUR) ile yapılabilir. VUR oluşturmak için Double J stent yerleştirilmesi veya vezikoüreteral bileşkenin insizyonu ve bunlarla birlikte hastanın 15-30 derecelik Trendelenburg pozisyonunda bekletilmesi teknikleri tanımlanmıştır.

Eğer uygulama nefrostomi tüpü aracılığıyla yapılacaksa, işlem öncesi akışın serbest olduğu ve pyelovenöz/pyelolenfatik bir geri-akım olmadığı nefrostogram çekilerek kontrol edilmelidir. Önceden sistektomi ve üriner diversiyon uygulanmış hastalarda instilasyon genellikle nefrostomi tüpü aracılığıyla yapılır. Drenajın sağlanması ve emilimin kontrol edilebilmesi amacıyla neobladder içerisinde Foley kateter yerleştirilmesi uygun olacaktır[8]. Nefrostomi tüpü aracılığıyla uygulamada komplikasyon oranı biraz daha yüksek olabilir: potansiyel renal parankim hasarı, enfeksiyon gelişmesi riski ve 6 haftayı geçen tüp tespit sürelerinde tümör ekilme riski (literatürde 2 adet) bildirilmiştir[8, 9]. Uygulanan ajanın tüp etrafından sızıntısı, ajanın kalisleri doldurmadan direk olarak üreterden drene olması ve tüpe hasta uyumsuzluğu olası diğer sıkıntılardır.

Uygulama double J stent aracılığıyla yapılıyorsa, VUR'un gerçekleştiği önceden kontrol edilmelidir. Her hastada VUR oluşmasını sağlayan sıvı hacmi değişik olmakta, hatta bu hacim double J stentin kalış süresiyle de değişiklik göstermektedir. VUR sağlayacak volümün her uygulama öncesi tespit edilmesi önerilmektedir(10). Yossepowitch ve ark. çalışmalarında double J stent varlığının reflüyü garanti etmediğini, sistografi ile hastaların ancak %59'unda reflü saptanabildiğini göstermişlerdir[11]. Bu çalışmada reflü oluşturan ortalama volüm 171 ml olarak bulunmuştur. Irie ve ark. ise bu değeri 80-350 (median 120 ml.) olarak raporlamışlardır[12].

Rastinhead & Smith üreteral meatotomi ve sonrasında stent yerleştirilmesi ile reflü sağlanmasını önermişlerdir. Stent alındıktan sonra reflünün sistografi ile kontrolünü yaparak uygun hacmi kayıt altına almışlar ve çalışmalarında 1 saat süresinde 60 mg MMC instilasyonu uygulamışlardır[9].

Patel ve ark.larının tanımladıkları teknikte ise, perkütan olarak transvezikal yolla yerleştirilen 5 Fr. çapındaki single-j üreter kateteri üst kalise ilerletildikten sonra cilde tespit edilmekte ve tedavi süresince bu şekilde tutulmaktadır. Supin pozisyondaki hastada böbrek seviyesinden 20 cm. yükseğe yerleştirilen serum ile ve yerçekimi yardımıyla instilasyon yapılmaktadır. Trendelenburg pozisyonunda uygulanan işlem öncesi reflü kontrolü sistogram ile yapılmış ve bazı hastalarda manomet-

rik ölçüm uygulanmıştır. Bu yöntem kullanıldığı zaman mesane ve prostatik üretrada tümör bulunmadığından emin olunması gerektiği belirtilmiştir[13].

Nepple ve ark. muayenehane şartlarında uygulanabilen bir yöntem tarif etmişlerdir. Fleksibl sistoskop yardımıyla üretere yerleştirilen 4 Fr çapındaki kateter, mesaneye yerleştirilen bir Foley katetere tespit edilmekte, sonrasında 1 damla/sn. (30 cc/sa.) hızında yerçekimi yardımıyla damla damla instilasyon uygulanmaktadır. Bu yöntemin ilk seansında floroskopik kontrol önerilmektedir[6].

Pollard ve ark.'ın instilasyon ajanlarının hangi yöntemle uygulanmasının ürotelyuma en fazla temas sağlayacağını araştırdıkları deneysel çalışmalarından bahsetmek uygun olacaktır. Çalışmada karşılaştırılan 3 yöntemde (Nefrostomi, single J ve double J kateter) Indigo Carmen boyası domuz modelinde instilasyon ajanı olarak kullanılmış ve çıkartılan nefroüreterektomi piyesinde çok parametreli ve detaylı bir değerlendirme yöntemi ile uygulama tekniklerinin ürotelyumu boyama dereceleri karşılaştırılmıştır. Bu karşılaştırma sonucunda üreter kateteri ile yapılan uygulamada en yaygın alanda boyanma saptanmış ve bunun üst üriner sisteme ilaç iletiminde en etkili yöntem olduğu belirtilmiştir. Boyanma yoğunluğu ise nefrostomi tüpü ile yapılan uygulamada daha yüksek saptanmıştır. Double J kateter ile yapılan uygulamadaki değerler diğer iki yöntemin arasında saptanmıştır[10].

BCG Dozu

ÜÜS ürotelyal karsinomu için tariflenmiş standart bir BCG uygulama dozu ve şeması yoktur. Giannarini ve ark. mesane uygulama dozunun 3 katını (360 mg Pasteur veya 243 mg Immucyst) 150 ml serum içerisinde çözdürerek, nefrostomi tüpü aracılığıyla böbrek seviyesinin 20 cm yükseğinden 1 ml/dk hızıyla 2 saat süresince instile ettiklerini bildirmişlerdir. Yazarlar antibiyotik profilaksisi önermektedirler[14].

ÜÜS CIS tedavisinde MD Anderson Kanser Merkezi deneyimi 6 haftalık indüksiyon tedavisi ve SWOG protokolü ile aynı olan idame takvimi şeklindedir. Mesane için kullanılanla aynı dozda, 1-2 saatlik yavaş infüzyonla hastayı sağa-sola, sırt üstü-yüz üstü dönmesi telkin edilerek yapılan instilasyon, hasta tercihine bağlı olarak nefrostomi tüpü veya üreter kateteri ile gerçekleştirilmektedir. (Dr. S. Matin, kişisel bilgilendirme)

Topikal Tedavi ve Komplikasyonlar

BCG veya MMC uygulamasıyla renal fonksiyon kaybı geliştiğine dair bir kanıt yoktur. BCG uygulamasından sonra %5 oranında görülebilen yüksek ateş, antibiyotik tedavisine cevap vermektedir. BCG uygulaması sonrası %25'e varabilen oranda üriner sistemde granülomatöz cevap geliştiği bildirilmiştir[4, 15]. Rastinhead'in 50 renal ünitelik serisinde 1 hastada sepsise bağlı ölüm, 1 hastada BCG disseminasyonu, 1 hastada da orşiektomi gerektiren testiküler granülom gelişmiştir. Sharpe 11 hastalık serisinde 1 BCG disseminasyonu bildirirken[5], 37 hastanın değerlendirildiği bir diğer seride 1 hastada sepsis, 1 hastada BCG disseminasyonu gelişmiştir[16]. Ateş gelişiminin %67'yi bulduğu bir seri de yayınlanmıştır[17].

Tedavi Sonuçları

ÜÜS ürotelyal karsinomu topikal tedavisinin sonuçlarına ait tatmin edici yayınlar bulunmamaktadır. Sağkalım faydası sağlamaksızın, lokal nükste azalma bildiren bazı seriler mevcuttur. Orta vadedeki sonuçlar kas invazif olmayan mesane karsinomu tedavi sonuçları ile uyumlu gözükmektedir, fakat henüz uzun dönem sonuçlar elde edilememiştir[15, 18, 19].

Konu hakkındaki literatürün azlığı ve düşük hasta sayısı nedeniyle randomize kontrollü çalışmaların düzenlenememesi, tedavi seçeneklerinin etkinliği hakkında doğru bir kanıya varılmasını güçleştirmektedir. Çalışmalardaki tedavi şemaları arasında da bir tutarlılık gözükmemektedir. Çoğu araştırmada instilasyon sayısı ampirik olarak belirlenmektedir.

Carmignani ve ark.'ın çalışmasında, BCG'nin ÜÜS CIS'sunda küratif amaçla kullanımı ile papiller ÜÜS ürotelyal karisnomunun endoskopik rezeksiyonuna adjuvan kullanımı karşılaştırılmış, rekürrens oranları yakın bulunmuştur (%32 ve %30).(4) MMC kullanımı çok az sayıdaki çalışmada konu edinildiğinden, etkinliği hakkında bir sonuca varmak mümkün değildir. MD Anderson Kanser Merkezi'nin henüz yayınlanmamış serisinde 28 hastanın 22 aylık rakibinde rekürrens oranı %32 olarak bulunmuştur. (Dr. S. Matin, kişisel bilgilendirme)

Mevcut bilgiler hangi hastaların adjuvan intrakaviter tedaviden fayda sağlayacaklarını, hangi yöntemin uygulanması gerektiğini net olarak öngörmek için henüz yeterli sayı ve olgunluğa erişmemiştir[20].

Diğer Teknikler

İnstilasyon tedavilerinde ilacın yeterli süre ile tümörlü alana temasının sağlanabilmesi birincil kaygıdır. Bu noktada ilacın veriliş yöntemi, değiştirebilecek faktörlerden biridir. Daha yüksek etkinlik elde edilebilmesi için bu alanda bir kaç yeni yöntem üzerinde çalışılmaktadır.

Tablo 1 : ÜÜS'de CIS tanılı hastalarda adjuvan BCG instilasyonunun sonuçları (Seisein et al.(20)'dan sadeleştirilmiştir)

Çalışma	n (hasta sayısı veya renal ünite)	Takip (ay)	Instilasyon Yöntemi	Remisyon %	ÜÜS'de rekürrens
Sharpe et al.	11	49	Retrograd	73	2(18)
Okubo et al.	11	18-82	Retrograd	64	5 (45)
Thalmann et al.	22	42	Antegrad	88	12 (55)
Miyake et al.	16	30	Antegrad/ Retrograd	81	3 (19)
Kojima et al.	11	1-76	Retrograd	77	3 (27)
Giannarini et al.	42	42	Antegrad	Belirtilmemiş	17 (40)

Tablo 2: ÜÜS yüzeyel ürotelyal karsinomunda adjuvan intrakaviter tedavi sonuçları (Seisein et al.'(20)dan sadeleştirilmiştir)

Çalışma	n (hasta sayısı veya renal ünite)	Takip (ay)	Topikal Ajan	Instilasyon Yöntemi	ÜÜS'de rekürrens
Martinez-Pineiro et al.	32	31	BCG/MMC	Antegrad/ Retrograd	4 (14)
Clark et al.	17	11	BCG	Antegrad	6 (33)
Thalmann et al.	15	42	BCG	Antegrad	13 (87)
Rastinehead et al.	50	61	BCG	Antegrad	18 (36)
Giannarini et al.	22	42	BCG	Antegrad	13 (59)
Aboumarzouk et al.	19	24	MMC	Retrograd	7 (35)
Matin et al.	28	22	MMC	Antegrad/ Retrograd	9(32)

Maurice ve ark.ın tanımladıkları teknikte ilk kez infüzyon pompası kullanımını bildirmiştir. 5 Fr. çapındaki üreter kateteri içinden infüzyon pompası aracılığıyla verilen kontrast madde floroskopi ile kontrol edilirken intrapelvik basınç ölçümü yapılmakta, bu şekilde yüksek basınç değerlerine ulaşılmadan optimal akım hızının bulunması hedeflenmektedir[7].

MMC uygulaması için farklı bir yöntem olan Back-Stop Gel kullanımı ilacın üst sistemde uzunca süre hapsedilmesi esasına dayanır. Jel yapısındaki ajan düşük derecedeki sıcaklıkta sıvı, vücut ısısında ise katı forma dönüşmektedir. MMC uygulaması sonrası üreterde obstrüksiyon amacıyla uygulanan jel ile domuz modelinde 60 dk. uygulama süresine ulaşılabilirken, basınçlar 60 cm su civarında seyretmiş, en yüksek ölçüm 73 cm su olarak yapılmıştır. Pyelovenöz geri akımın 110-135 cm suda gerçekleştiğini, fleksible URS sırsında access sheath kullanımıyla dahi 128 cm su basınca ulaşılabildiğini belirten yazarlar, tarifledikleri tekniğin uygulanabilirliğini savunmaktadırlar. Bu çalışmadaki böbreklerde reflüye bağlı herhangi olumsuz bir histopatolojik değişiklik saptanmamıştır[21].

Isı ile tetiklenen Hidrojel Formasyonu uygulanan bir diğer yöntemdir. MMC ihtiva eden bu jel uygulama sonrası ürotelyal hücrelere adhezyon göstererek vücut sıcaklığında katı forma dönüşmekte, daha sonra herhangi bir obstrüksiyona sebep olmaksızın idrar içersinde çözünerek atılmaktadır. Bu jel ile serum içindeki çözeltisine kıyasla daha yüksek konsantrasyonda ilaç uygulaması yapılabilmektedir. Bu yöntemle düşük gradeli ürotelyal karsinom tedavisinde, rezeksiyon öncesi 6 hafta süresinde jel uygulanmış ve %86'lık tam cevap %14'lük kısmi cevap değerlerine ulaşılmıştır.(TheraCoat Endüstri & Dr. Seth Lerner, kişisel bilgilendirme)

KAYNAKLAR

1. *Green DA, Rink M, Xylinas E, Matin SF, Stenzl A, Roupret M, et al. Urothelial carcinoma of the bladder and the upper tract: disparate twins. The Journal of urology. 2013;189(4):1214-21.*
2. *Krabbe LM, Lotan Y, Bagrodia A, Gayed BA, Darwish OM, Youssef RF, et al. Prospective comparison of molecular signatures in urothelial cancer of the bladder and the upper urinary tract--is there evidence for discordant biology? The Journal of urology. 2014;191(4):926-31.*
3. *Mandalapu RS, Matin SF. Contemporary Evaluation and Management of Upper Tract Urothelial Cancer. Urology. 2016;94:17-23.*
4. *Carmignani L, Bianchi R, Cozzi G, Grasso A, Macchione N, Marenghi C, et al. Intracavitary immunotherapy and chemotherapy for upper urinary tract cancer: current evidence. Reviews in urology. 2013;15(4):145-53.*
5. *Sharpe JR, Duffy G, Chin JL. Intrarenal bacillus Calmette-Guerin therapy for upper urinary tract carcinoma in situ. The Journal of urology. 1993;149(3):457-9; discussion 9-60.*
6. *Nepple KG, Joudi FN, O'Donnell MA. Review of topical treatment of upper tract urothelial carcinoma. Advances in urology. 2009:472831.*
7. *Maurice MJ, Madi R, Chuang DY, Abouassaly R. Retrograde chemoinfusion of the upper tract: standardizing the delivery of topical adjuvant therapy. Journal of endourology / Endourological Society. 2013;27(5):540-4.*
8. *Treuthardt C, Danuser H, Studer UE. Tumor seeding following percutaneous antegrade treatment of*

transitional cell carcinoma in the renal pelvis. European urology. 2004;46(4):442-3.

9. *Rastinehad AR, Smith AD. Bacillus Calmette-Guerin for upper tract urothelial cancer: is there a role? Journal of endourology / Endourological Society. 2009;23(4):563-8.*
10. *Pollard ME, Levinson AW, Shapiro EY, Cha DY, Small AC, Mohamed NE, et al. Comparison of 3 upper tract anticarcinogenic agent delivery techniques in an ex vivo porcine model. Urology. 2013;82(6):1451 e1-6.*
11. *Yossepowitch O, Lifshitz DA, Dekel Y, Ehrlich Y, Gur U, Margel D, et al. Assessment of vesicoureteral reflux in patients with self-retaining ureteral stents: implications for upper urinary tract instillation. The Journal of urology. 2005;173(3):890-3.*
12. *Irie A, Iwamura M, Kadowaki K, Ohkawa A, Uchida T, Baba S. Intravesical instillation of bacille Calmette-Guerin for carcinoma in situ of the urothelium involving the upper urinary tract using vesicoureteral reflux created by a double-pigtail catheter. Urology. 2002;59(1):53-7.*
13. *Patel A, Fuchs GJ. New techniques for the administration of topical adjuvant therapy after endoscopic ablation of upper urinary tract transitional cell carcinoma. The Journal of urology. 1998;159(1):71-5.*
14. *Giannarini G, Kessler TM, Birkhauser FD, Thalmann GN, Studer UE. Antegrade perfusion with bacillus Calmette-Guerin in patients with non-muscle-invasive urothelial carcinoma of the upper urinary tract: who may benefit? European urology. 2011;60(5):955-60.*
15. *Jarrett TW, Sweetser PM, Weiss GH, Smith AD. Percutaneous management of transitional cell carcinoma of the renal collecting system: 9-year experience. The Journal of urology. 1995;154(5):1629-35.*
16. *Thalmann GN, Markwalder R, Walter B, Studer UE. Long-term experience with bacillus Calmette-Guerin therapy of upper urinary tract transitional cell carcinoma in patients not eligible for surgery. The Journal of urology. 2002;168(4 Pt 1):1381-5.*
17. *Nishino Y, Yamamoto N, Komeda H, Takahashi Y, Deguchi T. Bacillus Calmette-Guerin instillation treatment for carcinoma in situ of the upper urinary tract. BJU international. 2000;85(7):799-801.*
18. *Martinez-Pineiro JA, Garcia Matres MJ, Martinez-Pineiro L. Endourological treatment of upper tract urothelial carcinomas: analysis of a series of 59 tumors. The Journal of urology. 1996;156(2 Pt 1):377-85.*
19. *Aboumarzouk OM, Somani B, Ahmad S, Nabi G, Townell N, Kata SG. Mitomycin C instillation following ureterorenoscopic laser ablation of upper urinary tract carcinoma. Urology annals. 2013; 5(3):184-9.*
20. *Seisen T, Colin P, Roupret M. Risk-adapted strategy for the kidney-sparing management of upper tract tumours. Nature reviews Urology. 2015;12(3):155-66.*
21. *Wang AJ, Goldsmith ZG, Neisius A, Astroza GM, Oredein-McCoy O, Iqbal MW, et al. Increasing dwell time of mitomycin C in the upper tract with a reverse thermosensitive polymer. Journal of endourology / Endourological Society. 2013;27(3):288-93.*

KANSER GÜNDEMİ DERGİSİ Volume 4/4, Ekim 2016
MESANE VE ÜST ÜRİNER SİSTEM KANSERLERİ

ÇOCUKLUK ÇAĞI MESANE TÜMÖRLERİ

Dr. Çağrı Akın Şekerci[1], Dr. Cem Akbal[1]
(1) Marmara Üniversitesi Tıp Fakültesi, Üroloji Anabilim Dalı, Çocuk Ürolojisi Bilim Dalı

Giriş

Çocukluk çağında mesane tümörleri oldukça nadir görülen tümörlerdir ve hayatın ilk iki dekadında yaklaşık %0,38 oranında görülür[1]. Literatürde genellikle küçük olgu serileri rapor edilmesi nedeniyle oldukça sınırlı bilgi mevcuttur. Bu derlemede çocuklarda en sık görülen mesane tümörleri olan rabdomiyosarkomlar (RMS) başta olmak üzere sırasıyla değişici epitel hücreli karsinom, gastrointestinal sistem kullanılarak yapılan üriner diversiyonlar sonrası gelişen karsinomlar, urakal karsinom, adenokarsinom, skuamöz hücreli karsinom ve iyi huylu tümörleri mevcut literatür eşliğinde değerlendirilecektir.

1. Rabdomiyosarkom

RMS çocukluk çağının en sık görülen yumuşak doku sarkomudur ve solid organ tümörleri arasında ise %5-15 oranıyla en sık görülen üçüncü tümördür[2, 3]. Genitoüriner RMS ise 15 yaş altı çocuklarda milyonda 0,5-0,7 oranında görülür[4]. RMS çocuklarda mesane ve prostattan kaynaklanan tümörlerin ise yaklaşık %25'ini oluşturur[3]. Özellikle 0-2 yaş aralığında ve adölesan dönemlerde insidansı artar. RMS olgularının çoğu sporadik olmakla beraber Li-Fraumeni sendromu, Nörofibromatozis, Costello sendromu, Noonan sendromu ve Multiple Endokrin Neoplazi Tip 2A gibi genetik sendromlar ile birlikteliği gösterilmiştir[5-8].

Histoloji

RMS'nin günümüzde embriyonel, alveolar ve andiferansiye tipler olmak üzere kabul edilen üç histoloijk alt tipi vardır[9]. En sık görülen tipi embriyonel RMS'dir. Embriyonel RMS'nin "Sarcoma Botyroides" ve iğsi hücreli olmak üzere iki tipi vardır. En sık erken çocukluk döneminde görülen bu tümörlerde sağkalım oranı %85-90 düzeyindedir[10]. Alveolar RMS ise en sık rastlanan ikinci tiptir ve sıklıkla adölesan dönemde izlenir. Andiferansiye tip ise en az rastlanan RMS tipi olmakla beraber kötü prognoza sahiptir[11].

Belirtiler ve Fizik İnceleme

Hastalar sıklıkla alt üriner sistem semptomlar ile idrar kaçırma ve hematüri gibi şikayetler ile başvurabilir[12]. Fizik incelemede distandü bir mesane veya suprapubik bölgede tümör palpe edilebilir. Kızlarda nadiren tümör üretraya prolobe olabilir ve göz ile görülebilir hale gelebilir.

Tanı

Abdominopelvik ultrasonografi (USG) ilk tercih edilmesi gereken görüntüleme yöntemidir. Kitleden şüphelenildiği durumlarda bilgisayarlı tomografi (BT) veya magnetik rözenans (MR) görüntüleme ileri değerlendirme için kullanılabilir. Akciğer metastazları toraks BT ile değerlendirilebilir. PET CT ise evrelemede ve tedaviye cevabın değerlendirilmesinde önemli bir yer tutmaktadır[13]. Endoskopi ile örnekleme bu hastalarda zor olabilmektedir. Eğer endoskopik yöntemle tanı için yeterli doku alınamazsa Children's Oncology Group (COG) tarafından açık transvezikal biyopsi ve pelvik ve para-aortik lenf nodu örneklemesi önerilmektedir[14]. Üriner obstrüksiyon saptanan çocuklarda ise obstrüksiyon seviyesine göre üretral kateter ve/veya perkütan nefrostomi kateteri kullanılabilir.

Evreleme ve COG Risk Sınıflaması

RMS sınıflandırılması için tedavi öncesi "International Rabdomyosarcoma Study" (IRS) grubu TNM (Tablo

1) klinik evrelemesi; biyopsi veya cerrahi rezeksiyon sonrası cerrahi-patoloji gruplaması (Tablo 2) ve risk grupları (Tablo 3) sınıflandırmaları kullanılır(15).

Tablo 1. IRS grubu tedavi öncesi TNM klinik evrelemesi

Evre 1	İyi prognozlu odak, non-metastatik
Evre 2	Kötü prognozlu odak, küçük tümör, negatif lenf nodu, non-metastatik
Evre 3	Kötü prognozlu odak, büyük tümör veya pozitif lenf nodu, non-metastatik
Evre 4	Herhangi bir odak, metastatik
Tümör	
T1	Lokalize
T2	Çevre dokulara invaze
Odak	
İyi prognoz	Göz, nonparameningeal baş-boyun, erkek (paratestiküler), kadın (vajina, vulva, serviks, uterus)
Kötü prognoz	Diğer lokasyonlar (mesane, prostat vb)
Bölgesel Lenf Nodları	
N0	Klinik önemsiz
N1	Klinik önemli lenf nodu
Metastaz	
M0	Metastaz yok
M1	Metastaz var

Tablo 2. Postoperatif klinik gruplama

Grup 1	Lokalize hastalık, tam rezeksiyon
Grup 2	Tama yakın rezeksiyon, mikroskopik rezidüel hastalı Lenf nodu içeren bölgesel hastalık, tam rezeksiyon
Grup 3	Tam olmayan rezeksiyon, yüksek rezidüel tümör
Grup 4	Uzak metastaz

Tablo 3. Rabdomiyosarkom risk sınıflaması

Histoloji	Klinik Grup	Evre	Yaş	Risk Grubu
Embriyonel	I, II, II	1	Tümü	Düşük
Embriyonel	I, II	2,3	Tümü	Düşük
Embriyonel	III	2,3	Tümü	Orta
Embriyonel	IV	4	< 10 yaş	Orta
Embriyonel	IV	4	< 10 yaş	Yüksek
Alveolar	I, II, III	1,2,3	Tümü	Orta
Alveolar	IV	4	Tümü	Yüksek

Tedavi

RMS hastalarının çoğunluğu tanı anında tam rezeksiyona uygun olmayan tümör ile başvururlar. Bu durumda çoğu zaman eksizyonel biyopsi yerine insizyonel biyopsi uygulanır. Ancak radyolojik görüntülemelerde şüpheli lenf nodu tutulumu saptanırsa açık mesane biyopsisi ile pelvik ve paro-aortik lenf nodu örneklemesi önerilmektedir. RMS tipik olarak kemosensitif tümörlerdir. Uygun risk sınıflaması sonrası uygulanacak tedavi kemoterapi ve radyoterapiyi içerir. Vinkristin, daktinomisin ve siklofosfamid (VAC) günümüzde altın standart kemoterapi rejimidir. Büyük rezidüel tümörü olan hastalarda ise 45-50 Gy radyoterapi endikedir. Kemoradyoterapi sonrası hızlı cevap hemen olmayabileceğinden erken radikal cerrahi için acele edilmemelidir[16, 17]. Tedavi sonrası rezidüel kitle çoğu zaman canlı tümör hücreleri içermez. Tümör hücreleri bazen olgun rabdomyoblastlara diferansiye olabilir ve bu durum radikal cerrahi tedavi gerektirmez. COG protokolünde ikinci bakı ve tam rezeksiyon nadir başvurulan cerrahi girişimlerdir[18].

Rekürren RMS

Rekürren hastalığı oranlarda prognoz kötü olmakla beraber sağkalım oranları histolojik tipe göre değişiklik göstermektedir. Beş yıllık sağkalım botoroid embriyonel RMS' da %64 iken, embriyonel tümörlerde %26 ve alveolar veya andiferansiye olanlarda ise %5'tir[19]. Rekürren hastalığın tedavisi önceki tedavilerin içeriği, nüksün yeri ve hastanın klinik durumu gibi bazı faktörlere göre düzenlenir. Bazı çalışmalar yaygın kemik metastazı yokluğunda lokal rekürrenste radikal cerrahi rezeksiyonun sağkalıma katkısı olduğunu göstermiştir[20, 21]. İlk tedavide radyoterapi kullanılmamış ise rekürren hastalığının tedavisinde bir seçenek olabilir. Tedaviye çoklu kemoterapi rejimleri ile mTOR inhibitörlerinin (bevacizumab ve temsirolimus) kombinasyonu kullanılabilir[22].

Prognoz

IRS-IV sınıflamasına göre 3 yıllık hastalıksız sağkalım oranları grup 1 için %83, grup 2 için %86, grup 3 için %73 ve grup 4 için %30'un altındadır[23]. COG risk sınıflamasına göre ise kategori 1 için %86, kategori 2 için %80 ve kategori 3 için ise %68'dir.

Tedavinin Yan Etkileri

Hemorajik sistit, infertilite, ileriki yaşlarda seksüel disfonksiyon, kardiyovasküler hastalıklar, akciğer hasarı, gastrointestinal problemler (reflü, kusma, kabızlık, kilo kaybı), sekonder malin neoplazmlar (yumuşak doku sarkomları, kolon adenokarsinomu, servikal skuamöz hücreli karsinom, meme kanseri, lösemi, malanom) kemoterapi ve radyoterapiye bağlı gelişebilecek kısa ve uzun dönemli yan etkilerdir[24-29].

2. Mesanenin Diğer Tümörleri

Değişici Epitel Hücreli Karsinom

Mesanenin değişici epitel hücreli karsinomu (DEHK) çocuklarda çok nadir görülen tümörlerdendir. Bir çalışmada 10 000 DEHK olgusunda sadece 38'in 20 yaş altı hasta olduğu saptanmıştır[30]. 20 yaş altı 125 hastadan oluşan başka bir seride ise 10 yaş altı sadece 20 çocuk

rapor edilmiştir[31]. Çocuk olgularda aile hikayesi ve genetik bozukluklar arasında ilişki gösterilmemiştir. Ancak siklofosfamid tedavisi ve kronik dantrolen maruziyetininin etyolojide rol oynayabileceği rapor edilmiştir[32]. Hastalar sıklıkla makroskopik hematüri, idrar yolu enfeksiyonu ve irritatif semptomlar ile başvururlar. Tanısı diğer mesane kitleleri ile benzerdir. Kesin tanı ve tedavide sistoskopi yer almaktadır. Lezyonların çoğu (%75) trigonda yerleşik ve unifokaldır[33]. Patolojide % 80'ni yüzeyel ve düşük dereceli rapor edilmektedir(34). Takiplerinde ilk yıl 3 ayda; ikinci yıl 6 ayda bir ve ardından yıllık US önerilmektedir.

Augmente Mesanede Gelişen Karsinom

Augmentasyon sistoplastili çocuklarda da uzun dönemde mesane kanseri riski normal popülasyona göre artmıştır ve onuncu yıl sonrası yaklaşık %1,2 oranında izlenir[35-37]. En sık histolojik tip üreterokolonik anastomoz bölgesinde kaynaklanan adenokarsinomdur[38]. Yılda dört veya daha fazla semptomatik idrar yolu enfeksiyonu geçiren, makroskopik veya mikroskopik hematürisi olan, kronik perineal veya pelvik ağrısı olan, anormal radyolojik bulgu varlığında ve 50 yaş üstü augmentasyon sistoplasitili hastalarda sistoskopi önerilmektedir[39].

Urakal Karsinom

Urakal karsinom çocuklarda oldukça nadir görülen malignitelerdir. 1951-2005 yıllarını kapsayan retrospektif bir çalışmada çocuklarda urakus kalıntılarında hiç malignite saptanmamıştır[40]. Tedavisi komplet cerrahi eksizyondur[41].

Adenokarsinom ve Skuamöz Hücreli Karsinom

Mesane ekstrofili çocuklarda ve rekonstrüksiyon için kullanılan bağırsak segmentlerinde adenokarsinom açısından artmış risk mevcuttur[42]. Skuamöz hücreli karsinomun ise nadiren ekstrofi vesika, şistosomiyazis ve mesane taşı ile birlikte rapor edilmiştir[36, 43, 44].

İyi Huylu Mesane Tümörleri

Mesanenin iyi huylu tümörleri arasında ise infalamatuar myoblastik tümör, hemanjiomlar ve nefrojenik adenom yer alır[12].

Sonuç

Çocuklarda oldukça nadir görülen bu tümörler özellikle risk faktörlerinin varlığında inatçı alt üriner sistem ve hematüri yakınmalarında ayırıcı tanıda akla gelmesi ve araştırılması gereken patolojilerdir.

KAYNAKLAR

1. *Bujons A, Caffaratti J, Garat JM, Villavicencio H. Long-term follow-up of transitional cell carcinoma of the bladder in childhood. Journal of pediatric urology. 2014;10(1):167-70.*
2. *Maurer HM, Crist W, Lawrence W, Ragab AH, Raney RB, Webber B, et al. The intergroup rhabdomyosarcoma study-I. A final report. Cancer. 1988;61(2):209-20.*
3. *Crist W, Gehan EA, Ragab AH, Dickman PS, Donaldson SS, Fryer C, et al. The third intergroup rhabdomyosarcoma study. Journal of Clinical Oncology. 1995;13(3):610-30.*
4. *Young JL, Miller RW. Incidence of malignant tumors in US children. The Journal of pediatrics. 1975;86(2):254-8.*
5. *Diller L, Sexsmith E, Gottlieb A, Li F, Malkin D. Germline p53 mutations are frequently detected in young children with rhabdomyosarcoma. Journal of Clinical Investigation. 1995;95(4):1606.*
6. *Oguzkan S, Terzi YK, Cinbis M, Anlar B, Aysun S, Ayter S. Molecular genetic analyses in neurofibromatosis type 1 patients with tumors. Cancer genetics and cytogenetics. 2006;165(2):167-71.*
7. *Sung L, Anderson JR, Arndt C, Raney RB, Meyer WH, Pappo AS. Neurofibromatosis in children with Rhabdomyosarcoma: a report from the Intergroup Rhabdomyosarcoma study IV. The Journal of pediatrics. 2004;144(5):666-8.*
8. *Rauen K. HRAS and the Costello syndrome. Clinical genetics. 2007;71(2):101-8.*
9. *Kodef R, Newton Jr WA, Hamoudi AB, Asmar L, Jacobs DL, Maurer HM. Childhood Rhabdomyosarcoma with Anaplastic (Pleomorphic) Features: A Report of the Intergroup Rhabdomyosarcoma Study. The American journal of surgical pathology. 1993;17(5):443-53.*
10. *Ferrer F, Ritchey M. Pediatric bladder tumors. Textbook of Bladder Cancer: Taylor & Francis, Abingdon; 2006. p. 735-48.*
11. *Dodd S, Malone M, McCulloch W. Rhabdomyosarcoma in children: a histological and immunohistochemical study of 59 cases. The Journal of pathology. 1989;158(1):13-8.*
12. *Ferrer FA, Isakoff M, Koyle MA. Bladder/prostate rhabdomyosarcoma: past, present and future. The Journal of urology. 2006;176(4):1283-91.*

13. *Federico SM, Spunt SL, Krasin MJ, Billup CA, Wu J, Shulkin B, et al. Comparison of PET–CT and conventional imaging in staging pediatric rhabdomyosarcoma. Pediatric blood & cancer. 2013;60(7): 1128-34.*

14. *Malempati S, Hawkins DS. Rhabdomyosarcoma: Review of the Children's Oncology Group (COG) soft-tissue Sarcoma committee experience and rationale for current COG studies. Pediatric blood & cancer. 2012;59(1):5-10.*

15. *McDougal WS, Wein AJ, Kavoussi LR, Partin AW, Peters CA. Campbell-Walsh Urology 11th Edition Review: Elsevier Health Sciences; 2015.*

16. *Wu H-Y, Snyder HM, Womer RB. Genitourinary rhabdomyosarcoma: which treatment, how much, and when? Journal of pediatric urology. 2009;5(6):501-6.*

17. *Wu H-Y, Snyder HM. Pediatric urologic oncology: bladder, prostate, testis. Urologic Clinics of North America. 2004;31(3):619-27.*

18. *Harel M, Ferrer FA, Shapiro LH, Makari JH, editors. Future directions in risk stratification and therapy for advanced pediatric genitourinary rhabdomyosarcoma. Urologic Oncology: Seminars and Original Investigations; 2016: Elsevier.*

19. *Pappo AS, Anderson JR, Crist WM, Wharam MD, Breitfeld PP, Hawkins D, et al. Survival after relapse in children and adolescents with rhabdomyosarcoma: A report from the Intergroup Rhabdomyosarcoma Study Group. Journal of Clinical Oncology. 1999;17(11):3487-93.*

20. *Hayes-Jordan A, Doherty DK, West SD, Raney RB, Blakely ML, Cox CS, et al. Outcome after surgical resection of recurrent rhabdomyosarcoma. Journal of pediatric surgery. 2006;41(4):633-8.*

21. *Raney RB, Crist WM, Maurer HM, Foulkes MA. Prognosis of children with soft tissue sarcoma who relapse after achieving a complete response. A report from the Intergroup Rhabdomyosarcoma Study I. Cancer. 1983;52(1):44-50.*

22. *Casanova M, Ferrari A, Bisogno G, Merks JH, De Salvo GL, Meazza C, et al. Vinorelbine and low-dose cyclophosphamide in the treatment of pediatric sarcomas. Cancer. 2004;101(7):1664-71.*

23. *Crist WM, Anderson JR, Meza JL, Fryer C, Raney RB, Ruymann FB, et al. Intergroup rhabdomyosarcoma study-IV: results for patients with nonmetastatic disease. Journal of Clinical Oncology. 2001;19(12):3091-102.*

24. *Andriole GL, Sandlund J, Miser J, Arasi V, Linehan M, Magrath I. The efficacy of mesna (2-mercaptoethane sodium sulfonate) as a uroprotectant in patients with hemorrhagic cystitis receiving further oxazaphosphorine chemotherapy. Journal of Clinical Oncology. 1987;5(5):799-803.*

25. *Spunt SL, Sweeney TA, Hudson MM, Billups CA, Krasin MJ, Hester AL. Late effects of pelvic rhabdomyosarcoma and its treatment in female survivors. Journal of clinical oncology. 2005;23(28): 7143-51.*

26. *Michaeli J, Weintraub M, Gross E, Ginosar Y, Ravitsky V, Eizenman E, et al. Fertility preservation in girls. Obstetrics and gynecology international. 2012;2012.*

27. *Kopp LM, Gupta P, Pelayo-Katsanis L, Wittman B, Katsanis E. Late effects in adult survivors of pediatric cancer: a guide for the primary care physician. The American journal of medicine. 2012;125(7): 636-41.*

28. *Cohen RJ, Curtis RE, Inskip PD, Fraumeni JF. The risk of developing second cancers among survivors of childhood soft tissue sarcoma. Cancer. 2005;103(11):2391-6.*

29. *Bisogno G, Pastore G, Perilongo G, Sotti G, Cecchetto G, Dallorso S, et al. Long-term results in childhood rhabdomyosarcoma: A report from the Italian cooperative study RMS 79. Pediatric blood & cancer. 2012;58(6):872-6.*

30. *Javadpour N, Mostofi F. Primary epithelial tumors of the bladder in the first two decades of life. The Journal of urology. 1969;101(5):706-10.*

31. *Lerena J, Krauel L, García-Aparicio L, Vallasciani S, Suñol M, Rodó J. Transitional cell carcinoma of the bladder in children and adolescents: six-case series and review of the literature. Journal of pediatric urology. 2010;6(5):481-5.*

32. *Dowling CR, Reddihough D, Smith P, Webb N, McNeill R, Clouston D. Transitional cell carcinoma in the paediatric population: Be aware of unusual aetiologies. Journal of paediatrics and child health. 2007;43(11):773-5.*

33. *Serrano-Durbá A, Dominguez-Hinarejos C, Reig-Ruiz C, Fernandez-Córdoba M, Garcia-Ibarra F. Transitional cell carcinoma of the bladder in children. Scandinavian journal of urology and nephrology. 1999;33(1):73-6.*

34. *Hoenig DM, McRae S, Chen SC, Diamond DA, Rabinowitz R, Caldamone AA. Transitional cell carcinoma of the bladder in the pediatric patient. The Journal of urology. 1996;156(1):203-5.*

35. *Husmann D, Rathbun S. Long-term follow up of enteric bladder augmentations: the risk for malignancy. Journal of pediatric urology. 2008;4(5):381-5.*

36. *Golomb J, Klutke C, Lewin K, Goodwin W, DeKernion J, Raz S. Bladder neoplasms associated with augmentation cystoplasty: report of 2 cases and literature review. The Journal of urology. 1989;142(2 Pt 1):377.*

37. *Soergel TM, Cain MP, Misseri R, Gardner TA, Koch MO, Rink RC. Transitional cell carcinoma of the bladder following augmentation cystoplasty for the neuropathic bladder. The Journal of urology. 2004;172(4):1649-52.*

38. *FILMER RB, Spencer J. Malignancies in bladder augmentations and intestinal conduits. The Journal of urology. 1990;143(4):671-8.*

39. *Higuchi TT, Fox JA, Husmann DA. Annual endoscopy and urine cytology for the surveillance of bladder tumors after enterocystoplasty for congenital bladder anomalies. The Journal of urology. 2011;186(5):1791-5.*

40. *Ashley RA, Inman BA, Routh JC, Rohlinger AL, Husmann DA, Kramer SA. Urachal anomalies: a longitudinal study of urachal remnants in children and adults. The Journal of urology. 2007; 178(4):1615-8.*

41. *Gupta S, Bhaijee F, Harmon EP. Mucinous neoplasm arising in a urachal cyst: a first in the pediatric population. Urology. 2014;83(2):455-6.*

42. *Woodhouse C, North AC, Gearhart JP. Standing the test of time: long-term outcome of reconstruction of the exstrophy bladder. World journal of urology. 2006;24(3):244-9.*

43. *Patil S, Jain SK, Kaza R, Rao S. Squamous cell carcinoma in bladder exstrophy: a rare entity. Singapore medical journal. 2012;53(12):e254-7.*

44. *Sung JD, Koyle MA. Squamous cell carcinoma of the bladder in a pediatric patient. Journal of pediatric surgery. 2000;35(12):1838-9.*

AJCC
KANSER EVRELEME ATLASI

2013

ÇEVİRİ EDİTÖRÜ

Prof. Dr. Sabri ERGÜNEY

Türkiye Kanserle Savaş Vakfı'nın hekimlere armağanıdır.

Mesane 45

DEĞİŞİKLİKLERİN ÖZETİ

- Primer evreleme: T4 hastalık mesane kanserinin direk olarak prostatik stromal invazyonu olarak tanımlanmaktadır. Prostatik üretranın subepitelyal invazyonu T4 evresini oluşturmaz.
- Grad: Düşük ve yüksek grad tanımları, Dünya Sağlık Örgütü/Uluslararası Ürolojik Patoloji Grubunun (WHO/ISUP) günümüzde önerilen derecelendirme sistemine uymak üzere önceki 4 gradlı sistemin yerini alacaktır.
- Nodal Sınıflama:
  - Common iliak nodlar sekonder drenaj bölgeleridir (bölgesel lenf nodlarıdır ve metastatik hastalık değildir).
  - Nodal evreleme sistemindeki değişiklikler
    - N1: Primer drenaj bölgesinde tek pozitif nod
    - N2: Primer drenaj bölgesinde birden fazla pozitif nod
    - N3: Common iliak nod tutulumu

ICD-O-3 TOPOGRAFİ KODLARI

C67.0 Mesane trigonu
C67.1 Mesane kubbesi
C67.2 Mesane yan duvarı
C67.3 Mesane ön duvarı
C67.4 Mesane arka duvarı
C67.5 Mesane boynu
C67.6 Üreter orifisi
C67.7 Urakus
C67.8 Mesanenin overlap lezyonları
C67.9 Mesane, tanımlanmamış

ICD-O-3 HİSTOLOJİK KOD ARALIĞI

8000-8576, 8940-8950, 8980-8981

ANATOMİ

Primer Bölge. Mesane epitelyal ve subepitelyal bağ dokusu (lamina propriya olarak da isimlendirilir), muskularis propriya ve perivezikal yağ dokusu (üst yüzeyi kaplayan periton) olmak üzere 3 tabakadan oluşmaktadır. Mesane erkeklerde arkasında rektum ve seminal vezikül, altında prostat ve önünde pubis ve periton ile bitişiktir. Kadınlarda vajinanın arkasında ve uterusun üzerinde bulunur. Mesane ekstra peritoneal yerleşimlidir (Şekil 45.1).

C.C. Compton et al. (eds.), *AJCC Cancer Staging Atlas: A Companion to the Seventh Editions of the AJCC Cancer Staging Manual and Handbook*, DOI 10.1007/978-1-4614-2080-4_45,
© 2012 American Joint Committee on Cancer

Bölgesel Lenf Nodları. Mesaneyi drene eden bölgesel lenf nodları primer ve sekonder nodal drenaj bölgelerini içermektedir (Şekil 45.2). Primer lenf nodları eksternal iliak, hipogastrik ve obturatör nodlardır. Presakral lenf nodları primer drenaj bölgesinde sınıflandırılmakla birlikte bu bölgenin yapılan haritalama çalışmaları en az sıklıkta metastaz saptanan primer bölgesel lenf nodu bölgesi olduğunu göstermiştir. Primer nodal bölgeler common iliak nodlara drene olur. Common iliak nod sekonder drenaj bölgesidir. Tedavi sonrası rekürrens ve uzun dönem sağkalım üzerinde olumsuz etki ettiği varsayılırsa, bölgesel lenf nodu evrelemesi anlamlı bir prognostik öneme sahiptir. Bölgesel lenf nodu evrelemesinde en önemli bilgi nod içerisindeki hastalık boyutudur (pozitif nod sayısı, ekstranodal uzanım), hastalığın tek veya çift taraflı oluşu değil. Nod pozitif mesane kanserinde definitif lokal tedavi sonrası 5-yıllık genel sağkalım yaklaşık %33'tür ancak daha büyük nodal yükü olan hastaların daha kötü olması beklenir.

Bölgesel lenf nodları şunlardır:

Primer drenaj
- Hipogastrik
- Obturator
- İliak (internal, eksternal, tanımlanmayan)
- Perivezikal pelvik,
- Sakral [lateral, sakral promontoryum (Gerota)]
- Presakral

Sekonder drenaj
- Common iliak

Common iliak nodlar sekonder bölgesel lenfatik tutulum alanları olarak kabul edilmektedir.

PROGNOSTİK ÖZELLİKLER

Mesane kanserinin prognostik özellikleri birçok klinik, patolojik ve moleküler özelliği içermektedir. Primer tümörün evresi ve gradı tümör seyri ve progresyonu açısından bağımsız belirteçlerdir. Son zamanlarda tümör büyüme paterni ve lenfovasküler invazyonuda içeren morfolojik prognostik özellikler ve mikropapiller ve nested varyantlar kötü sağkalım göstermişlerdir. Lenf nodu durumu hasta sağkalımı ve tümör nüks riski üzerine etkiye sahiptir. Prognostik önem gösteren farklı lenf nodu parametreleri, eksize edilen toplam lenf nodu sayısı, pozitif lenf nodu sayısı, ekstranodal tümör yayılımı ve çıkarılan total lenf nodu sayısının pozitif lenf nodu sayısına oranıdır.

Mesane kanseri için prognostik öneme sahip pek çok moleküler faktör tanımlanmıştır. Bu belirteçler hücre döngüsünün düzenlenmesi, programlanmış hücre ölümü, büyüme faktör sinyalizasyonu ve anjiogenezde rol almaktadır. Mesane tümör progresyonunun iki farklı moleküler yolağı belirlenmiştir. Non-invaziv tümörler sıklıkla 9. kromozomun uzun kolunun (9q) delesyonu sonucu meydana gelen bir yolla ortaya çıkar. Diğer taraftan, yüksek gradlı tümörler 17p, 14q, 5q, 3p kromozomlarında heterozigozite kaybı ile ilişkilidir. TP53 ve RB yolakları yüksek gradlı mesane kanserinin progresyonunda merkezi bir rol oynar. Ek olarak aralarında p21/WAF1, p16, p14ARF ve MDM2'nin bulunduğu düzenleyici proteinlerin TP53/RB-bağımlı veya bağımsız yolaklar üzerinden hücre büyümesini disregüle eder. HER2/neu, vasküler endotelyal büyüme faktör (VEGF) ve epidermal büyüme faktörleri (EGF) gibi bazı büyüme faktörlerinin sinyal iletimini etkileyen tirozin kinazların aşırı ekspresyonu, mesane kanserinde prognostik faktörler arasında tanımlanmıştır.

Ploidi bir prognostik faktör olarak araştırılmıştır. Yüzeyel hastalıkta anaploid DNA içeriği kısa hastalıksız sağkalım ve artmış yüksek gradlı hastalığa progresyon riskiyle ilişkilidir ancak invaziv ve metastatik hastalıklarda vakaların çoğu anaploiddir ve bu nedenle anaploid DNA içeriğinin hastalık seyrini belirlemedeki rolü azalmıştır. İlerlemiş hastalık düzeninde, hastanın performansı, viseral metastaz varlığı ve artmış serum alkalen fosfataz düzeyi sistemik tedaviye yanıtın ve sağkalımın önemli göstergeleridir.

TNM TANIMLARI

Primer Tümör (T)	
Tx	Primer tümör değerlendirilemiyor
T0	Primer tümör bulgusu yok
Ta	Non invaziv papiler karsinoma (Şekil 45.3)
Tis	Karsinoma in situ "düzgün tümör" (Şekil 45.3)
T1	Subepitelyal bağ dokusuna invaze tümör (Şekil 45.3)
T2	Muskularis propriya invaze tümör
pT2a	Yüzeyel muskularis propriya invaze (iç yarı) tümör (Şekil 45.3)
pT2b	Derin muskularis propriya invaze (dış yarı) tümör (Şekil 45.3)
T3	Perivezikal dokuya invaze tümör
pT3a	Mikroskopik (Şekil 45.3)
pT3b	Makroskopik (ekstravezikal kitle) (Şekil 45.3)
T4	Prostatik stroma, seminal vezikül, uterus, vajina, pelvik duvar veya karın duvarına invaze tümör
T4a	Prostatik stroma, uterus veya vajinaya invaze tümör (Şekil 45.3)
T4b	Pelvik duvar veya karın duvarına invaze tümör (Şekil 45.3)

Bölgesel Lenf Nodu (N)	
Bölgesel lenf nodları primer ve sekonder drenaj bölgelerini kapsamaktadır. Aort bifürkasyonunun üstünde kalan tüm nodlar uzak lenf nodları olarak kabul edilir.	
Nx	Lenf nodu değerlendirilmiyor
N0	Lenf nodu metastazı yok
N1	Gerçek pelviste tek lenf nodu metastazı (hipogastrik, obturatör, eksternal iliak veya presakral lenf nodu) (Şekil 45.4)
N2	Gerçek pelviste multipl lenf nodlarına metastaz (hipogastrik, obturatör, eksternal iliak veya presakral lenf nodu) (Şekil 45.5)
N3	Common iliak lenf nodlarına metastaz (Şekil 45.6)

Uzak metastaz (M)	
M0	Uzak metastaz yok
M1	Uzak metastaz var

ANATOMİK EVRE /PROGNOSTİK GRUPLAR			
Evre 0a	Ta	N0	M0
Evre 0is	Tis	N0	M0
Evre I	T1	N0	M0
Evre II	T2a	N0	M0
	T2b	N0	M0
Evre III	T3a	N0	M0
	T3b	N0	M0
	T4a	N0	M0
Evre IV	T4b	N0	M0
	Herhangi T	N1-3	M0
	Herhangi T	Herhangi N	M1

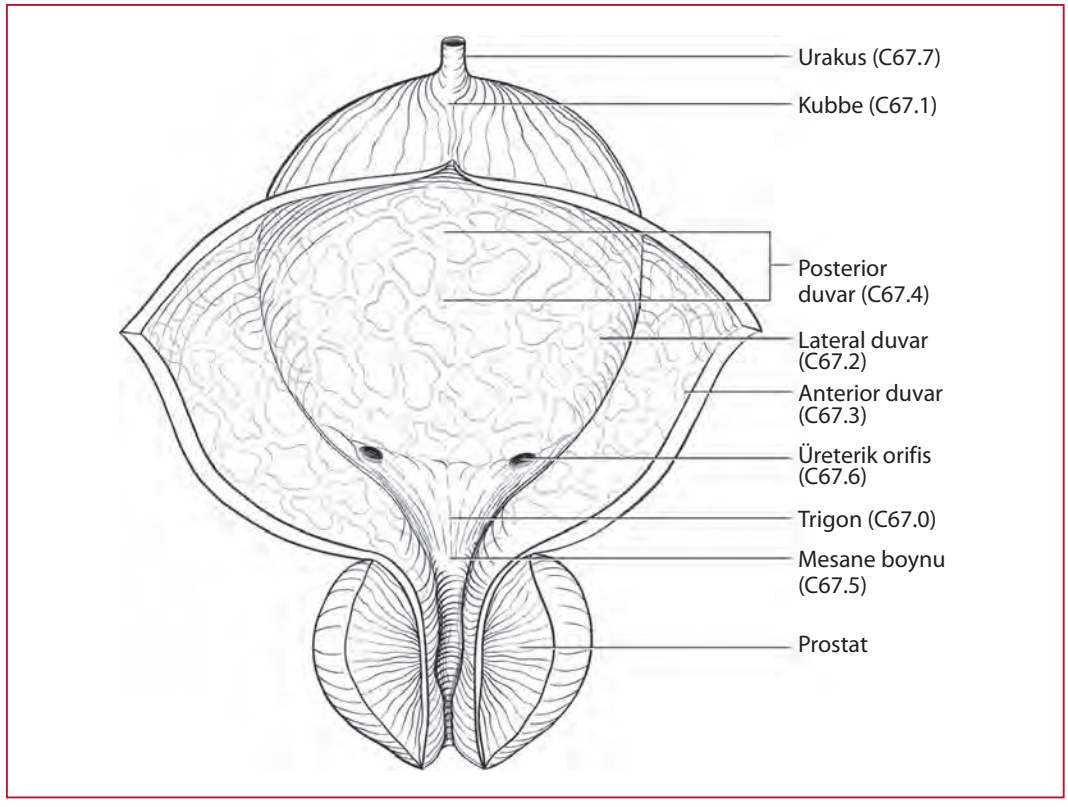

ŞEKİL 45.1. *Mesanenin anatomisi.*

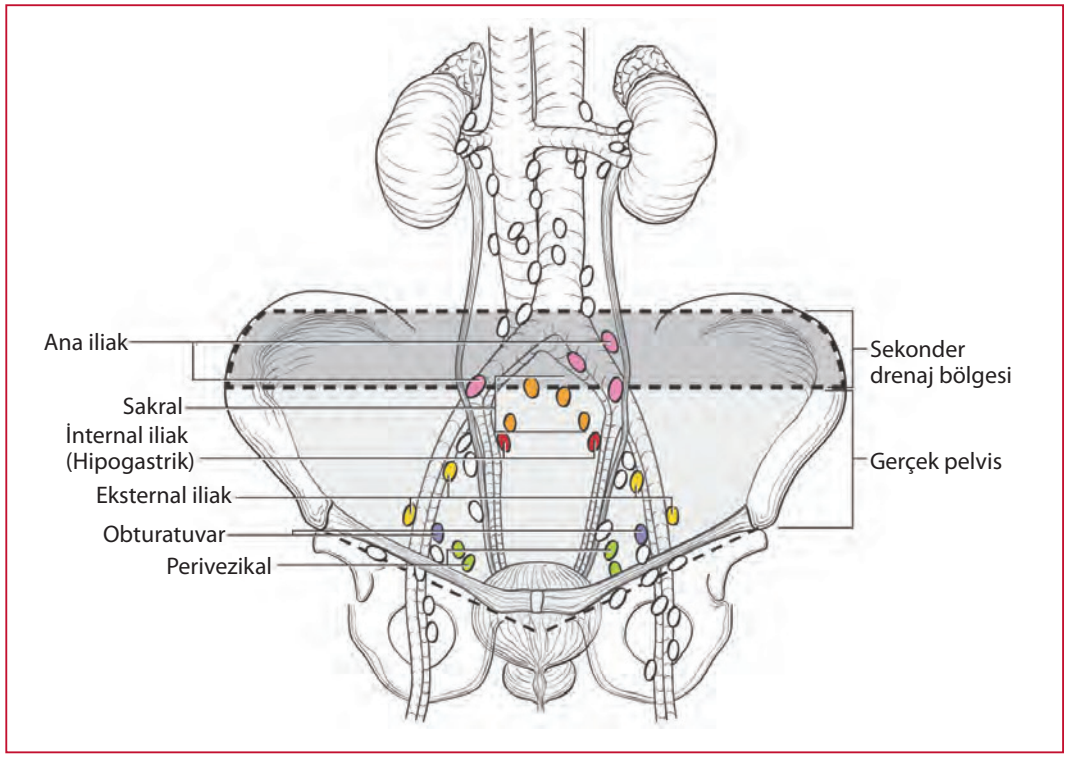

ŞEKİL 45.2. *Mesanenin bölgesel lenf nodları. Gerçek pelvis, mesane için primer lenfatik drenaj bölgesidir. Gerçek pelvis üzerindeki sekonder drenaj bölgeleri ana iliak nodlar ve aort bifürkasyonu seviyesine kadarki tüm nodlardır.*

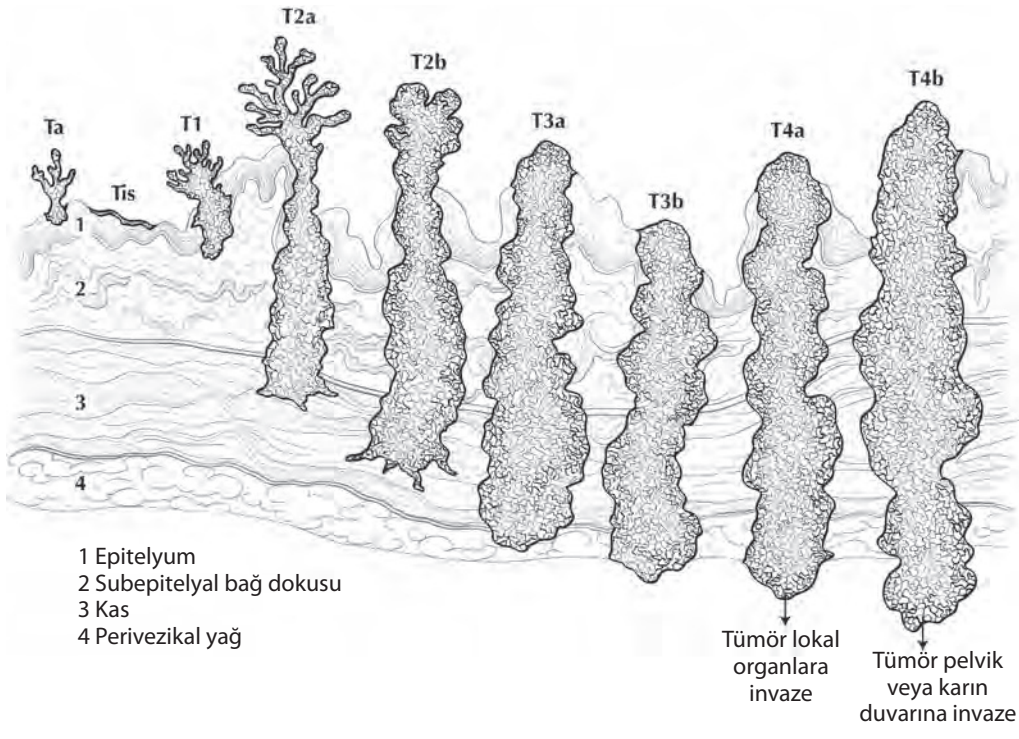

ŞEKİL 45.3. *Mesane kanseri için Ta'dan T4'e kadar primer tümör (T) tanımlamaları. Ta Non invaziv papiller karsinom olarak tanımlanmaktadır. Tis Karsinoma in situ olarak tanımlanmaktadır. T1 Subepitelyal bağ dokusuna invaze tümör olarak tanımlanmaktadır. T2a Yüzeyel muskularis propriya invaze (iç yarı) tümör olarak tanımlanmaktadır. T2b Derin muskularis propriya invaze (dış yarı) tümör olarak tanımlanmaktadır. pT3a Mikroskopik perivezikal yağ invazyonu olarak tanımlanmaktadır. T3b Makroskopik (ekstravezikal kitle) perivezikal yağ invazyonu olarak tanımlanmaktadır. T4a Prostatik stroma, uterus veya vajinaya invaze tümör olarak tanımlanmaktadır. T4b Pelvik duvar veya karın duvarına invaze tümör olarak tanımlanmaktadır.*

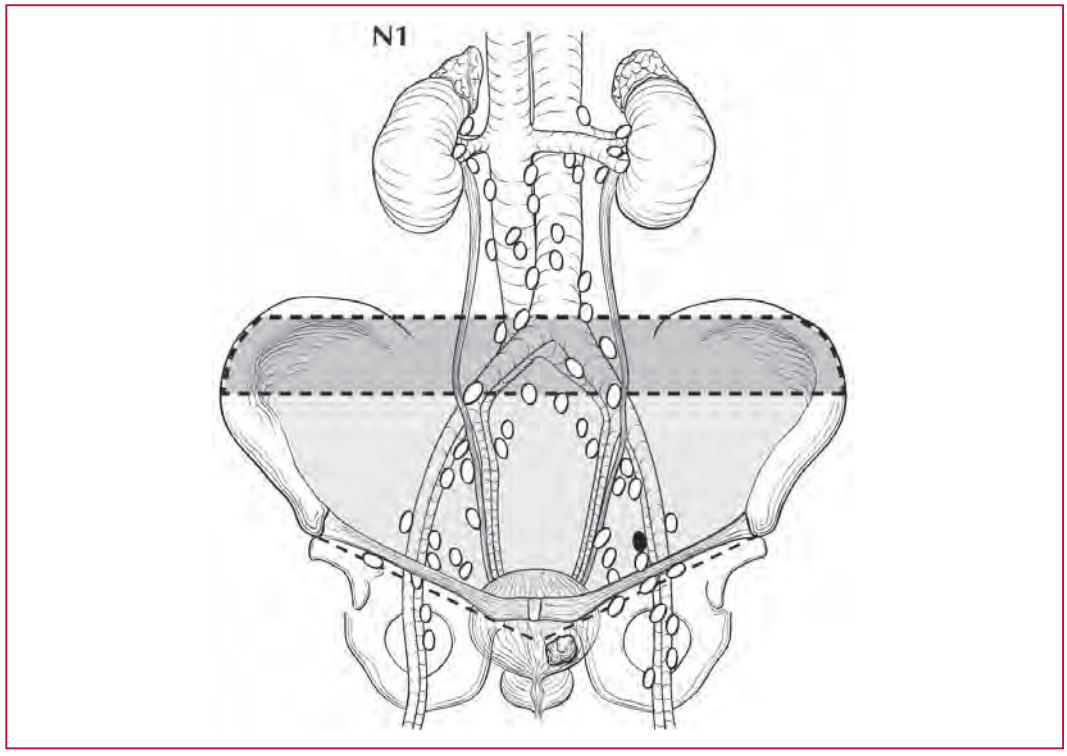

ŞEKİL 45.4. *N1 Gerçek pelviste tek lenf nodu metastazı (hipogastrik, obturator, eksternal iliak veya presakral lenf nodu) olarak tanımlanmaktadır.*

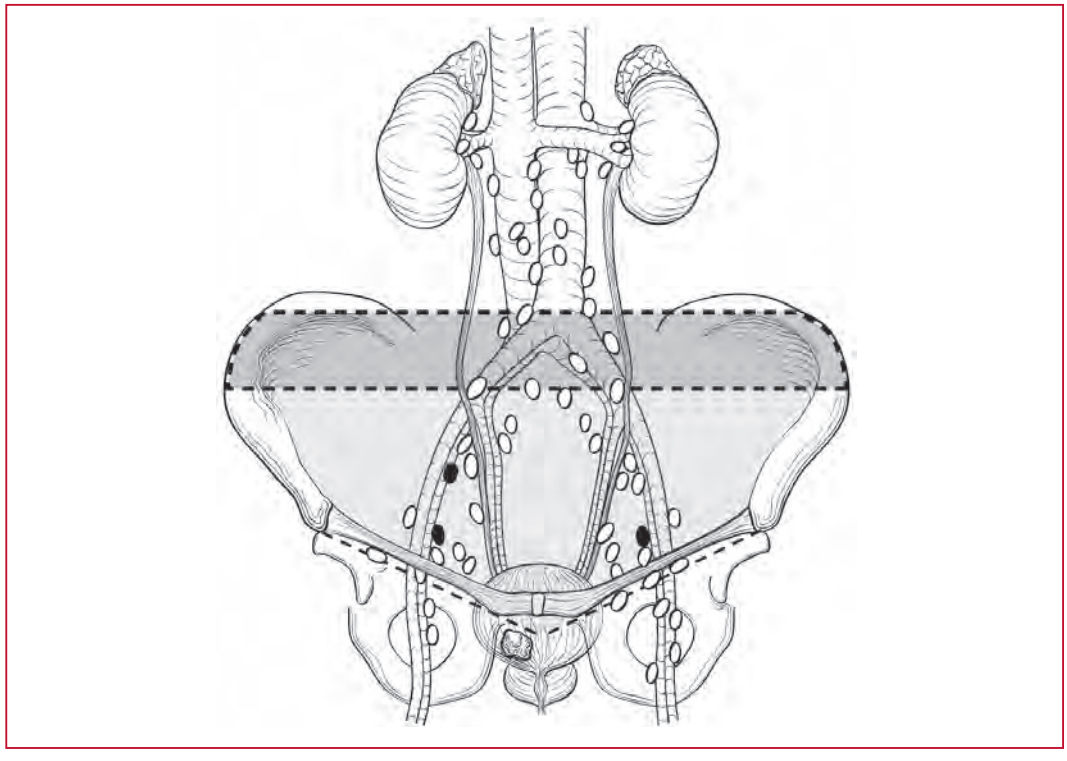

ŞEKİL 45.5. *N2 Gerçek pelviste multipl lenf nodlarına metastaz (hipogastrik, obturator, eksternal iliak veya presakral lenf nodu) olarak tanımlanmaktadır.*

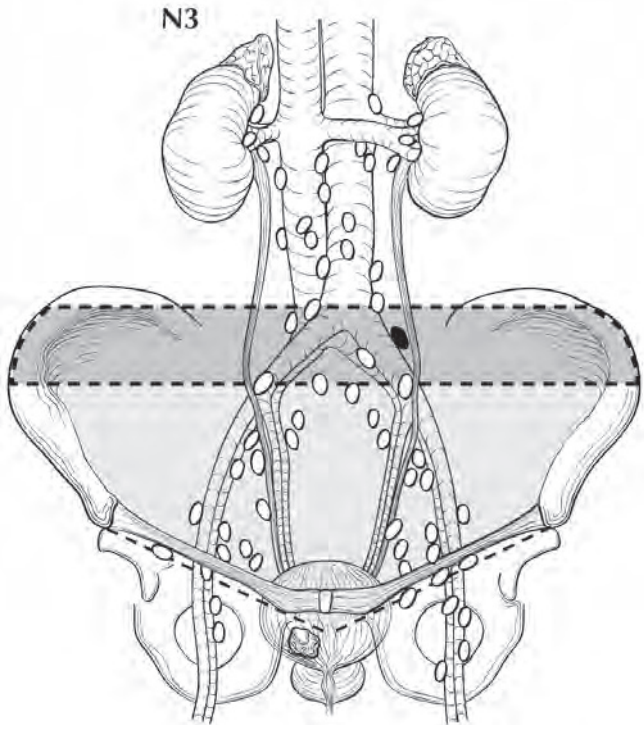

ŞEKİL 45.6. *N3 Common iliak lenf nodlarına metastaz olarak tanımlanmaktadır.*

PROGNOSTİK FAKTÖRLER (BÖLGEYE ÖZEL FAKTÖRLER)

(Toplanması önerilen)

Evreleme için gerekli	Yok
Klinik olarak önemli	Ekstranodal yayılımın varlığı
	Lenf nodundaki en büyük tümörün çapı
	Dünya Sağlık Örgütü/Uluslararası Ürolojik Patoloji Grubu (WHO/ISUP) derecesi

www.kanservakfi.com

www.kanservakfi.com

Dergileri vakıf adresinden temin edebilirsiniz.
ayrıca www.kanservakfi.com adresinden
pdf formatında okuyabilirsiniz.

www.kanservakfi.com

www.kanservakfi.com

TÜRKİYE
KANSERLE
SAVAŞ VAKFI

www.facebook.com/TurkiyeKanserleSavasVakfi