VOLUME: 1/4 EKİM 2013 ISSN: 2147-6160

KANSER GÜNDEMİ

TÜRKİYE KANSERLE SAVAŞ VAKFI 1977

Rektum Kanseri

www.kanservakfi.com

www.kanservakfi.com

Türkiye Kanserle Savaş Vakfı'nın
Hekimlerine Hediyesi Olan 648 Sayfalık
"KANSER EVRELEME ATLASI"na
Aşağıdaki Adresten Bedelsiz Olarak Sahip Olabilirsiniz.

info@kanservakfi.com
0212 278 83 41

TÜRKİYE KANSERLE SAVAŞ VAKFI
1977

KANSER GÜNDEMİ
Volume: 1/4, Ekim 2013

REKTUM KANSERİ

Doç. Dr. Metin Aran Anısına

Kapak Tasarım
Sedef Ertem

•

Sayfa Tasarım
Ufuk Altıner

•

Basım Tarihi
Kasım 2013

•

Basım Yeri
Ufuk Reklamcılık Matbaacılık San. Tic. Ltd. Şti.
Tel.: 0212 544 92 30 • Faks: 0212 544 92 29

KANSER GÜNDEMİ
TÜRKİYE KANSERLE SAVAŞ VAKFI
© Copyright Tüm Hakları Saklıdır.
Kaynak Gösterilmeden Alıntı Yapılamaz.
Makalelerin Fikri Sorumluluğu Yazarlarına Aittir.

----- ∞ -----

T.K.S.V. Adına Sahibi
Dr. Metin Ertem

Editör
Dr. Sabri Ergüney

Sayı Editörü
Dr. Şefika Arzu Ergen

Bu Sayıdaki Yazarlar

Dr. Şermin Güven Meşe
İstanbul Üniversitesi Cerrahpaşa Tıp Fakültesi Medikal Onkoloji Bilim Dalı

Dr. Atakan Demir
İstanbul Üniversitesi Cerrahpaşa Tıp Fakültesi Medikal Onkoloji Bilim Dalı

Dr. Sibel Erdamar Çetin
İstanbul Üniversitesi Cerrahpaşa Tıp Fakültesi Patoloji Anabilim Dalı

Dr. Gündüz Öğüt
İstanbul Üniversitesi Cerrahpaşa Tıp Fakültesi Radyoloji Anabilim Dalı

Dr. Onur Tutar
İstanbul Üniversitesi Cerrahpaşa Tıp Fakültesi Radyoloji Anabilim Dalı

Dr. Dursun Buğra
Koç Üniversitesi Tıp Fakültesi Genel Cerrahi Anabilim Dalı

Dr. Emre Balık
İstanbul Üniversitesi İstanbul Tıp Fakültesi Genel Cerrahi Anabilim Dalı

Dr. Sezer Sağlam
İstanbul Bilim Üniversitesi Tıp Fakültesi Medikal Onkoloji Bilim Dalı

Dr. Şefika Arzu Ergen
İstanbul Üniversitesi Cerrahpaşa Tıp Fakültesi Radyasyon Onkolojisi Anabilim Dalı

Dr. Didem Çolpan Öksüz
İstanbul Üniversitesi Cerrahpaşa Tıp Fakültesi Radyasyon Onkolojisi Anabilim Dalı

Dr. Mehmet Beşiroğlu
Marmara Üniversitesi İç Hastalıkları Anabilim Dalı

Dr. Faysal Dane
Marmara Üniversitesi Tıp Fakültesi Medikal Onkoloji Bilim Dalı

Dr. Cem Terzi
Dokuz Eylül Üniversitesi Tıp Fakültesi Genel Cerrahi Anabilim Dalı

Dr. Fevzi Cengiz
İzmir Bozyaka Eğitim ve Araştırma Hastanesi 3. Genel Cerrahi Kliniği

Dr. Emre Canda
Dokuz Eylül Üniversitesi Tıp Fakültesi Genel Cerrahi Anabilim Dalı

Dr. Esra Kaytan Sağlam
İstanbul Tıp Fakültesi Radyasyon Onkolojisi Anabilim Dalı

Yazışma Adresi
Türkiye Kanserle Savaş Vakfı
Nisbetiye Mh. Yücel Sk. No. 6, 34340 Levent - İstanbul
Tel.: 0212 278 83 41 - 42 • Faks: 0212 325 11 18
www.kanservakfi.com • info@kanservakfi.com

ÖNSÖZ

Uzunca bir aradan sonra tekrar yayınlamaya başladığımız Kanser Gündemi'nin bu 4. sayısında, Türkiye Kanserle Savaş Vakfı'nın onursal başkanı ve uzun yıllar başkanlığını yapmış olan, ayrıca ülkeye çok değerli hekimler ve öğretim üyeleri yetiştirilmesinde büyük emekler vermiş çok sevgili hocamız Prof. Dr. Ali Haydar Taşpınar'ı kaybetmenin derin üzüntüsünü yaşıyoruz. Hocamızı her zaman şükran ve saygıyla anacağız.

Otuz yılı aşkın süredir kanserle savaşta halkımızın yanında yer alan Türkiye Kanserle Savaş Vakfı, misyonu doğrultusunda hizmet vermeye devam etmektedir. En önemli sorumluluklarından biri, hekimlerimize kanser konusunda güncel bilgilerin aktarılmasıdır. Bu amaçla uzun yıllardır düzenli olarak Vakıf binamızda yer alan Prof. Dr. Ali Haydar Taşpınar Konferans Salonunda hekimlerimize yönelik bilimsel toplantılar sürdürülmüş ve sürdürülmektedir. Aynı görev doğrultusunda onkoloji dalında üç çalışmaya ödül verilmekte ve yine onkoloji alanında çalışan gençlere karşılıksız burs imkanları sunulmaktadır.

Nisan ayında Antalya'da düzenlenen 20. Ulusal Kanser Kongresi'nde "Cerrahi, Medikal Onkoloji ve Radyasyon Onkolojisi" dallarında seçilmiş bilimsel çalışmalara Vakfımız tarafından ödüller verildi ve yine bu kongrede bir stand açılarak, Vakfımızın yayınlamış olduğu "Kanser Gündemi" sayıları ve Vakfımızın Türkçe'ye kazandırdığı "Kanser Evreleme Atlası" bin hekim arkadaşımıza hediye edildi.

Uzun bir aradan sonra 2013 yılı başında tekrar yayınlamaya başladığımız, TKSV bünyesinde ve onkoloji camiasında büyük emekleri olan ve "Kanser Gündemi"ne yıllarca editörlük yapan rahmetli Doç. Dr. Metin Aran'a ithaf ettiğimiz derginin bu dördüncü sayısında "Rektum Kanseri" incelendi.

Bu sayının oluşturulmasında emeği geçen sayı editörü Dr. Şefika Arzu Ergen'e ve katkıda bulunan tüm değerli yazarlara teşekkür ederiz.

Gelecek sayıda yine güncel bir konuda buluşmak üzere…

Sevgi ve saygılarımızla.

Prof. Dr. Metin ERTEM
Türkiye Kanserle Savaş Vakfı Başkanı

Prof. Dr. Sabri ERGÜNEY
Editör

Türkiye Kanserle Savaş Vakfı
Bağış Hesapları

----- ∞ -----

AKBANK T.A.Ş. Nisbetiye Şubesi - İstanbul
IBAN No.: TR39 0004 6003 9688 8000 0520 00

T. Halk Bankası A.Ş. Levent Şubesi - İstanbul
IBAN No.: TR50 0001 2009 8600 0016 0000 04

İÇİNDEKİLER

Rektum Kanserinde Epidemiyoloji, Etyoloji ve Risk Faktörleri **9**
Uzm. Dr. Şermin Güven Meşe, Uzm. Dr. Atakan Demir
İstanbul Üniversitesi Cerrahpaşa Tıp Fakültesi Medikal Onkoloji Bilim Dalı

Rektum Kanserlerinde Patolojinin Rolü **15**
Prof. Dr. Sibel Erdamar Çetin
İstanbul Üniversitesi Cerrahpaşa Tıp Fakültesi Patoloji Anabilim Dalı

Rektum Tümörlerde Görüntüleme **22**
Prof. Dr. Gündüz Öğüt, Uzm. Dr. Onur Tutar
İstanbul Üniversitesi Cerrahpaşa Tıp Fakültesi Radyoloji Anabilim Dalı

Rektum Kanserinin Cerrahi Tedavisi **38**
Prof. Dr. Dursun Buğra(*), Doç. Dr. Emre Balık(**)
(*) *Koç Üniversitesi Tıp Fakültesi Genel Cerrahi Anabilim Dalı*
(**) *İstanbul Üniversitesi İstanbul Tıp Fakültesi Genel Cerrahi Anabilim Dalı*

Rektum Kanserinde Neoadjuvan / Adjuvan Kemoterapi **45**
Doç. Dr. Sezer Sağlam
İstanbul Bilim Üniversitesi Tıp Fakültesi Medikal Onkoloji Bilim Dalı

Rektum Kanseri ve Adjuvan / Neoadjuvan Radyoterapi **48**
Dr. Şefika Arzu Ergen, Dr. Didem Çolpan Öksüz
İstanbul Üniversitesi Cerrahpaşa Tıp Fakültesi Radyasyon Onkolojisi Anabilim Dalı

Rezeke Edilemeyen Metastatik Kolorektal Kanserde Sistemik Tedaviler **53**
Dr. Mehmet Beşiroğlu(*), Dr. Faysal Dane(**)
(*) *Marmara Üniversitesi İç Hastalıkları Anabilim Dalı*
(**) *Marmara Üniversitesi Tıp Fakültesi Medikal Onkoloji Bilim Dalı*

Rektum Kanserinde Lokorejinel Nükse Cerrahi Yaklaşım **64**
Prof. Dr. Cem Terzi(*), Uzm. Dr. Fevzi Cengiz(**), Doç. Dr. Emre Canda(*)
(*) *Dokuz Eylül Üniversitesi Tıp Fakültesi Genel Cerrahi Anabilim Dalı*
(**) *İzmir Bozyaka Eğitim ve Araştırma Hastanesi 3. Genel Cerrahi Kliniği*

Lokal Yineleme ve Metastatik Hastalıkta Radyoterapi **73**
Prof. Dr. Esra Kaytan Sağlam
İstanbul Tıp Fakültesi Radyasyon Onkolojisi Anabilim Dalı

KANSER GÜNDEMİ DERGİSİ Volume 1/4, Ekim 2013 - REKTUM KANSERİ

REKTUM KANSERİNDE EPİDEMİYOLOJİ, ETYOLOJİ VE RİSK FAKTÖRLERİ

Dr. Şermin Güven Meşe, Dr. Atakan Demir

İstanbul Üniversitesi Cerrahpaşa Tıp Fakültesi Medikal Onkoloji Bilim Dalı

Epidemiyoloji

Kolorektal kanser insidansı ve mortalitesi dünya çapında büyük farklılıklar göstermektedir. En yüksek insidans oranı Avustralya, Yeni Zelanda, Avrupa ve Kuzey Amerika'da iken en düşük oranlar Afrika ve Güney-Orta Asya'da bulunmaktadır. Bu coğrafi farklılık diyet, çevresel maruziyet ve genetik yatkınlığa bağlı gibi gözükmektedir. Dünya genelinde kolorektal kanser erkeklerde üçüncü, kadınlarda ikinci en sık görülen kanser türüdür ve son istatistiklere gore 2008 yılında 1.2 milyon yeni vaka ve 608.700 ölüm olduğu tahmin edilmektedir. Son 15 yılda kolorektal kanser insidans oranları yıllık %3-4 oranında azalırken Batı ülkelerinin çoğunda stabil kalmış veya hafif artış gözlenmiş. İspanya'da ve Doğu Asya ve Avrupa ülkelerinin bir kısmında insidans oranlarında belirgin artış olmuştur[1]. Rektum kanseri kolorektal kanserlerin yaklaşık üçte biri kadardır. Amerika'da her yıl yaklaşık 40 000 kişi rektum kanseri tanısı almakta ve 8000 kişi hayatını kaybetmektedir[2]. Sağlık Bakanlığı'nın 2006 yılında yayınladığı kanser istatistiklerine göre ülkemizde kolorektal kanser insidansı tüm kanserler arasında erkeklerde dördüncü ve kadınlarda üçüncü sıradadır, Rektum kanseri ise sekizinci ve onuncu sırada yer almaktadır[3]. Dünya Sağlık Örgütü bölgesel tahminlerine göre kolorektal kanser erkeklerde beşinci, kadınlarda ikinci en sık görülen kanserdir[4].

Ortalama riskli bir kişi için hayat boyu kolorektal kanser insidansı %5'dir ve %90'ı 50 yaş üzeri görülür[5]. Tanı anında hastaların yarısından fazlası ileri evrede tanı almaktadır. Erkek ve kadınlarda insidans oranları coğrafi varyasyonlardan etkilenmekle birlikte erkeklerde kadınlara göre, kolon kanseri yaklaşık %20 ve rektum kanseri yaklaşık %50 oranında daha fazla görülmektedir. Amerika'da erkeklerde kolorektal kanser insidans oranları kadınlara göre yaklaşık %25 ve Afrikalı Amerikalılarda beyazlara oranla %20 daha yüksektir[5, 6].

Mortralite oranları 1980'lerden bu yana Amerika ve Batı ülkelerinin çoğunda progresif olarak azalmıştır. Kolon poliplerin erken tanı ve çıkarılması, daha erken evrelerde tanı konulması ve adjuvan tedavi başta olmak üzere etkin tedavi yaklaşımları mortalitenin azalmasında rol oynamıştır. Ancak Orta ve Güney Amerika ve Doğu Avrupa'da yetersiz sağlık altyapısı ve kaynaklar nedeni ile mortalite oranları artmaya devam etmektedir. Amerika sağkalım oranlarının en yüksek olduğu ülkelerden biridir ve kolorektal kanser nedeni ile tedavi edilen hastaların %61'i beş yıl yaşamaktadır[7, 8].

Düşük sosyoekonomik düzey yaklaşık %30 kadar artmış risk ile ilişkilidir. Bu sosyoekonomik eşitsizliğin görülmesinde kötü beslenme, hareketsizlik, obezite ve sigara gibi sağlıksız davranış biçimlerinin önemli oranda rol oynadğı tahmin edilmektedir. Aynı zamanda bu grupta düşük tarama oranları da risk artışına katkıda bulunmaktadır[9].

Bölgesel insidans farkının oluşmasına yaşam biçimi ve beslenme alışkanlıkları katkıda bulunmaktadır. Az riskli bölgeden yüksek riskli bölgelere göç edenlerde risk oranı artmaktadır ve bu da yaşam biçimi ve beslenmenin etiyolojide önemli bir rol oynayabileceğine işaret etmektedir[10].

Gözleme dayalı araştırmalardan çıkan sonuçlar, nonsteroidal antienflamatuar ilaçların özellikle de aspirinin uzun sureli kullanımının kolorektal kanser gelişimini azaltabileceğini gösterse de kanser riskine odaklanan çalışmaların sonuçları değişmektedir. Yine kadınlarda hormon replasman tedavisinin riski azalttığı gösterilse de bu ilaçların potansiyel yan etkileri kanser önleme stratejisinde kullanımını pratik olmaktan çıkarmaktadır[11, 12, 13].

Pek çok kanserde olduğu gibi kanser öncesi lezyonların erken tespiti ve erken kolorektal tümörlerin etkin tedavisinde, genel popülasyon için tarama stratejileri kilit rol oynamaktadır. Yine de hastalığın büyük çoğunluğunun sporadik olması, kolorektal kanser riskinin azaltılmasında en etkin yollardan birinin modifiye edilebilir risk faktörlerinde değişiklik yapılmasıyla başarılabileceği görülmektedir.

Kolorektal Kanser Etyolojisi ve Risk Faktörleri

Kolon ve rektum kanserlerinin etiyolojisi benzer ve multifaktöriyeldir. Diyet gibi çevresel faktörler ve büyük ölçüde genetik komponent içermektedir. Batıda olguların yaklaşık üçte ikisi sporadik ve özel bir risk faktörü olmayan kişilerde görülmektedir. Diğer üçte biri pozitif aile öyküsü veya kolorektal kanser veya polip öyküsü olan kişilerde ortaya çıkmaktadır. Daha küçük bir yüzdesi polip dışı kolorektal kanser (HNPCC) veya ailesel adenomatöz polipozis (FAP) gibi genetik yatkınlığı olan kişilerde görülür. Genetik yatkınlık ve yaş, bu hastalığın başlıca modifiye edilemez risk faktörleridir[14, 15].

Risk faktörleri arasında ileri yaş, erkek cinsiyet, çevresel faktörler ve İnflamatuar barsak hastalığı (Ülseratif Kolit ve Crohn hastalığı) yer almaktadır[16]. Boyle ve Langman ise kolorektal kanserin daha çok çevresel bir kanser olduğuna inanmaktadırlar[17].

Yaş: Yaş, sporadik kolorektal kanserler için major risk faktörüdür ve insidans 40-50 yaş arasında belirgin artmaktadır ve yaşa bağlı insidans oranları takip eden her on yılda artış göstermektedir[18]. Yapılan bir çalışmada ise kolorektal kanser en çok 55 yaş ve üzerinde görülmektedir[17].

Cinsiyet: Kolorektal kanserin insidans oranları coğrafi varyasyonlar göstermekle birlikte erkeklerde görülme sıklığı daha yüksektir. Kolon kanseri insidans oranlarında her iki cinsiyette birbirlerine yakın yüzdeler de bildirilmekle birlikte, kolon özellikle de rektum kanserinin erkeklerde görülme sıklığı daha fazladır. Hindistan'da yapılan bir çalışmada da rektum kanseri erkeklerde daha fazla olduğu belirtilmiştir[5, 6, 17]

Kalıtsal kolorektal kanser sendromları: Sporadik ve kalıtsal kolorektal kanserlerin moleküler patogenizine dair çalışmalar sonucunda; çoğu otozomal dominant geçişli kalıtsal özelliklere sahip ve kolon kanseri gelişimi açısından çok yüksek risk taşıyan farklı özel genetik bozukluklar saptanmıştır. Ailesel adenomatöz polipozis (FAP) ve Lynch sendromu (kalıtsal nonpolipozis kolorektal kanser (HNPCC)) en sık görülen ailesel kolorektal kanser sendromlarıdır. Bu iki hastalık birlikte, toplam vakalarının yaklaşık olarak % 5'ini oluşturmaktadır[19, 20].

Ailesel adenomatöz polipozis: Ailesel adenomatöz polipozis (FAP) ve varyantları (Gardner's sendromu, Turcot's sendromu ve attenüe adenomatöz polipozis koli) kolorektal kanser vakalarının % 1'inden daha azına yol açmaktadır[19].

MUTYH ile ilişkili polipozis: Multipl kolorektal adenomu olan 500 hastada baz eksizyon onarım geni mutY homologunda (MYH veya MUTYH) bi-allel olarak germline mutasyonlar bulunduğu bildirilmiştir. Bu mutasyonlar kişiyi, polipozis fenotipinde ortaya çıkabilen ve genelde MUTYH ile ilişkili polipozis (MAP) olarak bilinen otozomal resesif kalıtımlı multipl kolonik adenomlara meyilli hale getirmektedir. Baz eksizyon onarım sistemi oksidatif DNA hasarından kaynaklanan mutasyonları onarmaktadır. APC geni bu tür hasarlara oldukça duyarlıdır ve baz eksizyon onarım sisteminin yetersizliği genellikle APC'de somatik mutasyonlara neden olmaktadır. Giderek artmakta olan bildirimler, MUTYH genlerdeki germline mutasyonların dominant kalıtsal ailesel sendromun olmadığı durumda ortaya çıkan önemli sayıdaki ailesel kolorektal kanser ile ilgili olabileceğini öne sürmektedirler. Kaydadeğer sayıda bialelik taşıyıcıda kanser mevcut olmakla birlikte polipozis bulunmaz ve bu nedenle fenotiplerinin saptanması çok zordur[21].

Lynch sendromu: Lynch sendromu veya kalıtsal non-polipozis kolorektal kanser (HNPCC) otozomal dominant bir sendromdur ve FAP'tan daha yaygındır. Lynch sendromu terimi günümüzde genelde, mismatch onarım genlerinden bir tanesinde (en yaygın olarak hMLH1, hMSH2, hMSH6 veya PMS2) hastalığa sebep olabilecek genetik defekte sahip olduğu belirlenmiş aileler için kullanılmaktadır. Genel bir kural olarak, Lynch sendromlu hastalarda bir MMR gen alelinde germline mutasyon vardır ve ikinci alel somatik mutasyon, heterozigosite kaybı veya promoter hipermetilasyon kaynaklı epigenetik sessizleşme ile inaktive olmuştur[22].

Lynch sendromlu hastalarda gelişen kolorektal tümörler genç yaşta görülmektedir ve sağ taraflı lezyonlar daha baskındır. Kanser tanısının ilk konduğu yaş ortalama olarak 48'dir ancak bazı hastalarda kolorektal kanser yirmili yaşlarda ortaya çıkabilmektedir. İlk lezyonların yaklaşık % 70'i splenik fleksuranın proksimal kısmından kaynaklanmaktadır ve yaklaşık olarak % 10'nunda senkron (normal bağırsakla ayrılmış iki veya daha fazla farklı tümörün aynı zamanda ortaya çıkması) veya metakron (ilk tanıdan en az altı ay sonra non-anas-

tomotik yeni tümörler gelişmesi) kanserler ortaya çıkmaktadır[22].

Kişisel veya ailesel sporadik rektal kanser veya adenomatöz polip öyküsü: Kolonda adenomatöz polip veya kolorektal kanser öyküsü olan hastalar gelecekte kolon kanseri gelişimi açısından risk altındadırlar. Büyük (>1 cm) adenomatöz polip ve villöz veya tübülovillöz polip histoloji öyküsü, özellikle de multipl ise, kolon kanseri gelişimi riskini artırabilir. Bu hastalarda göreceli risk artışı yaklaşık olarak 3.5 ile 6.5 aralığında değişmektedir. Diğer yandan, grup olarak, bir veya iki küçük (<1 cm) tübüler adenomu olan hastalar metakron kolorektal kanser açısından önemli ölçüde artmış bir risk taşımıyorlar gibi görünmektedir[23].

Beslenme: Epidemiyolojik araştırmalarda beslenmeyle ilgili çok sayıda risk faktörü tanımlanmıştır. Yüksek enerjili beslenme, sature yağ tüketimi, kırmızı-işlenmiş et tüketiminin fazla olması, alkol tüketimi risk artışı ile ilişkilendirilirken, meyve ve sebze tüketimi, diyet veya tahıl lifli beslenme az da olsa riski azalttığı gösterilmiştir. Yüksek kalsiyum ve D vitamininin koruyucu olduğu gösterilse de kesin sonuçlara varmak için yeterli kanıt yoktur. Folat, antioksidanlar, C ve E vitaminleri, magnezyum, selenyum, çay/kahve, balık, tam tahıllar, düşük glisemik indeksi gıdalar ve fitoöstrojenlerin kolorektal kanserler üzerine koruyucu; insulin, besinsel karsinojenler, ikincil safra asitleri, demir, heterosiklik aminler, rafine şekerler, yüksek glisemik indeksli gıdaların tetikleyici etkileri olduğu gösterilmiştir[10, 24, 25, 26].

Verilerin tam olarak tutarlı olmamasına rağmen kırmızı et veya işlenmiş etlerin uzun süreli tüketimi özellikle de sol taraflı tümörlerde kolorektal kanser riskinde artış ile ilişkili olabileceği düşünülmektedir[27]. Muhtemelen kömürleştirme sürecinde poliaromatik hidrokarbonların ve proteinlerden meydana gelen diğer karsinojenlerin oluşumu nedeniyle, yüksek ısıda pişirme (örneğin barbekü) bu durumla ilişkilendirilmiştir[28].

Obezite: Obezite özellikle kolorektal kanser için ve diğer solid kanserler için önemli bir risk faktörü olarak kabul edilir[29]. Obezitenin kolorektal kanser gelişimini arttırdığı düşünülmektedir. Fiziksel inaktivite ve obezitenin rektum kanserindeki rolü kolon kanserine göre daha az düzeydedir[30]. İki büyük prospektif kohort çalışma, normal kiloda olan bireylere (vücut kütle endeksi [BMI] 18.5-24.9 kg/m2) kıyasla obez olan bireylerde kolorektal kanser gelişim riskinin yaklaşık 1.5 kat artığını göstermektedir[31].

İnflamatuar barsak hastalığı: Kronik Ülseratif Kolit ile kolon neoplazileri arasındaki ilişki iyi şekilde belgelenmiştir. Hastalığın derecesi, süresi ve aktivitesi birincil belirleyicilerdir[23]. Genel popülasyonda beklenen insidansa kıyasla pankolitler riskte 5-15 kat artış sergilemektedirler. Hastalık kolonun sol tarafıyla sınırlı olduğunda, göreceli riskte yaklaşık 3 kat artış ile ilişkilendirilmiştir; karşılaştırma yapılacak olursa, risk tek başına proktitis veya proktosigmoiditis ile anlamlı derecede artış göstermiyor gibi görünmektedir[32]. İnflamatuar barsak hastalıkları olan kişilerde kolorektal kanser riskini arttıran; hastalığın süresi, şiddeti, yaygınlığı, primer sklerozan kolanjit varlığı ve ailede kolorektal kanser öyküsü bulunmasıdır. Farklı bir yaklaşım olarak genç yaşta inflamatuar barsak hastalığı olanlarda kolorektal kanser riskini arttırdığını gösterecek yeterli kanıt yoktur[33].

Akromegali: Birçok bildirim, hastalığı kontrol altına alınamayanlar başta olmak üzere akromegalisi olan bireylerde kolonik adenomaların ve rektal kanserin sıklıklarının artığını öne sürmektedir[34].

Böbrek nakli: Uzun süreli immünosüpresyon tedavisi gerektirdiğinden dolayı böbrek nakli, artan kolorektal kanser riski ile ilişkilendirilmiştir..Genel olarak böbrek nakli olan hastalardaki kanser oranları, 20-30 yıl daha yaşlı nakil hikayesi olmayan bireylerdeki kanser oranlarıyla benzerdir[35].

Abdominal radyasyon: Çocukluk çağında malignite nedeniyle abdominal radyasyon alan yetişkin bireyler ileride özellikle de kolorektal kanser olmak üzere gastrointestinal neoplazm açısından anlamlı derecede artmış risk altındadırlar[36, 37].

Diabetes mellitus ve insülin direnci: Diyabet ve kolorektal kanser heterojen, çok faktörlü, ciddi ve kronik hastalıklardır. Çünkü bu iki hastalığın karşılıklı etkileşimi birbirilerinde büyük bir etkiye sahip olabilir. Epidemiyolojik çalışmalar açıkça kolorektal kanserlerin diyabetik hastalarda artmış olduğunu göstermektedir[38].

Diyabet ile kolorektal kanserin arasındaki bağlantının muhtemel bir açıklaması hiperinsülinemidir, çünkü kolonik mukozal hücreler için önemli bir büyüme faktörü olan insülin kolonik tümör hücrelerini stimüle etmektedir[39]. 14916 erkeğin prospektif olarak izlendiği bir kohort çalışmanın sonucunda, insülin benzeri büyüme faktörü (IGF-I) ve IGF bağlı protein-3'ün (IGFBP-3) plazma konsantrasyonlarının kolorektal kanser riskini etkilediği bildirilmiştir[40].

Androjen deprivasyon tedavisi kullanımı: Bu tedavi kullanımında 67 üzerindeki yaşlarda olan prostat kanserli hastaların değerlendirilmesi sonucunda, uzun dönemli androjen deprivasyon tedavisinin (ADT) kolorektal kanser riskini artırabileceği öne sürülmektedir[41].

Alkol: Alkol tüketimi ile kolorektal kanser risk artışı arasında bir bağlantı olduğu gözlemlenmiştir. 27 kohort ve 34 vaka kontrol çalışmasının incelendeği meta-analizde, hiç alkol içmeyenlere kıyasla orta ve ağır düzeyde alkol kullananlarda rektal kanser riskinde önemli bir artış tespit edilmiştir[42].

Diğer Risk Faktörleri:

- Prostat kanseri için radyoterapi öyküsü, rektal kanser riskinde artış ile ilişkilidir[43].
- Koroner kalp hastalığının varlığı, kolorektal kanser ve ileri evre adenom riskinin artması ile ilişkilidir[44]. İlişkinin altında yatan mekanizma belirsizdir, fakat ortak risk faktörleri ile bağlantılı olabilir.
- Sigara içmek, kolorektal kanser insidansının ve mortalitesinin artışı ile ilişkilidir. Kolorektal kanser gelişme riskinin hiç sigara içmemiş bireylere kıyasla sigara içenlerde daha yüksek olduğu belirtilmektedir[45].
- Manitoba Kanser Kayıtlarından yapılan bir kohort çalışmada, endometrial kanseri olan genç kadınların (50 veya daha genç yaştaki) kolorektal kanser gelişimi (özellikle sağ taraflı tümör) açısından genel popülasyonadan 4-5 kat daha yüksek risk altında oldukları belirtilmektedir[46].
- Verilerin çelişkili olmasına rağmen Barrett özofagusu ile kolon kanseri arasında bir ilişki olduğu bildirilmiştir[47].
- Birçok bakteriyal ve viral ajan (örneğin Streptococcus bovis (S. bovis), H. pylori, JC virus, insan papilloma virüsü (HPV) ve en yeni olarak Fusobacterium) kolorektal kanser için risk faktörleri olarak öne sürülmüştür[48].
- Tümü olmasa da bazı raporlarda HIV-pozitif hastalarda kolorektal neoplazi insidansında anlamlı bir artış olduğu gösterilmiştir[49].

KAYNAKLAR

1. *Jemal A, Bray F, Center MM, et al. Global cancer statistics. CA Cancer J Clin 2011; 61:69.*
2. *Siegel R, Naishadham D, Jemal A. Cancer statistics, 2013. CA Cancer J Clin 2013; 63:11.*
3. *Sağlık Bakanlığı kanserle Savaş Daire Başkanlığı, 2006-2008 Yılları Türkiye Kanser İnsidansı (www.kanser.gov.tr)*
4. *http://globocan.iarc.fr/factsheet.asp*
5. *Jemal A, Siegel R, Xu J, Ward E. Cancer statistics, 2010. CA Cancer J Clin 2010; 60:277.*
6. *Parkin DM, Bray F, Ferlay J. Global cancer statistics, 2002. CA Cancer J Clin 55:74-108.*
7. *Center MM, Jemal A, Smith RA, Ward E. Worldwide variations in colorectal cancer. CA Cancer J Clin 2009; 59:366.*
8. *Lee BY, Sonnenberg A. Time trends of mortality from colorectal cancer in the United States: a birth-cohort analysis. JAMA Intern Med 2013; 173:1148.*
9. *Doubeni CA, Laiyemo AO, Major JM, et al. Socioeconomic status and the risk of colorectal cancer: an analysis of more than a half million adults in the National Institutes of Health-AARP Diet and Health Study. Cancer 2012; 118:3636.*
10. *Martínez ME. Primary prevention of colorectal cancer: lifestyle, nutrition, exercise. Recent Results Cancer Res. 2005;166:177-211.*
11. *Larsson SC, Giovannucci E, Wolk A. Long-term aspirin use and colorectal cancer risk: a cohort study in Sweden. Br J Cancer. 2006 Nov 6;95(9):1277-9. Epub 2006 Oct 24.*
12. *Chan AT, Giovannucci EL, Meyerhardt JA, Schernhammer ES, Curhan GC, Fuchs CS. Long-term use of aspirin and nonsteroidal anti-inflammatory drugs and risk of colorectal cancer. JAMA. 2005 Aug 24;294(8):914-23.*
13. *Nelson HD, Humphrey LL, Nygren P, Teutsch SM, Allan JD. Postmenopausal hormone replacement therapy: scientific review. JAMA. 2002 Aug 21;288(7):872-81.*
14. *Jackson-Thompson J, Ahmed F, German RR, Lai SM, Friedman C. Descriptive epidemiology of colorectal cancer in the United States, 1998-2001.Cancer. 2006 Sep 1;107(5 Suppl):1103-11.*
15. *Lin OS. Acquired risk factors for colorectal cancer. Methods Mol Biol. 2009;472:361-72. doi: 10.1007/978-1-60327-492-0_16.*
16. *Cunnıngham D et al:Colorectal cancer. Lancet2010; 375: 1030-1047.*
17. *Sabha Rasool, Showkat Ahmad Kadla, Vamiq Rasool, Bashir Ahmad GanaiA comparative overview of general risk factors associatedwith the incidence of colorectal cancer Tumor Biol.2013 Jul 6 epublished.DOI 10.1007/s13277-013-0876-y*

18. *Eddy DM. Screening for colorectal cancer. Ann Intern Med 1990; 113:373.*

19. *Jasperson KW, Tuohy TM, Neklason DW, Burt RW.Hereditary and familial colon cancer.Gastroenterology. 2010 Jun;138(6):2044-58.*

20. *Ponz de Leon M, Sassatelli R, Benatti P, Roncucci L. Identification of hereditary nonpolyposis colorectal cancer in the general population. The 6-year experience of a population-based registry. Cancer 1993; 71:34931-3501.*

21. *Yamaguchi S, Ogata H, Katsumata D, Nakajima M, Fujii T, Tsutsumi S, Asao T, Sasaki K, Kuwano H, Kato HMUTYH-associated colorectal cancer and adenomatous polyposis. Surg Today.2013 Apr 19.*

22. *Parry S, Win AK, Parry B, et al. Metachronous colorectal cancer risk for mismatch repair gene mutation carriers: the advantage of more extensive colon surgery. Gut 2011; 60:950-957.*

23. *Atkin WS, Morson BC, Cuzick J. Long-term risk of colorectal cancer after excision of rectosigmoid adenomas. N Engl J Med 1992; 326:658-662.*

24. *Larsson SC, Wolk A. Meat consumption and risk of colorectal cancer: a meta-analysis of prospective studies. Int J Cancer. 2006 Dec 1;119(11):2657-64.*

25. *Moskal A, Norat T, Ferrari P, Riboli E.Alcohol intake and colorectal cancer risk: a dose-response meta-analysis of published cohort studies. Int J Cancer. 2007 Feb 1;120(3):664-71.*

26. *Baron JA, Beach M, mandel JS. Calcium supplements for the prevention of colorectal adenomas. N Engl J Med 340: 101-107.*

27. *Davies NJ, Batehup L, Thomas R. The role of diet and physical activity in breast, colorectal, and prostate cancer survivorship: a review of the literature.Br J Cancer. 2011 8; 105(Suppl 1): S52–S73.*

28. *MacLennan R, Macrae F, Bain C, et al. Randomized trial of intake of fat, fiber, and beta carotene to prevent colorectal adenomas. J Natl Cancer Inst 1995; 87:1760-1766.*

29. *Yanlei Ma, Yongzhi Yang, Feng Wang, Peng Zhang, Chenzhang Shi, Yang Zou, andHuanlong Qin Obesity and Risk of Colorectal Cancer: A Systematic Review of Prospective StudiesPLoS One. 2013; 8(1): e53916.*

30. *Larsson SC, Wolk A. Obesity and colon and rectal cancer risk: a meta-analysis of prospective studies. Am J Clin Nutr. 2007 Sep;86(3):556-65.*

31. *Martínez ME, Giovannucci E, Spiegelman D, et al. Leisure-time physical activity, body size, and colon cancer in women. Nurses' Health Study Research Group. J Natl Cancer Inst 1997; 89:948-955.*

32. *Ekbom A, Helmick C, Zack M, Adami HO. Ulcerative colitis and colorectal cancer. A population-based study. N Engl J Med 1990; 323:1228-1233.*

33. *Dyson JK, Rutter MD. Colorectal cancer in inflammatory bowel disease: What is the real magnitude of the risk? World J Gastroenterol. 2012; 18(29): 3839–3848.*

34. *Fukuda I, Hizuka N, Murakami Y, et al. Clinical features and therapeutic outcomes of 65 patients with acromegaly at Tokyo Women's Medical University. Intern Med 2001; 40:987-992.*

35. *Webster AC, Craig JC, Simpson JM, et al. Identifying high risk groups and quantifying absolute risk of cancer after kidney transplantation: a cohort study of 15,183 recipients. Am J Transplant 2007; 7:2140-2151.*

36. *Henderson TO, Oeffinger KC, Whitton J, et al. Secondary gastrointestinal cancer in childhood cancer survivors: a cohort study. Ann Intern Med 2012; 156:757-766.*

37. *Nottage K, McFarlane J, Krasin MJ, et al. Secondary colorectal carcinoma after childhood cancer. J Clin Oncol 2012; 30:2552-2558.*

38. *Vigneri P, Frasca F, Sciacca L, Pandini G, Vigneri R. Diabetes and cancer. Endocr Relat Cancer.2009;16(4):1103-1123.*

39. *Giovannucci E. Insulin and colon cancer. Cancer Causes Control 1995; 6:164-179.*

40. *Ma J, Pollak MN, Giovannucci E, et al. Prospective study of colorectal cancer risk in men and plasma levels of insulin-like growth factor (IGF)-I and IGF-binding protein-3. J Natl Cancer Inst 1999; 91:620-625.*

41. *Gillessen S, Templeton A, Marra G, et al. Risk of colorectal cancer in men on long-term androgen deprivation therapy for prostate cancer. J Natl Cancer Inst 2010; 102:1760-1770.*

42. *Fedirko V, Tramacere I, Bagnardi V, et al. Alcohol drinking and colorectal cancer risk: an overall and dose-response meta-analysis of published studies. Ann Oncol 2011; 22:1958-1972.*

43. *Baxter NN, Tepper JE, Durham SB, et al. Increased risk of rectal cancer after prostate radiation: a population-based study. Gastroenterology 2005; 128:819-824.*

44. *Chan AO, Jim MH, Lam KF, et al. Prevalence of colorectal neoplasm among patients with newly diagnosed coronary artery disease. JAMA 2007; 298:1412-1419.*

45. *Botteri E, Iodice S, Bagnardi V, et al. Smoking and colorectal cancer: a meta-analysis. JAMA 2008; 300:2765-2778.*

46. *Singh H, Nugent Z, Demers A, et al. Risk of colorectal cancer after diagnosis of endometrial cancer: a population-based study. J Clin Oncol 2013; 31:2010-2015.*

47. *Siersema PD, Yu S, Sahbaie P, et al. Colorectal neoplasia in veterans is associated with Barrett's esophagus but not with proton-pump inhibitor or aspirin/NSAID use. Gastrointest Endosc 2006; 63:581-586.*

48. *Zhang Y, Hoffmeister M, Weck MN, et al. Helicobacter pylori infection and colorectal cancer risk: evidence from a large population-based case-control study in Germany. Am J Epidemiol 2012; 175:441-450.*

49. *Bini EJ, Park J, Francois F. Use of flexible sigmoidoscopy to screen for colorectal cancer in HIV-infected patients 50 years of age and older. Arch Intern Med. 2006 2; 166 (15): 1626-1631.*

KANSER GÜNDEMİ DERGİSİ Volume 1/4, Ekim 2013 - REKTUM KANSERİ

REKTUM KANSERLERİNDE PATOLOJİNİN ROLÜ

Dr. Sibel Erdamar Çetin

İstanbul Üniversitesi Cerrahpaşa Tıp Fakültesi Patoloji Anabilim Dalı

Genel Bilgiler:

Kolorektal karsinomlar Kuzeybatı Avrupa, Kuzey Amerika ve diğer Anglosakson bölgelerde sık görülmekle birlikte Afrika, Asya ve Güney Amerika'nın bazı bölgelerinde daha düşüktür. Amerika Birleşik Devletleri'nde kadın ve erkeklerde en sık üçüncü, ölüme neden olan en sık ikinci karsinom tipidir.

Kolorektal karsinomlar kolon mukoza epitelinden gelişmekte olup %90'ını adenokarsinomlar oluşturmaktadır. Patogenezinde hem çevresel hem genetik faktörler yer almaktadır. Çevresel faktörler daha çok yüksek yağ ve hayvansal protein, düşük oranda lif içeren diyet ve sigara içimi ile ilgilidir. Yağlar ve hayvansal proteinler intestinal mikroflorayı etkileyerek kalın barsakta intralüminal kimyasal içeriği değiştirirler.

Genetik faktörler çeşitli olup başlıca yüksek predispozisyon gösteren hastalıklar: Familyal Adenomatöz Poliposis (FAP), poliposisin diğer formları (MUTHY Polipozis, Jüvenil Polipozis), Herediter Nonpolipozis Koli (Lynch Sendromu), Peutz-Jegher Sendromu dur.

Kolorektal adenokarsinomların büyük bölümü adenomatöz poliplerden gelişmektedir. Adenokarsinom sekansının 10-15 yıl sürdüğü düşünülmektedir. Adenomatoz polipteki hafif ya da orta derecede displazinin yüksek dereceli displazi (karsinoma insitu), invaziv karsinom ve metastatik karsinoma progresyonunda bir seri moleküler değişiklik yer almaktadır. En erken dönemde kromozom 5 de lokalize olan Adenomatoz Poliposis Coli (APC) geninde mutasyon görülür. RAS onkogeninde aktive edici mutasyon, kromozom 17 de lokalize TP53 genindeki mutasyonlar, kromozom 18 de lokalize DCC (deleted in colonic carcinoma) delesyonu, ve kromozom 5'de lokalize MCC (mutated in kolonik karsinom) mutasyonları adenom–karsinom sekansında en fazla görülen mutasyonlardır.

Düşük risk grubu ülkelerde çekum ve çıkan kolonda daha sık görülürler, yüksek risk grubu ülkelerde rektosigmoid bölge yerleşimi daha fazladır. Genel olarak kolorektal karsinomların %50 si rektosigmoid bölgede lokalizedir. Kadın ve erkekte 40 yaştan sonra KRK görülme oranı belirgin şekilde artmakta olup median yaş 71 dir.

Mikroskopik alt tipler Tablo 1' de yeralmaktadır. En sık adenokarsinom görülmektedir (Resim 1 ve 2).

Tablo 1: Kolorektal karsinomların histolojik alt tipleri (DSÖ-2010 a göre)

Adenokarsinoma
Kribriform komedo-tip adenokarsinoma
Meduller Karsinoma
Mikropapiller Karsinoma
Musinöz Adenokarsinoma
Serrated Adenokarsinoma
Taşlı yüzük hücreli karsinoma
Adenoskuamöz karsinoma
İğsi hücreli karsinoma
Skuamöz Hücreli Karsinoma
Undiferansiye Karsinoma

Evreleme: Günümüzde AJCC tarafından 2009'da yenilenen 7. versiyon TNM sınıflaması kullanılmaktadır. Bu sınıflama Tablo 2' de yer almaktadır. TNM' nin doğru olarak verilebilmesi için rezeksiyon materyalinin patolojik incelemesinin doğru ve ayrıntılı olarak değerlendirilmesi gereklidir (Resim 3). Bunun için rezeksiyon materyaline oryantasyon, peritoneal refleksiyonun üstünde yer alan tümörlerde seroza invazyonunun değerlendirilmesi, refleksiyonun altında yer alan rektumda lokalize tümörlerde mezorektal fasyanın değerlendiril-

mesi büyük önem taşımaktadır . Bunun için mezorektal fasyanın patolog tarafından değerlendirilmesi komplet, komplete yakın, inkomplet şeklinde derecelendirilir. Bu değerlendirme sonrasında tümörün sirkumferensiyal cerrahi sınırlara anterior/posterior/sağ ve sol lateral planda uzaklığı mm cinsinden verilmelidir. Ana tümör dışında metastatik lenf nodunun ve varsa tümör nodülünün de anatomik oryantasyonu ile radial/ sirkumferensiyal cerrahi sınırlara uzaklığı prognostik açıdan büyük önem taşımaktadır.

Tablo2: Kolorektal Karsinomlarda TNM sınıflaması (AJCC Kanser evreleme 7. baskı - 2009)

T- Primer Tümör	
TX	Primer tümör belirlenemiyor
T0	Primer tümör bulunamadı
Tis	Karsinoma in situ: intraepithelial ya da lamina propria invazyonu
T1	Submukoza invazyonu
T2	Muskularis propria invazyonu
T3	Subseroza veya non-peritonalize alanda perikolik veya perirektal dokuların invazyonu
T4	Viseral periton invazyonu ve/veya direkt olarak diğer organ veya yapıların invazyonu
T4a	Viseral peritoneum invazyonu
T4b	Direkt olarak diğer organ veya yapıların invazyonu
N- Bölgesel Lenf nodları	
NX	Bölgesel lenf nodları değerlendirilemedi
N0	Bölgesel lenf nodlarında metastaz yok
N1	Bölgesel Lenf nodunda karsinom metastazı var
N1a	1 adet lenf nodunda metastaz var
N1b	2-3 lenf nodunda metastaz var
N1c	Tanınabilir bölgesel lenf nodu metastazı olmadığında subseroza, peritonealize perikolik veya perirektal yumuşak dokuda tümör nodülleri
N2	4 ve daha fazla lenf nodunda metastaz
N2a	4-6 lenf nodunda metastaz
N2b	7 ve daha fazla lenf nodunda metastaz
M- Uzak Metastaz	
M0	Uzak organ metastazı yok
M1	Uzak organ metaztazı var
M1a	Bir organda metastaz var
M1b	Birden daha fazla organda ya da peritonda metaztaz var

Rektumun en sık metastaz bölgeleri bölgesel lenf nodları ve karaciğerdir. İnfiltratif büyüme paterni içerenlerde ve az diferansiye tümörlerde lenf nod metastazı görülme olasılığı daha yüksektir. Eğer lenf nodunda tümör metastazı varsa mutlaka bu lenf nodu çevresindeki dokular dikkatle incelenmelidir. Çünkü bu alanlarda venöz invazyon olasılığı yükselmektedir.

Lenf nod metastazları büyük prognostik öneme sahip olduğu için, rezeksiyon materyalinde lenf nodlarının bulunduğu yağ dokusunun taze ya da tespit edilmiş olarak; yağ dokusunu eriterek ya da klasik yöntemle lenf nodlarının aranması çok önemlidir. Bazen, metastazlar sadece 1-2 mm lik lenf nodlarında görülebilir. Bazı yazarlar bir kolorektal karsinom cerrahi materyalinden elde edilmesi gereken lenf nodu sayısının en az 14-15 adet olması gerektiğini belirtmektedir. Lenf nod mikrometastazları H-E boyalı seri kesitler ile, pankeratin ve diğer immunhistokimyasal boyalarla, CK19/20 için PCR teknikleri ile yada KRAS mutasyonu ile araştırılabilir.

Bazen izole tümör nodülleri perinöral, perivasküler, intravasküler alanlarda izlenebilir. Bunlar perirektal tümör toplulukları olarak isimlendirilmekte olup; lenf nod metastazlarından ayırt edilmelidir. Son 7. Versiyon TNM ye göre tanınabilir lenf nodu görülemediği durumlarda tümör nodülleri pN1C kategorisinde değerlendirilmektedir.

Karaciğer metastazları kan damarı invazyonu gösterenlerlerde daha sıktır. Diğer göreceli sık metastaz yerleri; periton, akciğer ve overlerdir. Over metastazları, postmenopozal kolorektal karsinomlarda profilaktik bilateral ooferektomi önerilecek kadar yüksektir. Nadiren metastaz yerleri; santral sinir sistemi, kemik, testis, uterus ve oral kavitedir. Bazen metastazlar organın primer tümörünü taklit edebilir. Bu durum özellikle overler için doğrudur. Bazen over metastazları ilk bulgu olarak karşımıza çıkabilir ve yanlışlıkla primer endometrioid ya da berrak hücreli karsinom tanısı alabilir. İmmunhistokimya ve moleküler çalışmalar ayrım için yararlı olabilir. Mesanenin sekonder invazyonu rektumun primer tümörünü andırabilir. Rektum kanserinin prostat invazyonu primer prostatik adenokarsinom ile karışabilir. Diğer yandan karaciğerdeki metastatik tümörün intrabilier yayılımı bilier traktın primer neoplazisi ile karışabilir.

Noeadjuvant kemoradyoterapi sonrası rektum cerrahi materyalinin değerlendirilmesi:

Son yıllarda neoadjuvan tedavi sonrası rezeke edilen rektum piyeslerinde saptanan histopatolojik değişikliklerin standardize edilebilmesi için derecelendirme sis-

temleri geliştirilmiştir. Bu sistemler arasında; aslında özofagus karsinomları için geliştirilen MANDARD tümör regresyon dereceleme sistemi (Tablo 3), Wheeler ve ark.'nın rektal kanser regresyon dereceleme sistemi, DWORAK regresyon dereceleme sistemi, Royal College of Pathologists'in önerdiği dereceleme sistemi sayılabilir. Amerika Patoloji Derneği (CAP) ise Ryan ve ark.'nın modifiye ettiği dereceleme sistemini önermektedir (Tablo 4). Bu sistemler arasında birbirine üstünlük gösteren ya da tüm dünya tarafından kabul görmüş bir sistem yoktur. Bu sistemlerin bazıları tümör varlığını farklı yönde derecelendirmektedir. Bu nedenle patoloji raporlarında tümör regresyon derecesinin hangi sisteme göre yapıldığı, ve verilen kategorinin karşılık gelen anlamı (komplet regregresyon vb) tam olarak yazılmalıdır (Resim 4). Tedavi sonrasındaki rektum cerrahi spesimeninin ideal değerlendirilmesi için tümörlü alanın tamamı örneklenmelidir. Bazen komplet regresyon durumlarında tümör makroskobik olarak izlenemeyebilir. Bu durumda duvar kalınlaşmasının olduğu ya da ülsere/ şüpheli alanın tamamı haritalanarak örneklenmelidir. Makroskopik olarak tümör izlenmeyen bazı olgularda perirektal /mezorektal yağ dokusunda tümör nodüllerinin olabileceği; invazyon derinliği ve T evresi saptanırken bu durumun patolog tarafından göz önünde bulundurulması gereklidir. Tedavi sonrasında rektum cerrahi materyalinin patolojik değerlendirilmesinde başlıca iki problem günlük pratiğimizde yaşanmaktadır. Bunlardan birisi; tedaviye sekonder reaktif aselüler musin birikimlerinin değerlendirilmesinde karşılaşılan zorluktur. Residü tümörün olmadığı durumlarda aselüler musin göllerinin histolojik alt tip ayrımı güçleşmektedir (Resim 5). Ayrıca subseroza ya da perirektal yağ dokusunda da izlenebilen bu alanlar tümör evresinin sağlıklı verilmesini zorlaştırmaktadır. Bu durumda hastanın tedavi öncesi biyopsi materyalinin cerrahi rezeksiyon materyali ile birlikte değerlendirilmesi alt tip değerlendirilmesini kolaylaştırabilir. T evresi için de son yayınlarda içinde tümör hücresi olmayan musin göllerinin evre değerlendirilmesine alınmaması gerektiği yönünde yayınlar mevcuttur.

Tablo 3: Mandard tümör regresyon derecelendirmesi

I	Komplet regresyon
II	Belirgin fibrozis ile birlikte mikroskopik adenokarsinom odağı
III	Belirgin fibrozis ile birlikte tümör varlığı
IV	Minimal fibrozis, makroskopik belirgin tümör
V	Regresyon bulgusu yok

Tablo 4: CAP protokolüne göre tümör regresyon derecelendirilmesi

G0	Canlı tümör yok (komplet yanıt)
G1	Tek tek ya da küçük gruplar oluşturan kanser hücreleri (orta yanıt)
G2	Fibrozis rezidü kanserden fazla (minimal yanıt)
G3	Yaygın rezidü kanser (zayıf yanıt)

Diğer önemli sorun tedavi sonrası rektum rezeksiyon materyalinde yeterli sayıda lenf nod diseksiyonu yapılmasıdır. Bu hastalarda lenf nodu bazen çok az sayıda olup N değerlendirilmesi için yeterli olmayabilir. Bu durum hastanın TNM evresini ve tedavisini etkilemektedir. Bu sorunu çözebilmek için patologun en az 30 dk süre ile dikkatli lenf nodu diseksiyonu yapması, 1-2 mm boyutunda palpe edilemeyen lenf nodlarının da bulunabileceği göz önünde bulundurularak gerekirse mezorektal yağ dokusunun tamamının örneklenmesi önerilmektedir. Ayrıca lenf nodu sayısını artırmaya yönelik yöntemlerden bazıları İMV kökünden metilen mavisi uygulanması veya ksilen-alkol içeren solüsyonlarda yağ dokusunu eritilerek lenf nodlarının görünür hale getirilmesidir.

Moleküler Patoloji

Moleküler patolojideki gelişmeler cerrahi patolojik incelemeyi yeni bir boyuta taşımıştır. Hedefe yönelik tedavilerdeki biyomarkerlar ile tedavi prognozu etkileyen testler giderek artan şekilde rektum karsinomlarında da kullanılmaktadır.

Fearon ve Vogelstein tarafından tanımlanan prototipik kolorektal karsinogenez modeli adenom-karsinom sekansıdır. Ancak günümüzde kolorektal karsinomların tek bir hastalık değil, her bir hastaya özgü heterojen bir proses olup farklı sellüler değişikliklerin bileşkesi ile oluştuğu kabul edilmektedir. Buna göre kolorektal karsinomlar biribiri içine de giren 3 ayrı kategoride değerlendirilmektedir: Kromozomal instabilite (CİN), mikrosatellit instabilite (MSİ), sitozin-fosfoguanin (CpG) adacıkları metilatör fenotip (CİMP). Bu gruplama aynı zamanda prognostik ve prediktif bir değere sahiptir.

Kromozomal instabilite: Kolorektal karsinomların %80-85'inde görülmekte olup en sık genomik instabilite nedenidir. CİN, kromozom kazanımları ya da kayıpları ile giden karyotip anomalileridir. Bu anöploidi tümör süpresör genlerde kayba neden olarak karsinogenezde yer alırlar. Mutasyonlar en sık; APC, KRAS, PİK3CA, ve TP53 genlerinde olur.

EGFR yolağı: HER1/ErbB1 olarak da bilinen epidermal büyüme faktör reseptörü (EGFR) transmembranöz, tirozin kinaz tipi hücre reseptör ailesinin bir üyesidir. Hücre büyümesi ve hücre siklusunun düzenlenmesinde önemlidir. Ligandın bağlanması ile EGFR nin aktivasyonu; RAS/RAF/mitojen aktive edici protein kinaz, Pİ3K/fosfataz ve tensin homolog (PTEN)/Akt, Janus-aktive edici kinaz-STAT ve fosfolipaz C yolaklarını aktive eder. Bu nedenle EGFR kolorektal dahil olmak üzere tümörlerin karsinogenezinde önemli rola sahiptir ve ilaç tedavisi için önemli bir hedeftir. EGFR'ü bloke etmek için geliştirilmiş monoklonal antikorlar (günümüzde cetuximab ve panitumumab), ileri evre kolorektal karsinomlarda tekli ya da standart kemoterapi ile kombine edilerek kullanılmaktadır. Aktive edici KRAS mutasyonları RAS proteininin defektif intrensek GTPaz aktivitesi nedeniyle sürekli aktif kalarak RAS/MAPkinaz yolağının sürekli aktif kalmasına yol açar. Bu durum EGFR aktivasyonundan bağımsızdır. KRAS mutasyonları kolorektal karsinomların %36-44'ünde bulunur. En sık mutasyonlar KRAS ekson 2 deki kodon 12 ve 13 bölgelerindeki nokta mutasyonlarıdır (Resim 6 ve 7). Amerikan Klinik Onkoloji Derneği anti-EGFR tedavisi planlanan metastatik rektum karsinomlarında mutlaka KRAS mutasyonu bakılması gerektiğini ve ancak mutasyon saptanmayan (wild-tip) hastalarda bu tedavinin kullanılabileceğini deklare etmiştir. Günümüzde metastatik kolorektal karsinomlu hastada prediktif önemi olan KRAS ekzon 2 (kodon12 ve 13), ekzon 3 (kodon 61) ve ekzon 4 (kodon 117 ve 146) bölgelerinin yanı sıra NRAS ekzon 2 (kodon 12 ve 13), ekzon 3 ve ekzon 4 bölgelerinin de mutasyon açısından taramalarının yapılması gereklidir. Aynı yolak üzerinde bulunan BRAF mutasyonu ise anti EGFR tedavisi için prediktif değil prognostik değere sahiptir. Metastatik kolorektal karsinomlarda BRAF mutasyon oranı %6-10 arasında değişmektedir. Yapılan çalışmalarda KRAS, NRAS ve BRAF mutasyon analizleri için herhangi bir moleküler yöntem önerisi veya üstünlüğü yoktur. Önemli olan seçilen moleküler yöntemin, standart ve kabul görmüş merkezlerce validasyonunun uygun periyodlarla yapılmış olmasıdır. Diğer tartışmalı konu bu testlerin primer rektumdaki tümör mü yoksa karaciğer veya diğer organ metastazından mı yapılacağı sorusudur. Günümüzde kabul edilen bilgilere göre; KRAS mutasyonları gerek varlığı gerekse alt tipleri açısından primer tümör ile karşılık gelen metastazları arasında %90' a yakın oranda uyum göstermektedir. Bu nedenle primer veya metastatik tümör dokusu şu an için mutasyon analizi için kullanılabilir.

Mikrosatellit instabilite: Mikrosatellit instabilite kolorektal karsinomaların yaklaşık %15' inde görülür. Kısa tekrarlayan nükleoit dizilerinin (mikrosatellit) insersiyon ya da delesyonları sonucu uzunluklarının değişmesi olarak tanımlanırlar. MSİ' nin altında yer alan mekanizma DNA yanlış eşleşme tamir genlerindeki defektlerdir.

Mikroskobik olarak az diferansiye, meduller karsinom ya da müsinöz karsinom morfolojisi, tümörün infiltratif sınır yerine ekspansif büyüme paterni göstermesi, tümörü infiltre eden lenfositlerin varlığı, tümör-çevre doku arasında crohn benzeri lenfoid folliküllerden oluşan iltihabi yanıt, kolorektal karsinomda mikrosatellit instabilite (MSİ) ihtimalini düşündürmelidir. MSİ biraz daha fazla sağ kolon yerleşimi ve kadın cinsiyet eğilimi göstermekle birlikte rektumda da özellikle genç hastalarda akla gelmelidir. Bu olgularda doku eşleşme tamir gen proteinlerinde sıklıkla kayıplar izlenmektedir. Günümüzde MSİ testi iki şekilde uygulanmaktadır. Bunlardan birisi daha ucuz bir yöntem olan ve direkt tümör dokusuna uygulanan immunhistokimya ile 4 ayrı DNA yanlış eşleşme gen proteininin (MLH1, MSH2, MSH6, PMS2) analizidir (Resim 8-10). Diğer PCR temelli moleküler inceleme, tümörlü doku ve karşılık gelen normal dokudan ayrı ayrı yapılan DNA izolasyonu sonrasında Bethesda konsensus panelinin (iki mononükleotit BAT26 ve BAT25 ile 3 dinükleotit D5S346, D2S123, D17S250) uygulandığı genetik analizdir. Bu analiz için 5'li mononükleotit paneli (NIH) de kullanılabilir. Her bir bölge için dalga paterni tümör ve normal doku arasında karşılaştırılır. Paterndeki kayma o bölge için instabilite olarak kabul edilir (Resim 12 ve 13). İki ve daha fazla bölgedeki kayma MSİ-yüksek olarak değerlendirilir. Günümüzde MSİ kolorekral karsinomların MSS (mikrosatellit stabil) olanlara göre daha iyi prognoza sahip olduğu bildirilmektedir. Ayrıca MSİ olan olguların standart tedavi olan 5-FU tedavisine direnç gösterdiği bildirilmektedir.

Lynch Sendromu: Diğer adıyla herediter nonpoliposis KRK tüm KRK'ların yaklaşık %3'ünü oluşturur. DNA yanlış eşleşme tamir genlerinden en az birindeki germline mutasyon ile tanımlanır. %90'ında MLH1 ya da MSH2 mutasyonu mevcuttur. Bethesda kriterlerine göre 50 yaş altında yada multiple senkronize kolorektal karsinomu olan, veya LS ilişkili diğer bir tümör (mide, over, endometrium vb.) tümörü olan, ya da histolojik olarak tümörde MSİ düşündüren bulguların izlenmesi durumunda hastada Lynch tanısı ayırıcı tanıya alınarak MSI testi uygulanmalıdır. Tümör dokusuna uygulanan immunhistokimya ile MMR protein kaybı varsa moleküler olarak MSİ testi ile konfirme edilmelidir. Sporadik MSİ-yüksek kolorektal karsinomlardan ayrım için epigenetik bir değişiklik olan MLH1 promoter metilasyonuna bakılmalıdır. MLH1 metilasyonu var ise sporadik

MSİ-yüksek tümör kabul edilmelidir. Negatif ise, hasta ve ailesi Lynch Sendromunu verifiye edebilmek için germline MLH1 gen defekti gibi testlerin uygulanması için genetik danışmanlığa yönlendirilmelidir.

CpG adacık metilatör fenotip (CİMP): Kolorektal karsinomlarda en sık rastlanan genomik instabilite olmakla birlikte DNA metilasyonun yer aldığı epigenetik instabilite de kolorektal karsinogenezde önemli bir mekanizma olarak yer almaktadır. Genlerin promoter bölgelerinde yer alan CpG dinükleotit bölgeleri normalda unmetile durumdadır. Metile olduklarında özellikle tümör süpresör genlerde inaktivasyona yol açarlar. CpG adacık metilasyonu olduğunda CİMP olarak isimlendirilir. CİMP ve MSİ statüsüne göre kolorektal karsinomlar 4 alt gruba ayrılmaktadır: CİMP+/MSI+, CİMP+/MSİ-, CİMP-/MSİ+, CİMP-/MSİ-. Günümüzde rektum karsinomları için en sık yapılan testler MLH1 metilasyonu ve MGMT metilasyonu testleridir. CİMP tümörlerin daha ileri yaş, az diferansiayon, wild tip TP53, MSİ, BRAF mutasyonları (Resim 14) ile ilişkisi gösterilmiş olup daha çok bu tümörler serrated yolak üzerinden gelişmektedirler.

KAYNAKLAR

1- *Walsh SV, Carey FA: Malignant epithelial neoplasms of the large bowel, In Shepherd NA, Warren BF, Williams GT, Greenson JK (Eds), Morson and Dawson's Gastrointestinal Pathology, 5th Edition, Singapore, Wiley-Blackwell Publishing Ltd, 2013, (685-732)*

2- *Redston M: Epithelial Neoplasms of the Large intestine, In RD, Goldblum JR (Eds), Surgical Pathology of the GI Tract, Liver, Biliary Tract and Pancreas, 2nd edition, China, Saunders-Elsevier, 2009, (597-637)*

3- *Fearon ER, VVogelstein B. A genetic model for colorectal tumorigenesis. Cell 1990; 61:759*

4- *Jass JR. Classification of colorectal cancer based on correlation of clinical, morphological and molecular features. Histopathology, 2007;50:113-30*

5- *Rosai J. Gastrointestinal Tract Large Bowel in Rosai and Ackerman's Surgical Pathology Edinburgh, Mosby Elsevier. 2012;731-802*

6- *Funkhouser WK, Lubin IM, Monzon FA, Zehnbauer, Evans JP, Ogino S, Novak JA. Relevance, Pathogenesis, and Testing Algoritm for Mismatch Repair-defective Colorectal Carcinomas. A report of the Association for molecular pathology. J Mol Diagn , 2012;14: 91-103*

7- *Walther A, Houlston R, Tomlinson I. Association between chromosomal instability and prognosis in colorectal cancer: a metaanalysis. Gut, 2008; 57:941*

8- *Yearsly M, Hampel H, Lehman A, Nakagawa H, de la Chapelle A, Frankel WL. Histologic features distinguish microsatellite-high from microsatellite-low and microsatellite stable colorectal carcinomas, but do not diferentiate germline mutations from methylation of the MLH1 promoter. Hum Pathol 2006; 37:831*

9- *Geiersbach KB, Samowitz WS. Microsatellite instability and Colorectal Cancer. Arc Pathol Lab Med, 2011; 135: 1269-1277*

10- *EGAPP Working Group. Recommendations from the EGAPP Working Group: genetic testing strategies in newly diagnosed individuals with colorectal cancer aimed at reducing morbidity and mortality from Lynch syndrome in relatives. Genet Med, 2009; 11: 35-41*

11- *Van Lier MGF, Wagner A, Leerdam ME, Biermann K, Kupers EJ, Steyerberg EW, Dubbink HJ, Dinjens WNM. A review on the molecular diagnostics of Lynch syndrome: a central role for the pathology laboratory. J Cell Mol Med, 2010; 14: 181-197*

12- *Bedeir A, Krasinkas AM. Molecular Diagnostics of Colorectal Cancer. Arch Pathol Lab Med. 2011;135: 578-587*

13- *LeGolvan MP, Taliano RJ, Resnick MB. Application of Molecular techniques in the diagnosis, prognosis and management of pateints with colorectal cancer: a practical approach. Human Pathology ,2012; 43: 1157-1168*

14- *Wang HL, Lopategui J, Amin MB. KRAS Mutation testing in human cancers: The Pathologist's role in the Era of personalized medicine. Adv Anat Pathol 2010; 17: 23-32*

15- *Dworak O, Keilholz L, Hoffmann A. Pathological features of rectal cancer after preoperative radiochemotherapy. Int J Colorectal Dis. 1997;12(1):19-23.*

16- *Mandard AM, Dalibard F, Mandard JC, Marnay J, Henry-Amar M, Petiot JF, Roussel A,Jacob JH, Segol P, Samama G, et al: Pathologic assessment of tumor regression after preoperative chemoradiotherapy of esophageal carcinoma. Clinicopathologic correlations. Cancer. 1994;73(11):2680-6*

17- *Bateman AC, Jaynes E, Bateman AR: Rectal cancer staging post neoadjuvant therapy – how should the changes be assessed? Histopathol. 2009; 54:713-721*

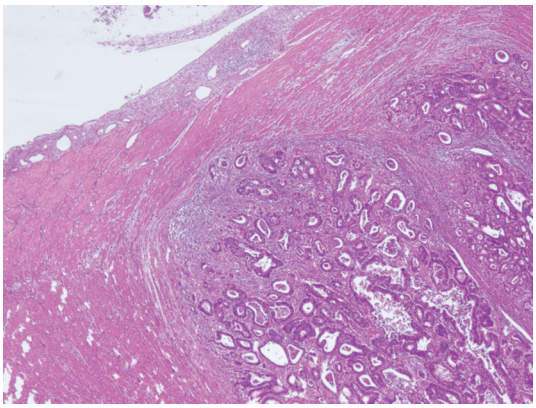

Resim 1: Rektumda lokalize klasik tipte adenokarsinom, düşük dereceli

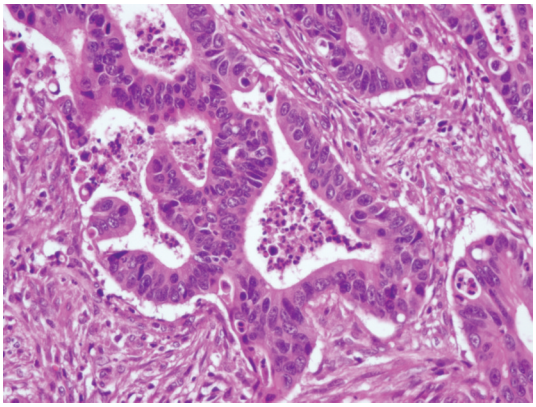

Resim 2: Rektum yerleşimli müsinöz adenokarsinom

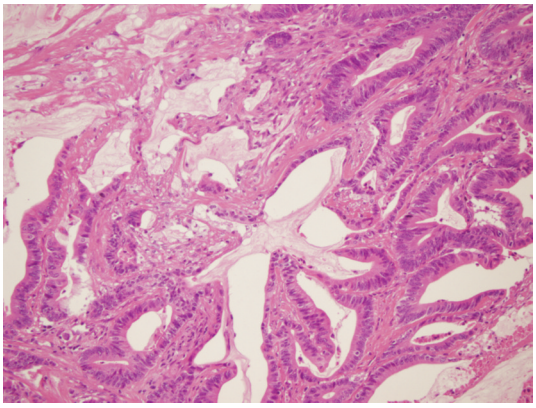

Resim 3: Bir rektum adenokarsinomunda musküler tabaka invazyonu (T2) izlenmektedir

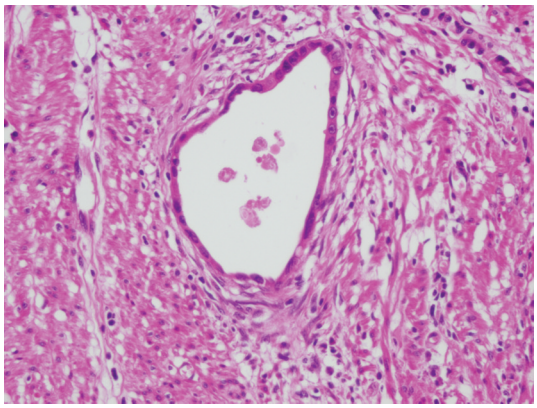

Resim 4: Neoadjuvan tedavi sonrası tümördeki regresyon bulguları (MANDARD Grade III ile uyumlu)

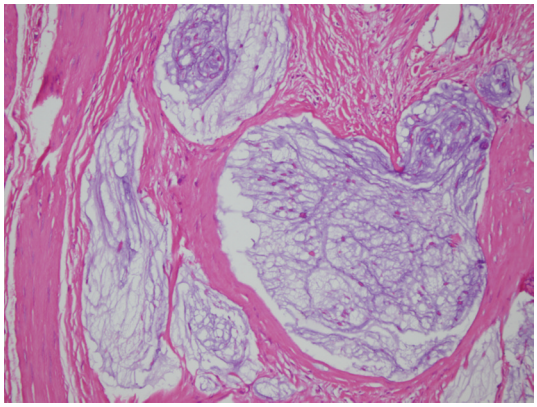

Resim 5: Neoadjuvant tedaviye reaktif olarak gelişen asellüler musin gölleri. Musinöz adenokarsinom yayılımı ile karıştırılmamalıdır.

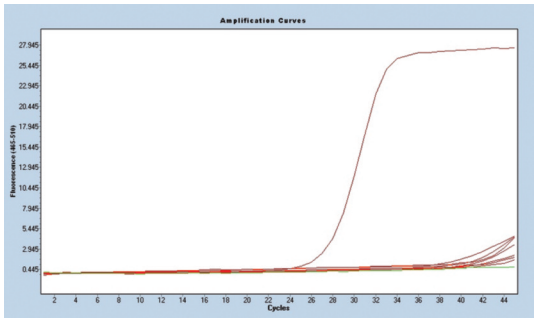

Resim 6: KRAS testi: Anti-EGFR tedavi planlanan bir hastada ARMS-PCR yöntemi ile KRAS ekson 2, kodon 12 bölgesi için wild tip görünüm.

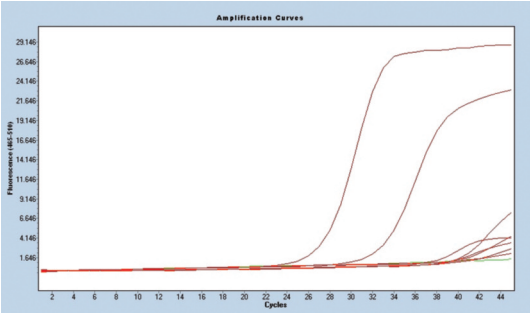

Resim 7: Aynı hastanın Kras ekson 2 kodon 13 bölgesinde mutasyon varlığı

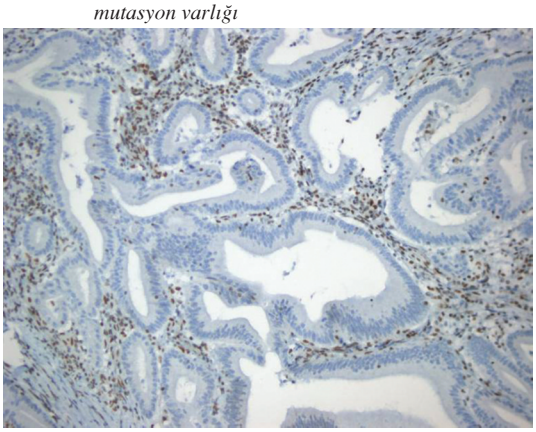

Resim 8:

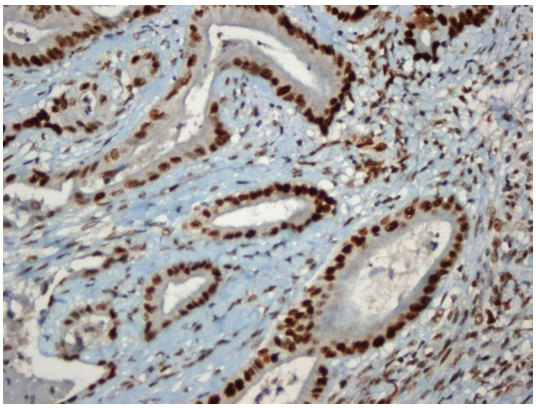

Resim 9:

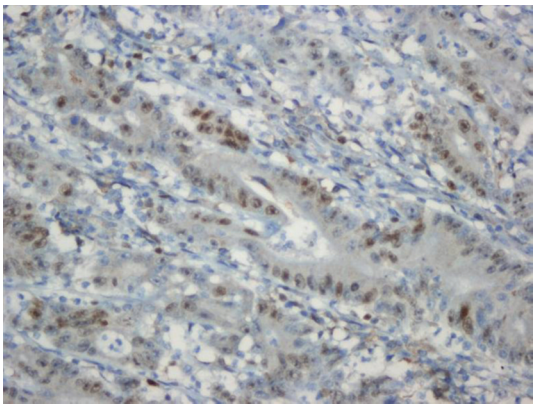

Resim 10:

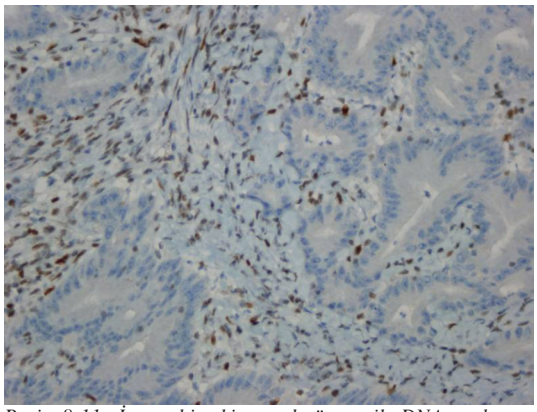

Resim 8-11: İmmunhistokimyasal yöntem ile DNA yanlış eşleşme proteinleri için uygulanan 4'lü panel: 8: Tümör hücrelerinde MLH1 ekspresyon kaybı; 9: MSH2 için ekspresyon kaybı izlenmedi; 10: MSH6 için ekspresyon kaybı izlenmedi; 11: PMS2 ile ekspresyon kaybı (buna göre olgu MSİ olarak değerlendirilmektedir.)

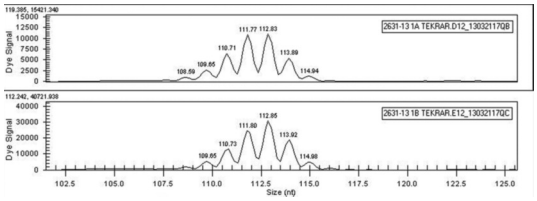

Resim 12: MSİ analizinde bir mononükleotit belirleyici olan BAT25 ile normal ve tümör dokusu arasında patern farkının olmadığı izlenmektedir.(BAT25 için tümör MSS)

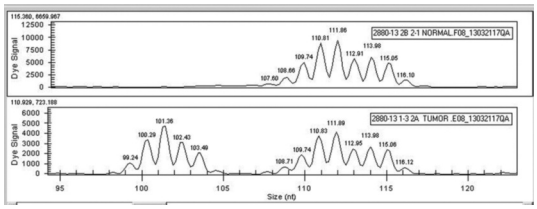

Resim 13: Bir başka olguda BAT25 bölgesi için tümör dokusu ile normal doku arasında patern farkı var. (BAT25 için instabil)

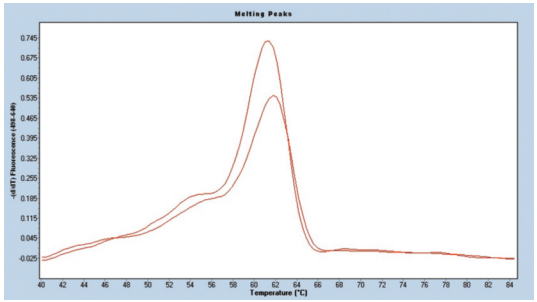

Resim 14: BRAF V600E mutasyonu (real-time PCR analizinde normal ve mutant 2 ayrı pik izlenmektedir)

KANSER GÜNDEMİ DERGİSİ Volume 1/4, Ekim 2013 - REKTUM KANSERİ

REKTUM TÜMÖRLERİNDE GÖRÜNTÜLEME

Dr. Gündüz Öğüt, Dr. Onur Tutar

İstanbul Üniversitesi Cerrahpaşa Tıp Fakültesi Radyoloji Anabilim Dalı

Giriş

Rektum kanserlerinin tanısında , evrelendirmesinde ve tedavi sonrası takibinde bilgisayarlı tomografi (BT), manyetik rezonans (MR) ve transrektal ulstrasonografi (TRUS/EUS), PET veya PET-BT gibi modaliteler önemli bir yer almaktadır. Özellikle son dönemde mültidedektör teknolojisine sahip BT cihazları (MDBT) sayesinde kesit kalınlılığı 0.625 mm'ye kadar incelmiş, aksiyel plana ilaveten koronal ve sagital planlarda da mükemmel görüntü rekonstrüksiyon imkanı oluşmuştur.

Son dönemde cerrahi tekniklerde ve neoadjuvan tedavilerdeki gelişmeler rektum kanserli hastalarda kansere bağlı morbidite ve mortaliteyi belirgin bir şekilde azaltmıştır. Bu nedenle lokal evrelemeye dayanan optimum tedavi yönteminin belirlenmesi ile süperfisyel ve lokal invazif lezyonların kesin olarak ayırt edilmesinin, preoperatif dönemde çok büyük bir önemi olmaktadır[1]. MR görüntüleme rektum kanserinin başlangıç evrelemesinde diğer birçok faktörün yanında özellikle sirkumferansiyel eksizyon sınırının (CRM) durumunu tespit edebilme yeteneği sayesinde ilk tercih edilecek modalite olarak kendini kanıtlamıştır.Son dönemde diffüzyon ağırlıklı görüntüleme (DWI) gibi yeni tekniklerin gelişmesi, 3T MR cihazları ile daha yüksek sinyal kalitesine ulaşılması MR'ın değerini arttırmaktadır.

Bilgisayarlı Tomografi (BT)

BT ve endoluminal US, tümör evrelendirmesinde kolondaki kitleyi veya patolojik duvar kalınlaşmasını gösterebilmektedir. Birçok olguda tümör ekzofitik, polipoid yapıda santral nekroz alanları ile uyumlu hipodens alanlar içeren görünümde barsak duvarını çepeçevre sarma eğilimindedir. Barsak duvarındaki fokal veya sirküler kalınlaşma ile erken arteryel kesitlerde kontrast tutan kitleler BT ile kolaylıkla seçilebilmektedir.

Belirgin hipodens yapıdaki kitleler ile benzer dansitedeki lenf nodları müsinöz adenokarserler için anlamlıdır. Ayrıca müsinöz adenokanserlerde primer kitlede ve uzak metastazlarındaki kalsifikasyonlar ayırıcı tanıya yardımcı olabilmektedir. Büyük bir kitlenin komşuluğunda kolon duvarlarında görülen kalınlaşma duvardaki ödeme veya kolite sekonder olabilmektedir, tümörün yanlışlıkla daha geniş algılanmasına yol açabilmektedir[2].

Duvar kalınlaşması asimetrik veya çepeçevre olabileceği (resim 1) gibi perikolonik yağlı dokuya doğru yayılmış veya kolon duvarına sınırlı gözükebilir. Asimetrik duvar kalınlaşması konturda düzensizlik olmasa bile kuvvetle ihtimal tümör lehine yorumlanmalıdır. Anorektal bölgede bazen internal hemoroidler yanlışlıkla polipoid tümör izlenimi verebilmektedir. Kolon duvarlarında yeterli distansiyon olduğu durumlarda 3 mm ye kadar duvar kalınlaşmasını normal kabul etmek, 3-6 mm arasını şüpheli ve 6 mm'nin üstünü ise kesin patolojik olarak değerlendirmek gerekmektedir. Tümör kolon duvarı içerisinde sınırlı ise kolonun dış konturu düzgün gözükecektir[2-3]. Tümörün everelemesinde çok ince kesitler alabilen MDBT'ye rağmen T1 ile T2 evre tümörlerin BT ile ayırt edilmesi mümkün olamamaktadır. BT ile tümörün kolon duvarındaki invazyon derinliğini değerlendirmek mümkün olamamaktadır. Tümörün çevre yağlı dokuya yayılması kendisini ince spikülasyonlar (infiltratif ?, desmoplastik?) ile kolon cidarlarında silikleşme veya nodüler tarzda protrüzyon şeklinde kendini gösterebilir. Buna karşın duvarı oluşturan musküler tabakalar ve tümörün kaynaklandığı yer endolüminal US veya MR ile ayırt edilebilmektedir. Bu sayede adenomatöz tümörlerin len-

foma veya gastrointestinal stromal tümörlerden ayırt edilebilme şansı olabilmektedir[2]. (resim 2a-b)

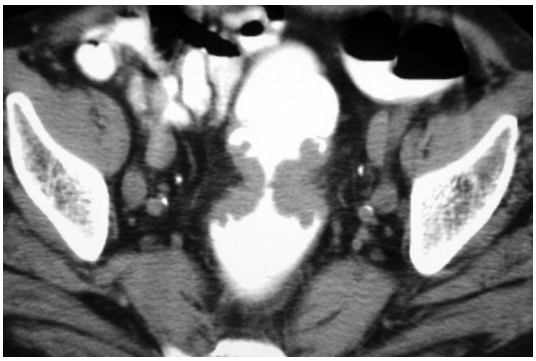

Resim 1: Rektal kontrast sonrası aksiyel BT , klasik elma koçanı görünümünde anüler tm

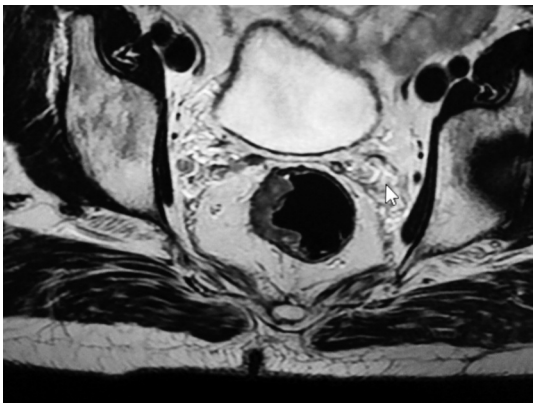

Resim 2: Ülsere polipoid kitle T2 evre tm (saat 6-12 arası),BT kesitinde T3 izlenimi veriyor (a), T2w aksiyel MR kesitinde muskuler tabaka intakt (b)

Tümörün kolon duvarını aşarak perirektal, perikolonik yağlı dokuya açıldığı durumlarda çevre yağlı doku içerinde doğrudan tümöral yumuşak doku yoğunlukları veya ince spikülasyonlar şeklinde kontur düzensizlikleri izlenmektedir. Doğal olaral çevre yağlı dokuda yumuşak doku yoğunlıklarının görülmesi yayılımın değerlendirilmesinde güvenilir bir bulgudur[3]. Spikülasyonlar ise desmoplastik reaksiyonlara bağlı gelişebileceği için tümörün daha üst bir evre olarak değerlendirilmesine yol açabilmektedir. Kolon dışına yayılım aynı zamanda komşu organlar veya adelerle kolon arasında normalde bulunan yağlı doku planlarının silinmesi ile de tanınabilmektedir ancak bu noktada yağlı planların çok ince olduğu kaşeksik hastalarda veya kitle etkisi ile aradaki yağlı dokunun tespit edilemeyecek kadar komprese olduğu durumlarda yanlış olarak tümörün bir üst evre olarak yorumlanmasına yol açabilmektedir. Komşu adelelerde BT ile asimetrik genişleme varsa veya MR ile adelede patolojik sinyal değişikliği saptanıyorsa invazyon için anlamlıdır. BT ile mikroskopik düzeydeki yayılım değerlendirilememektedir. Distal rektal ve anal kanal tümörlerinde çevreye yayılımın değerlendirilmesi BT ile özellikle güç olmaktadır. Mültidedektör teknolojisine sahip BT cihazlarının (MDBT) gelişimi ile standart spiral BT cihazları ile elde edilen görüntülerin bir adım daha önüne geçme imkanı doğmuştur. MDBT teknolojisinde 0.625 mm ye kadar kesit kalınlıkları incelebilme ve uzaysal rezolüsyon çok artmaktadır. Bu sayede aksiyel planlara ilave olarak sagital ve koronal planlarda hatta oblik rekonstrüksiyon görüntüler elde edilebilmektedir. Oral , rektal ve intravenöz kontrast uygulamaları hem daha küçük kitlelerin tanınmasına hem de yayılımın daha doğru değerlendirilmesine olanak tanımaktadır[2-4].

MDBT ile mesenterik veya retroperitoneal yüzlerden çevre dokuya yayılım kolaylıkla saptanabilmesine karşın antimezenterik yüzden çevreye yayılım aynı kolaylıkta tespit edilememektedir. Çünkü bu sahada peritoneal yüzey ile arada bulunan bir iki milimetrelik yağlı dokuyu seçmek mümkün olamamakta ve cidarların seçilemediği durumlarda tümörün T4 olarak değerlendirilmesini gerektirmektedir[2]. BT'nin yeri tanıdan daha çok uzak metastazların ve omental-peritoneal lezyonların tespitine yöneliktir. Preop dönemde metastaz araştırılmasında veya doğrudan radyoterapi ile tedavi edilmesine karar verilmiş lokal ileri evre olguların planlamasında tercih edilmektedir. BT evrelendirme özellikle MDBT'nin avantajları ile neoadjuvan tedavi yapılacak olgularda oldukça doğru sonuçlar vermektedir. Ancak bilgisayarlı tomografi özellikle anorektal tümörlerde MR'ın ulaştığı yumuşak doku rezolüsyonuna ulaşamamaktadır[2,4,5].

Anorektal bölge tümörleri özellikle sakrum ve koksikste olmak üzere komşu kemiklerde korteks destrüksiyonu ve/veya yumuşak doku lezyonu şeklinde invazyonda yapabilmektedir[2, 5]. BT kemikte destrüksiyon olmadığı durumlarda MR'a göre kemik patolojilerinin değerlendirmesinde yetersiz kalmaktadır.

Karaciğer, akciğer ve sürrenaller en sık rastlanan uzak organ metazlarıdır[2, 5]. MDBT ile 1 cm'ye kadar küçük karaciğer metastazları tespit edilebilmektedir. Primer kitlede veya karaciğer metastazlarındaki santral daha hipodens alanlar nekroz açısından anlamlı olduğu gibi, kalsifikasyonlar müsinözadeno kanser ihtimalini akla getirmektedir (resim 3). Karaciğer metastazları genellikle kontrastsız kesitlerde silik sınırlı hipodens alanlar şeklinde görülmektedir, kontrast sonrası küçük lezyonlar izodens olma eğiliminde iken daha büyük olanlarda erken arteryel serilerde rim tarzında çevresel veya heterojen kontrast tutulumu izlenmekte ve geç serilerde bu lezyonların tekrar eski hallerine döndüğü seçilmektedir. BT nin karaciğer metaztazlarının tespitinde sensitivitesi % 85 pozitif prediktiv değeri ise %95 civarındadır[6].

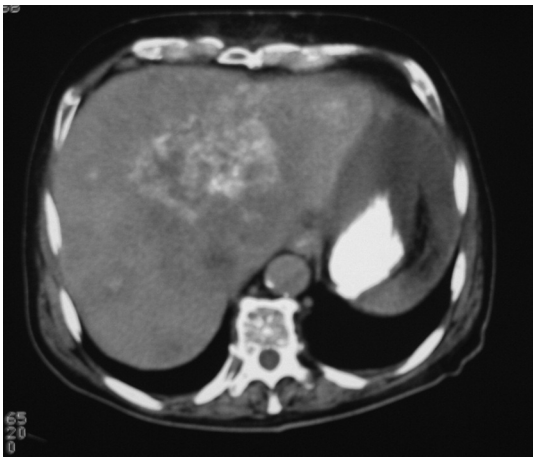

Resim 3: Kc' de yaygın bazıları kalsifiye silik sınırlı müsinöz adeno kanser metastazı

Rektum tümörlerinde lokalizasyonuna göre bölgesel lenf nod tutulumu perikolonik veya perirektal alandan başlayarak mesenterik, iliak, inguinal lenfatik zincir yoluyla yayılım gösterir.İleri evre olgularda paraaortik tutulumda gelişir. MDBT ile her üç kesit planında da değerlendirme yapılabilmesi lenf nodlarının saptanmasını kolaylaştırmaktadır[2]. BT ile dar çapı 1 cm üzerinde olan lenf nodları şüpheli, 1.5 cm üzeri ise kesin patolojik kabul edilmektedir. Bununla birlikte lenf nodlarındaki sadece boyut artışı tümör invazyonu açısından güvenilir bilgi vermemektedir. Lenf nodundaki büyüme tümöral sebebe bağlı olabileceği gibi reaksiyoner de olabilmektedir. Bu nedenle bu lenf nodlarının tutulumu açısından PET veya kesin tanı için US/BT rehberliğinde biopsi tercih edilmelidir. Ovoid yapıdaki normal lenf nodlarına karşın lenf nodlarındaki yuvarlak görünüm tutulum açısından uyarıcı bir kriter olarak kabul edilebilir[2]. Perilezyoner lenf nodları ise çevreye yayılan tümörden ayırt edilebildiği oranda veya boyutuna bağlı olarak tespit edilebilmektedir. Kanser olgularında perikolonik lenf nod tutulumu divertikülite göre daha sık görülmektedir[7].

Peritonitis karsinomatoza araştırılmasında MDBT kesinlikle diğer radyolojik modalitelere göre daha üstündür. Omental ve/veya pariyetal-visseral peritoneal yüzeylerdeki 0.5-1 cm boyutuna kadar küçük lezyonlar tespit edilebilmektedir. MR ile serozal yüzeylerdeki küçük lezyonların değerlendirilmesi barsak motilitesine bağlı hareket artefaktları ve oral/rektal kontrast kullanılmaması nedeni ile gözden kaçabilmektedir[5]. Benzer şekilde PET tetkikinde de barsaklardaki fizyolojik FDG tutulumları lezyonları maskeleyebilmektedir.

Komplikasyonlar sıklıkla perforasyon, hemoraji, abse formasyonu, fistülizasyon veya üreterlerin tutulumuna bağlı obstrüktif üropatiler şeklinde gelişmektedir. Oluşan intraabdominal fistül traktları (kolovezikal, rektovaginal , kolokutanöz vb) oral veya rektal kontrast varlığında BT ile daha iyi ve kolay tanınabilmektedir. Kolon kanserinin perforasyonla komplike olduğu durumlarda ise oluşan enflamatuar kitle veya abse altta yatan kolon kanserinin tanısını maskeleyebilmektedir[8].

Kaşeksi, operasyon veya radyoterapi sonrası oluşan değişiklikler tanıda yanlış sonuçlara yol açabileceği için olguların tercihan tedavi öncesi inisyal değerlendirilmesinin yapılması, tedavi sonrası dönemde nüks veya rezidüel kitle takibinin daha doğru ve güvenilir yapılabilmesine olanak sağlayacaktır.

BT ile evrelendirme

Kolon tümörlerinin evrelendirmesi Dukes sınıflamasına veya bundan modifiye edilerek hazırlanmış sınıflamalara göre yapılmaktadır. Bir çok cerrahi merkezde TNM sınıflamasını kullanmaktadır.

BT evrelemesi kolon duvarındaki patolojik kalınlaşmaya , duvar dışına taşma olup olmamasına ve bölgesel ve/veya uzak lenf nod tutulumu ile uzak organ metastazlarına göre yapılmaktadır. BT ile barsak duvarına ait tabakaların ayrımı mümkün olamadığı için invazyon derinliği bakımından TNM sınıflaması uygulanamamaktadır. Bu nedenle T1 ve T2 tümörleri ayırt edebilme imkanı BT ile bulunmamaktadır.Buna karşın T3 ve T4 evredeki tümörler ile N ve M sınıflaması daha kolay yapılabilmektedir.Primer tümörlerde BT minimal tümör yayılımını veya bölgesel adenopati varlığını çok başarılı gösterememekle birlikte çevre dokulara belirgin yayılımı veya uzak metastazları daha iyi saptayabilmektedir[10].

Rektal tümörlerde ise BT çevre yağlı dokuya olan mikroinvazyonun saptanmasında veya boyutu artma-

mış ancak tümör ile infiltre lenf nodlarının tespitindeki yetersizliği nedeni ile olduğundan daha düşük evrelemeye neden olabilmektedir.Son yapılan bir meta-analitik çalışmada perirektal yağlı doku invazyonu ile komşu organ invazyonlarının değerlendirilmesinde BT'nin sensitivite ve spesifitesi sırası ile % 79 ve 78 ile % 72 ve % 96 olarak ifade edilmektedir. Aynı çalışmada lenf nod tutulumunda değerlendirilmesinde sensitivitenin % 55 spesifitenin ise % 74 olarak bulunduğu belirtilmektedir[11].

Bir diğer çalışmada ise Dukes sınıflamasına göre evre B tümörlerde doğruluk % 18 iken bu oran Duke evre D olduğunda % 81'e kadar yükselmektedir[12]. Bir diğer meta-analitik çalışmada ise kolan tümör karaciğer metastazlarının saptanmasında ağırlıklı ortalama sensitivite değer % 72, spesifite ise % 85 bulunmuştur[13].

Ancak mültidedektör BT (son yıllarda yaygınlaşan 64 kanal hatta 2*64 kanal MDBT) ile yapılmış çalışmalar henüz yeterli değildir. Bunlara göre sadece aksiyel kesitler ile rektal tümörlerdeki T sınıflamasının doğruluğu % 77-81 iken sagital, koronal ve hatta oblik kesitlerinde devreye girmesi ile oran % 90-98'lere ulaşabilmektedir[14].

Sanal Kolonoskopi

Sanal kolonoskopi spiral veya multidedektör özellikli bilgisayarlı tomografi (BT) ile manyetik rezonans (MR) cihazlarında özel bilgisayar yazılımları (software) sayesinde oluşturulan bir görüntüleme tekniğidir.

Son 10 yıl içerisinde sanal kolonoskopi hastaların daha iyi tolere edebileceği kolonoskopiye göre nispeten noninvaziv sayılabilecek bir tanı modalitesi olma potansiyeli kazanmıştır. Ancak güncel olarak geldiğimiz noktada relativ sensitivite, teknik kısıtlamalar, standardizasyon eksikliği gibi sorunların varlığında mevcut literatür de gözden geçirildiğinde, sınırlı bir endikasyonla kullanılmasının önerildiği görülmektedir.

BT kolonografide hastanın konvansiyonel kolonoskopide olduğu gibi barsak temizliğinin yapılması gerekmektedir. Tetkikte barsakları distandü edecek miktarda hava ensüflasyonu, peristaltizmi önlemek gerekmektedir[15].

Tek pozisyonda kesitler alınması veya radyasyon dozunu azaltmak amacıyla düşük doz radyasyonla tetkik yapılması sanal kolonoskopinin duyarlılığını azaltmaktadır[16-17].

Son yıllarda yapılan geniş olgulu çalışmalarda BT ve MR kolonoskopinin tanıdaki yeri araştırılmaktadır. Literatür gözden geçirildiğinde sanal kolonoskopinin duyarlılığı hakkında oldukça geniş bir yelpazede (% 55 - 100) ve çelişkili olabilecek yayınlar bulunmaktadır[18-20].

Anorektal kanserlerin tanısında yeri bulunmamaktadır.

Manyetik Rezonans Görüntüleme (MR)

MR'ın ilk dönemlerinde yayınlanan çalışmalar (body coil) vücut bobini ile yapıldığı için çok ümit verici gözükmemekte idi. Ancak zaman içerisinde aynı anda sinyal toplayabilen birçok küçük yüzey bobininden oluşan phase array bobinlerin (coil) geliştirilmesi ile daha yüksek uzaysal çözünürlük (rezolüsyon) ve yüksek sinyal oranı sağlayan , daha hızlı ve ince kesitler ile görüntüleme imkanı ortaya çıkmıştır. Tüm bu gelişmeler görüntü kalitesini anlamlı bir şekilde yükseltmiştir[21].

MR kolonun diğer bölgelerine göre rektumun daha hareketsiz olması nedeni ile rektosigmoid tümörlerin tanı ve evrelendirilmesini daha iyi yapılabilmektedir[22].

Rektal kanserlerin lokal evrelemesinde endorektal coil kullanılması ile birlikte MR için % 72-100 arasında değişen doğruluk oranları rapor edilmektedir[22-23-24]. Endorektal US ile karşılaştırıldığında T- evrelemede belirgin bir fark olmamakla birlikte lenf nod tutulumunun değerlendirilmesinde MR daha doğru sonuçlar vermektedir[25].

Teknik, olmazsa olmazlar!

Standart inceleme endorektal coil veya yüzeyel yüksek rezolüsyonlu coil kullanarak T2 geniş FOV 4-5 mm sagital kesitler ile küçük FOV (field of view) kullanarak, daha ince kesitlerde (3mm) rektumdaki patolojik segmentin uzun aksına dik ve paralel olacak şekilde açılı aksiyel ve koronal T2 kesitlerle (resim 4), T1 ağırlıklı IMA çıkımını da görecek şekilde geniş FOV 5 mm kalınlığında kesitleri ve diffüzyon ağırlıklı görüntülemeyi (DWI) içermelidir. IV kontrast verilerek yağ baskılı T1 3D seriler özellikle üst batında karaciğere yönelik metastaz araştırılması için tetkike ilave edilebilir. Endorektal coil kullanımının dezavantajları hasta açısında konforsuz olmasının yanında proksimal veya obstrüktif tümörlerde uygulanamaması ve pelvik yan duvar ile mesorektal fasyanın endorektal US ye benzer şekilde görülememesidir.

Cerrah ve/veya onkolog radyolojiden ne bekler?

Tetkikte optimal tedavi planlaması açısından önemli prognostik faktörlerin: tümörün lokalizasyonu, patolojik segmentin uzunluğu ,distal tümörlerde puborektal halkaya uzaklık –proksimal tümörlerde periton ile ilişkisi, rektum duvarındaki invazyon derinliği, sirkümferansiyel cerrahi eksizyon (CRM) sınırı - duvar dışı yayılımın de-

recesi (komşu organ tutulumu?), mesorektal mesafedeki LAP'ların varlığı-boyutu, duvar dışına taşan tümörün veya mesorektal mesafedeki LAP'ların fasyaya mesafesi, venöz/nöral invazyon ile IMA proksimalindeki mesenterik LAP'ların varlığı araştırılmalıdır[26].

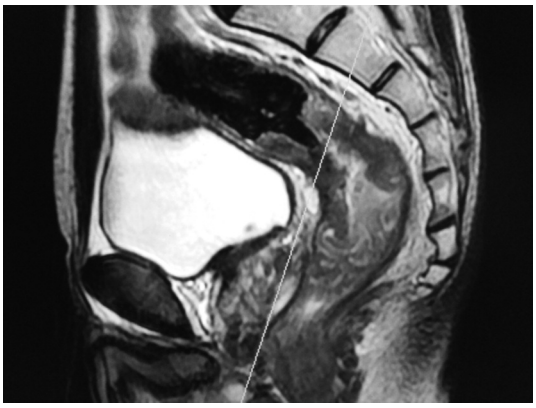

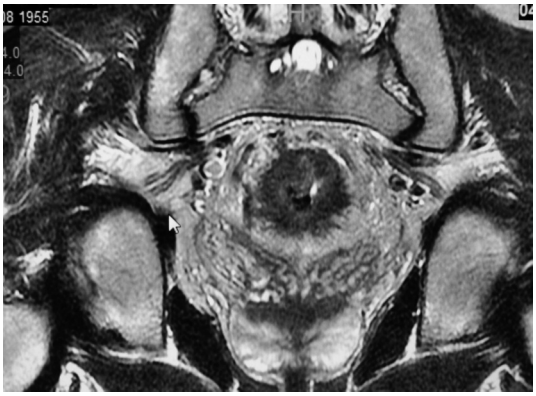

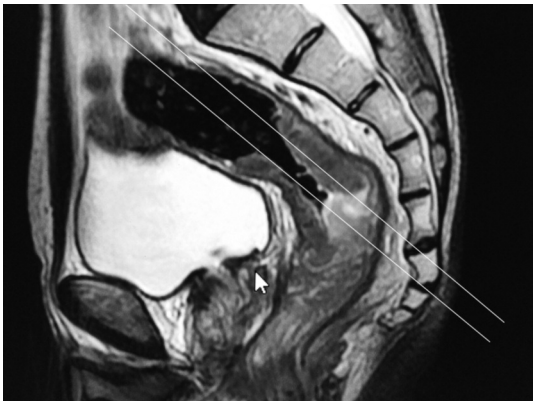

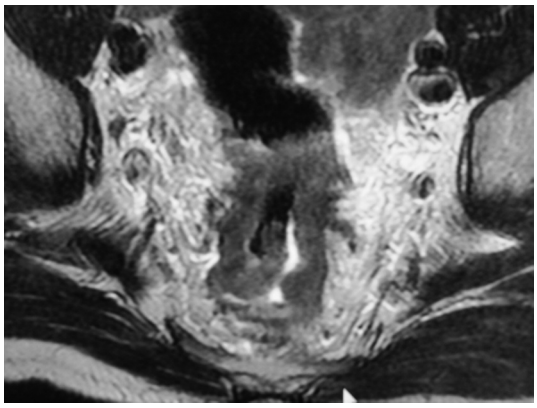

Resim 4: Proksimal rektum T3 evre tm. Sagital planda T2w anuler duvar kalınlaşması ve lümende darlık,perilezyoner Lap' lar (a), sagital plan(a ve c) deki açılı koronal planlar sayesinde patolojik segmentin gerçek aksiyel plan (b) ve koronal plan (d) kesitlerinde perikolonik ince spikülasyonlar ve mesokolonda LAP' lar

T-evreleme

MR'da T-evrelemesi UICC TNM5'e dayanmaktadır. Doğal olarak MR ile ancak T1-T4 arası değerlendirilebilmektedir. MR ile evreleme yaparken özellikle tümörde ülserasyon varlığı, tümörün 180 dereceden geniş olması, uzun segment olması, malign lenf nodlarının veya uzak metastazların varlığı ekstramural yayılım açısından (T3) çok daha dikkatli incelemeyi gerektirmektedir. Rektum tümörleri genellikle orta bölümünden duvar dışına taşma eğilimindedirler. Ancak büyük tümörler ile müsinöz tümörler birçok noktadan duvar dışına taşarlar. Tümör perforasyonu TNM sınıflamasına göre T4 kabul edilmektedir. Abseler ise genellikle mesorektal fasya ile sınırlandırılmaktadır. Evrelemede bazen müsinöz tümörler mesorektal yağlı doku içerisinde müsin birikimine yol açarak yağlı doku içerisinde doku kontrastının azalmasına, değerlendirmenin güçleşmesine yol açarlar[26]. (resim 5)

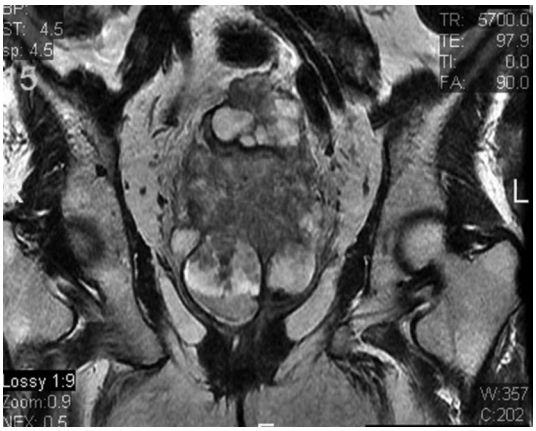

Resim 5: T4 evre (uterus invazyonu) müsinöz rektum tm . T2w sagital (a) ve koronal (b) kesitlerde kitle içerisinde ve çevresinde müsin göllenmeleri kistik hiperintens alanlar şeklinde,yer yer sevilenmeler seçiliyor

T1 ağılıklı MR kesitlerinde tümör adeleler ile eş veya hafifçe artmış yoğunlukta seçilmektedir. Perirektal yağlı doku T1 serilerde yüksek yoğunlukta olduğu için çevreye yayılım T1 kesitlerde rahat görülebilmektedir. Ancak T2 kesitler hiperintens karakterdeki mesorektal yağ içerinde, orta sinyal şiddetindeki tümörün, hipointens rektum duvarı ve mesorektal fasya arasında mükemmel ayrımının yapılmasına imkan sağlamaktadır. T2 ağırlıklı kesitlerde orta sinyal şiddetindeki tümör genellikle hipointens görünümdeki adelelere göre daha hiperintens bir şekilde izlenmektedir. Bu ise tümörün rektum duvarından daha iyi izole edilmesini ve çevreye yayılımının daha iyi değerlendirilmesini temin etmektedir. Özellikle T2 kesitlerde mesorektal fasya iyi görüntülenebilmektedir. Son dönemde total mesorektal eksizyon (TME) uygulamasının başlaması mesorektal fasyanın değrlendirilmesini daha önemli kılmaktadır[27-28]. Vasküler invazyon değerlendirmesinin tedavi planlamasında yeri olmasada prognostik açıdan önemi vardır.Genellikle venöz yapıların lümeninde dolum defekti şeklinde kendini gösterir. (resim 6-10)

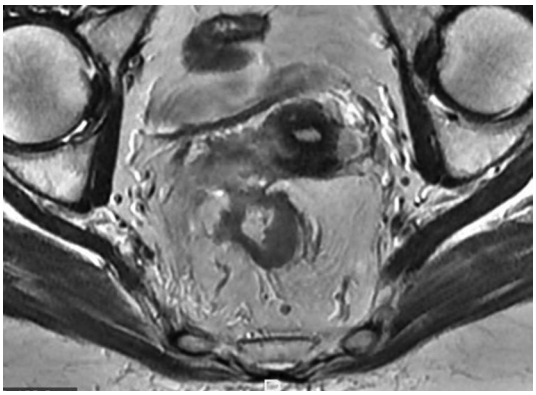

Resim 6: T4 evre sağ sakrouterin ligaman ve parametriuma invaze proksimak rektum tm.

Resim 7: T3 evre rektum tm ,saat 1-5 arasında muskuler tabaka bütünlüğü bozulmuş , çevre yağlı dokuya 7-8 mm lik tümöral yayılım mevcut. Sol posterolateralde mesorektal fasyaya 1 cm den daha yakın LAP

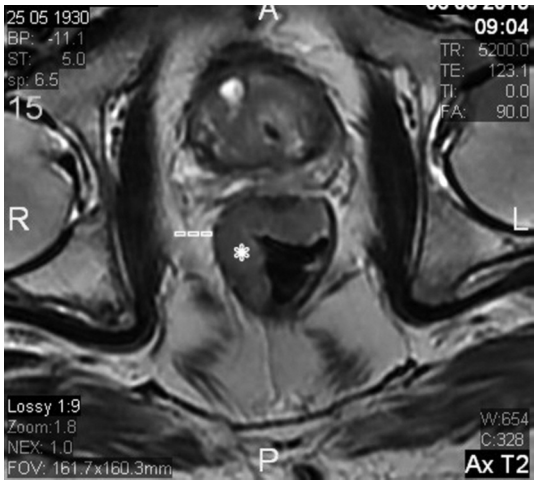

Resim 8: T2 evre ülserovegetan tm.(*)kitle T2w adelelere göre hafif hiperintens izleniyor,(---) muskuler tabaka hipointens ince çizgi şeklinde net olarak ayırt edilebiliyor

Pelvik yan duvar, kemik pelvis veya komşu organ tutulumunun değerlendirilmesinde de MR bilgisayarlı tomografiye göre daha başarılıdır. MR özellikle rektal tümörlerde levator ani adelesine invazyonun gösterilmesinde (resim 15a) BT'ye göre belirgin bir üstünlük göstermektedir[28].

MR ile T1 lezyonları T2 lezyonlardan ayırt edebilme konusunda doğruluk oranı % 65 ila % 85 arasında değişmektedir[29]. Bu oran endorektal coil kullanarak yapılan evrelemelerde 71-91'e kadar yükselebilmektedir[30]. (resim 11) Peritümöral enflamatuar değişiklikler ise tümörün daha ileri evre olarak yorumlanmasına yol açabilmektedir. Ancak MR'ın

Resim 9: T3 evre proksimal rektum uzun segment tm ,solda patolojik segment komşuluğunda yuvarlak görünümde içerisinde dolum defekti seçilen vasküler invazyon

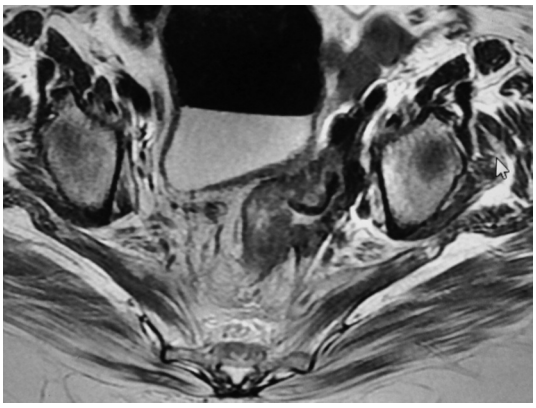

Resim 10: Sol pelvik yanyüze infiltre olmuş solda hidronefroza yol açan distal sigmoid-proksimal rektum tutulumlu uzun segment kitle

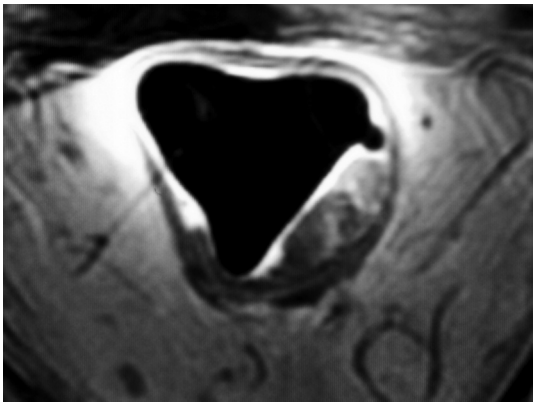

Resim 11: Endorektal coil ile T2w aksiyel plan kesitte T1 evre saat 3-6 arasında polipoid lezyon . Longitudinal ve circuler muskuler tabakalar çok net ayırt edilebiliyor, önde perirektal yağ ve coil içerisindeki havanın yarattığı parlama bazen görüntü kalitesini etkileyebilir

mesorektal fasyayı daha kolay göstermesi ve T3 evre tümörü daha doğru tanıyabilmesi nedeni ile genel olarak evrelemede rezeksiyon sınırının belirlenmesinde BT'ye göre daha sensitif olduğu söylenebilir[31].

Endorektal MR veya endorektal US erken ve süperfisiyel rektal tümörlerin evrelendirmesinde en doğru sonuçları veren iki yöntemdir. Endorektal MR için evrelemedeki uygunluk oranı % 70-90 arasında, US için ise % 70-95 arasında değişmektedir. Her iki yöntem de anorektal erken evre tümörlerin değerlendirilmesinde BT ye göre kesin olarak üstündür. Buna karşın ileri evre rektal tümörlerde mesorektal fasyanın görülmesi ve çevre yağlı dokulara veya komşu organlara yayılımın değerlendirilebilmesi açısından standart/yüzeyel MR tetkiki daha uygun olmaktadır. Meta-analitik bir çalışmada muskularis propria invazyonu ve perirektal yağlı dokuya yayılım açısından transrektal US 'nin spesifite oranı BT ve MR'a göre daha yüksek bulunmuştur. MR pelvik yan duvar ve siyatik sinir tutulumu ile kemik iliğinde güç farkedilebilecek invazyonu tespit etmede genel olarak BT ve US'ye göre daha üstün bulunmaktadır[32-33].

N- evreleme

BT de olduğu gibi boyut olarak büyümemiş ancak tümör tarafından enfiltre olmuş lenf nodlarının tanınması mümkün olamadığı için evrelendirme yanıltıcı olabilmektedir. Son dönemde yapılan bir çalışmada lenf nodlarının sınırlarının düzensiz olması ve heterojen sinyal yapısında görülmelerine dayanarak lenf nodlarınındaki olası malign tutulum için % 85 sensitivite saptanabilmiş, buna karşın malign olarak değerlendirilmeyen lenf nodlarında spesifite % 97 olarak bulunmuştur[34]. Lenf nodlarındaki metazların tespitinde her üç modalite için % 20- 90 arasında değişen başarı oranları bildirilmektedir. Sonuçların bu kadar geniş bir aralıkta olması, radyolojik olarak lenf nodlarındaki tutulumun sadece boyuta ve nispeten lenf bezlerinin konturlarındaki düzensizlik ile yapılarındaki heterojenite gibi sınırlı bir kaç kritere göre yapılmasından kaynaklanmaktadır. Gastrointestinal sistem adenokanserlerinde malign nitelikteki lenf nodları genellikle büyümemektedir. Bu nedenle tümörün lenfatik yayılma yolundaki 1 cm.'den küçük 5 adet ve daha fazla sayıda küme yapmış lenf nodları tümör tutulumu açısından anlamlı kabul edilmelidir[35]. Lenf nodlarının yarıya yakını tümöre 3 cm mesafede olup 5 mm küçüktürler. Kısa aksı 5 mm küçük lenf nodlarında metastaz bulunma oranı %15-40 civarındadır. MR ile perirektal yağlı doku içerisinde reaktif lenf nodu görülme oranı düşük olduğundan kısa aksı 5 mm büyük olan özellikle silik sınırlı herhangi bir lenf nodu malign olarak değerlendirilmelidir[36]. (resim 7)

Uzak Metastazlar

Karaciğer ve sürrenal bezlerindeki metastazların değerlendirilmesinde özellikle MDBT ile yapılan inceleme ile MR arasında lezyon tespiti bakımından anlamlı bir fark bulunmamaktadır. Gadolinium içeren rutin MR kontrast maddelerinin yanında detektibiliteyi arttırmak amacıyla Manganofodıpır trisodium gibi hepatositlerin afinite gösterdiği (T1 serilerde karaciğer parankim intansitesini arttıran) karaciğer için spesifik kontrast maddeler kullanılarak metastaz taraması daha güvenli bir şekilde yapılmaya çalışılmaktadır. Ancak buna rağmen bir çok çalışma da (ortalama % 82 sentivite ve % 93 spesifite) MR tetkiklerinin trifazik karaciğer BT'sinden daha üstün olmadığını göstermektedir[37]. Akciğer metastazlarının araştırılmasında MDBT en iyi yöntem olmakla birlikte 5 mm den küçük noduler lezyonlar için varsa eski tetkikler ile mukayese, yoksa takip veya PET-BT önerilmektedir.

Karaciğer metastazları genellikle T1 kesitlerde hipointens, T2 kesitlerde ise hiperintens olma eğilimindedir. Silik sınırlı, heterojen veya homojen yapıdaki bu lezyonların çevresinde peritümöral ödem veya enfiltrasyona bağlı hipointens bir halo ve sentral bölümünde ise nekroza bağlı hiperintens bir görünüm olması tipiktir. Kontrast sonrası heterojen boyanma paterni gösterirler. Dinamik serilerde tipik olarak rim tarzında boyanır ve periferik wash-out gösterirler[38-39-40].

MR'da hastanın klostrofobik olması, solunum kooperasyonunu sağlayamaması gibi teknik faktörler ile peritoneal yayılımın daha iyi tespiti amacıyla BT tercih edilebilir. Bununla birlikte karaciğer lezyonlarında unutulmaması gereken bir husus da bazı lezyonların sadece US'de vaya BT veya MR'da görülebileceğidir. Bu nedenle tercihimiz BT veya MR tetkiklerinin US ile kombine edilerek metastaz taramalarının gerçekleştirilmesidir.

Literatür incelendiğinde her üç modalitenin de evrelemedeki etkinlikleri konusunda yapılmış bir çok çalışma olmasına rağmen her çalışmada karşılaştırılan bir modalitenin diğerlerine göre daha ileri bir teknolojiye sahip olması sonuçlardan kesin bir yargılamaya gidilmesine destek olmadığı açıktır[41].

Neoadjuvan Tedavi sonrası Tümör Durumu?

Neoadjuvan tedavi sonrası tümör hücrelerinin fibrozis ve müsin göllenmelerine dönüşümü sonucu birçok tümörde boyut azalmaktadır. (resim 12, 13) Tedavi sonrası MR ile yapılan kontrol çalışmaları tümör volümündeki azalmanın Dworak ve ark. tarafından önerilen histopatolojik sınıflandırmaya dayalı tümör regresyonu

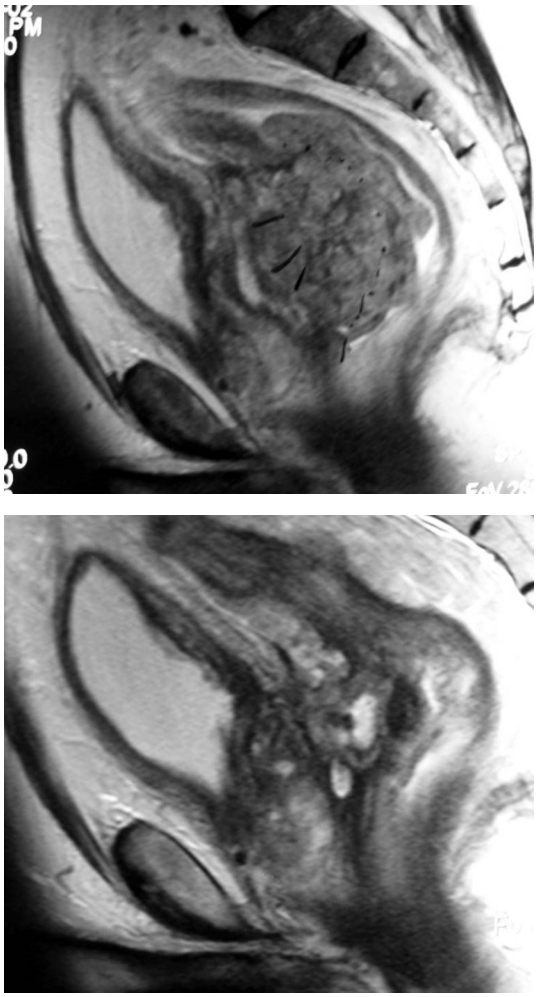

Resim 12: T4 evre rektum tm sagital T2w kesit neoadjuvan tedavi öncesi (a) ve sonrası (b) . Kitle boyutlarında %50 den fazla regresyon var,reziduel kitlede geniş nekrotik alan

ile korele olduğunu göstermektedir[42]. Kontrol MR tetkikindeki bulgular ile histopatolojiyi korele etmeye yönelik radyolojik birçok çalışma %67-84 oranında bir uyum göstermektedir (sensitivite % 45-55, spesifite %76-79). Müsinöz tümörlerde bu uyum oldukça düşük olmaktadır. Bu çalışmaların büyük çoğunluğu tümör volüm ölçümlerine dayanmaktadır. Bazı pilot çalışmalar kemoterapi sonrasında yapılan ara kontrol MR tetkiki ile tümör volümetri değerlendirmesinin, kemoradyoterapi öncesi dönemde kişiye özel tedavi ayarlamalarının yapılmasına olanak sağlayabilecek derecede, erken histolojik değişiklikleri tahmin edebildiğini belirtmektedir[43]. Mikrosirkülasyon temelli canlı ve cansız malign hücrelerin ayırt edilebilmesine yönelik perfüzyon çalışmaları ise ölçümlerin oldukça kompleks olması nedeni ile rutin anlamda uygulanmasına engel olmuştur. Tümördeki hücre şekli ve boyutlarındaki de-

ğişim ile tümör hücrelerinin fibrozis / müsin gölcüklerine dönüşümü sonucu tümör hücre yoğunluğundaki azalma sonucu diffüzyon ağırlıklı görüntülemede (DWI) tedavinin monitorizasyonu açısından anlamlı bir değişime yol açmaktadır.

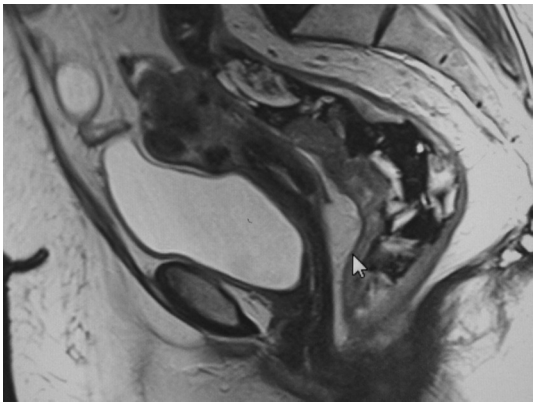

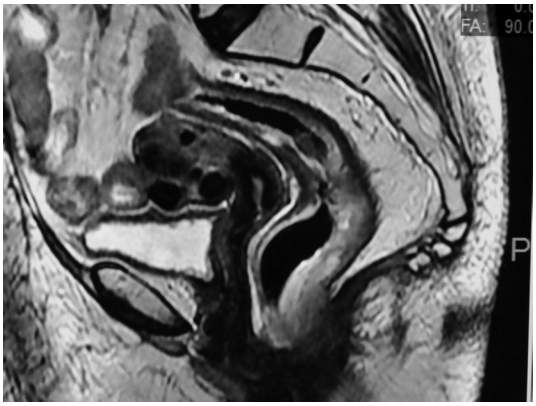

Resim 13: T3 evre rektum tm. Tedavi öncesi (a) ve sonrası (b) T2w MR kesitinde komplet regresyon,kitle lokalizasyonunda fibrozise bağlı hipointens sinyal değişikliği gelişmiş

Tedavi öncesi ve sonrası MR tetkiklerinin histopatolojik korelasyonu ile ilgili çalışmalardan gelen bilgiler arttıkça MR'ın bu alanda kullanımının da artacağı kanısındayız[26].

Neoadjuvan tedavi sonrası kontrol MR tetkiki tedavi planlamasını etkiler mi?

Neoadjuvan tedavi sonrası MR ile yeniden evreleme yapılan bir çalışmada histopatolojik evrelemeye göre MR'ın doğruluğu T2 ağırlıklı görüntülere dayanarak T-evrelemesinde % 52, N-evrelemesinde %68 bulunmuştur. Bu uyumsuzluğun temel sebebinin MR'ın T2 serilerde hipointens görülen fibrozis ile canlı residüel tümörü net olarak ayırt edememesine bağlı olduğu düşünülmektedir. (resim 15). T2 serilerde patolojik segment çevresindeki ince lineer yoğunluklar ile mesorektal fasya veya peritoneal refleksiyondaki hafif kalınlaşmalar residüel bulgular olarak yorumlanabilirken histopatolojik incelemelerde bunların hiçbirisinde tümör artığı tespit edilmemiştir. Diffüzyon ağırlıklı görüntülemenin tetkike ilave edilmesi ile tümöre ait bir sinyal değişikliği görülmediği takdirde tedaviye tam yanıtın değerlendirilmesinde MR'ın tanıda doğruluğu % 88, sensitivitesi % 91, spesifitesi % 83'e kadar yükselmektedir. (European Congress Of Radiology 2010). (resim 14) Lenf nodları açısından bakıldığında çalışma sonuçları tartışmalı olmakla birlikte kanaatimizce tedavi öncesi MR tetkikinde tespit edilen küçük patolojik lenf nodları tedavi sonrası MR tetkikinde tamamen kaybolmuş ve kontrol MR'da T2 ile DWI serilerde görülebilen herhangi bir lenf nodu olmaması durumunda histopatolojik sonuçlar hemen daima N0 olarak bulunmaktadır[26].

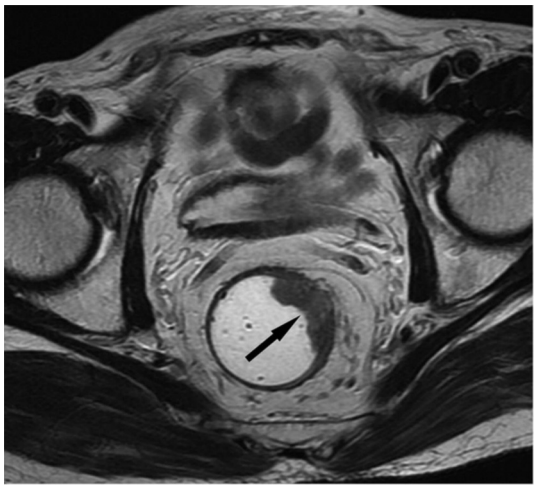

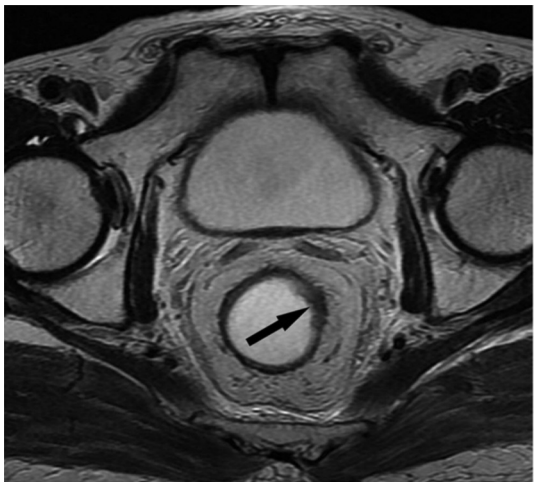

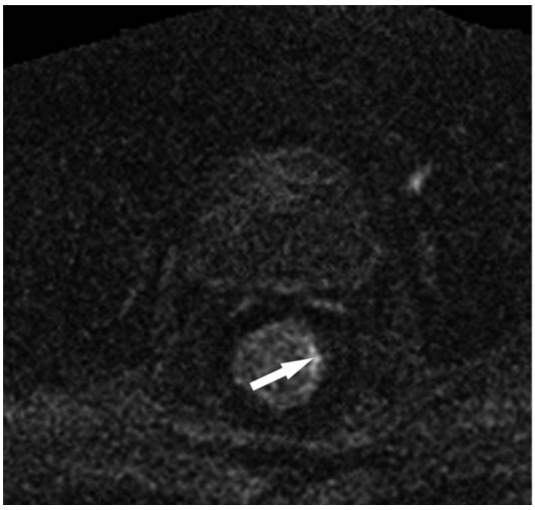

Resim 14: Neoadjuvan tedavi öncesi (a) ve sonrası (b) T2w aksiyel kesitlerde saat 12-4 arasında kitle total regresyon göstermiş olarak izleniyor , DWI (c) kesitte ise saat 2-3 arasında ince çizgi şeklinde hiperinten sinyal gösteren rezidüel lezyon mevcut.

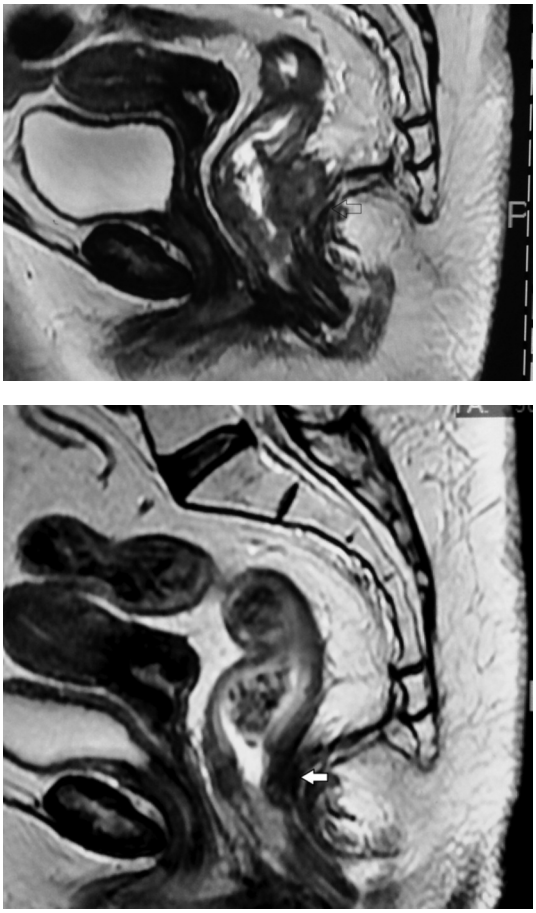

Resim 15: Levator ani adelesine invaza distal rektum tm tedavi öncesi (a) ve sonrasında (b) komplet regresyon, levator adele sinyali normal seçiliyor

Nüks tümörler ve yeniden evreleme

MDBT ve MR oldukça sıkıntılı ve yanıltıcı bulgularla dolu postoperatif ve/veya kemoradyoterapi sonrası dönemde rezidü / nüks tümör araştırılmasında yaygın bir şekilde kullanılmaktadır . Her iki modalite de serum CEA değerleri normal ve herhangi bir klinik bulgu henüz yok iken bile nüks tümör varlığını ortaya koyabilmektedir[33].

Postoperatif dönemde tedavi takibine esas olacak şekilde 3. ayda başlangıç BT veya MR tetkininin yapılması ve ileride şüpheli bir lezyon görüldüğünde başlangıç tetkikleri ile karşılaştırılması çok önemlidir. Tetkikin post-op 3. aydan önce yapılmaması erken dönemde görülebilecek hemoraji ,ödem ve enflamatuar değişikliklerin yanıltıcı sonucunu azaltmak amacıyla önemlidir. 3. aydan sonra 3 yıllık bir süre için 6 ayda bir takip önerilmekte, daha sonra ise 5. yıla kadar senede bir takip yeterli olmaktadır[35].

BT özellikle MDBT lokal nüks değerlendirilmesinde, lenf nodlarına metastazların saptanmasında karaciğer, akciğer, peritoneal yüzeylerdeki lezyonların tespitinde en etkin takip modalitelerinden biridir. MDBT anastomoz hattınındaki sütür materyellerini bile görebilmekte ve böylece anastomoz hattındaki postop plikasyon ile nüks ayırıcı tanısını başarı bir şekilde yapabilmektedir. Nüks tümörler genellikle ekstrensek olma eğilimdedir. Bu noktada operasyon lojundaki granulasyon dokusu , hemoraji , ödem ve fibrozis ayrıcı tanıda göz önünde bulundurulmalıdır[41].

Radyoterapi sonrası pelvik yağlı dokularda görülen ödem ve perirektal fasyalarda kalınlaşma beklenen bir bulgudur. Bu değişiklikler uzun bir süre sebat ederek tanıda güçlük yaratmaktadır[35].

Postop değişiklikler abdominoperineal rezeksiyon sonrası, 24 aydan fazla bir süre devam edebilir ancak genel olarak beklenen 6. aydan sonra 9. aya doğru postop değişikliklerin boyutunun giderek azalması ve konturlarının daha keskin bir hal almasıdır. 12. aydan sonra postoperatif fibrotik dokuların matürasyonunun tamamlandığı kabul edilebilir. Bu nedenle erken dönemde klinik ve laboratuar bulguları desteklemiyorsa lokal olarak görülen yumuşak doku lezyonlarını nüks olarak kabul etmemek daha doğru bir yaklaşım olacaktır[48]. Ancak başlangıç tetkikine göre boyut olarak artış söz konusu ise nüks açısından bir sonraki adıma geçmek gerekmektedir. Bu aşamada MR tetkiki BT'ye göre tanıya biraz daha yardımcı gözükmekle birlikte artefaktlara yol açabilecek metalik klipslerin varlığı, fibrotik dokular ile nüks dokuların T1 ve T2 serilerdeki sinyal özelliklerinin yanılgılara yol açması MR'da lokal nüks ile fibrozis ayı-

rıcı tanısını yapılabilmesine sınırlama getirmektedir. Nüks lezyonlar T1 ağırlıklı serilerde adelelerle izointens, T2 serilerde orta derecede hiperintens ve kontrast sonrası orta derecede kontrast tutulumu göstermektedir. T2 serilerdeki hiperintens görünüm nüks tümöre bağlı olabileceği gibi nekroz ,inflamasyon ve ödemli dokuya de bağlı olabilmektedir[49-50-51]. İmmatür fibrozis T2 serilerde yüksek sinyal şiddetinde seçilirken, matürasyonunu tamamlamış fibrotik doku daha düşük sinyal şiddetindedir ancak radyoterapiye bağlı reaksiyonlar veya enflamatuar değişiklikler ile nekrotik değişim fibrotik doku içerisinde yanlışlıkla nüks lehine yorumlanabilecek yüksek sinyalli alanlar yaratmaktadır. Radyoterapi sonrası matürasyonunu tamamlayan fibrozis 1. yıldan sonra T1 ve T2 serilerde hipointens bir görünüm kazanmakta ve kontrast sonrası belirgin tutulum göstermemektedir[50-51-52-53].

Dinamik kontrast enjeksiyonu ile operasyon lojundaki bu lezyonlarda kontrast tutulumuna bakarak nüks varlığı araştırılmakla birlikte kontrast tutulumu nüks için tek başına anlamlı bir bulgu değildir. Cerrahi veya radyoterapi üzerinden 1 yıldan fazla geçmiş olgularda kontrast sonrası lezyonda % 40'dan fazla bir tutulum oluşuyorsa bu daha çok nüks lehine yorumlanmalıdır[49]. Yağ baskılamalı T1 serilerde kontrast tutulumu 1,5-2 seneye kadar takip edilebilmektedir. 45 Gy'i aşan miktarda doz alan olgularda post-RT değişiklikler önceden tahmin edilebilen bir değişim süreci göstermemektedir. Bu nedenle ayırıcı tanıda kontrastlanma yardımcı bir kriter olmayabilmektedir[54]. Fibrotik dokuların T2 ağırlıklı serilerde sinyal şiddeti radyoterapiden 1 yıl sonra azalmaya başlamaktadır ancak özellikle enflamasyon veya infeksiyon araya girmişse yüksel sinyal şiddeti 3 yıla kadar da sürebilmektedir[50-51].

Desmoplastik özelliklerin ağırlıkta olduğu nüks lezyonlar da post-RT fibrozisi taklit edebilmektedir. Klinik bulgular, serum CEA değerleri ,presakral ağrı yakınmaları tanıya yardımcı olabilmektedir[50-51].

MR rektum tümörlerinin cerrahisi sonrasında oluşabilecek lokal nüks lezyonların tespitinde BT'ye göre daha duyarlı bir modalite gibi durmaktadır. MDBT ile nüks tümör araştırlmasında sensitivite ve spesifite üzerine geniş araştırma serileri bulunmamakla birlikte bize göre MDBT batın içerisindeki (peritoneal/omental) daha küçük lezyonların tespitinde ve anastomoz hattının değerlendirilmesinde daha başarılı olmakla birlikte presakral alandaki lezyonlarda spesifite açısından belirgin bir üstünlük göstermemektedir. Güncel olarak nüks tümör araştırılmasında MDBT ile PET tetkikinin birbirini tamamlayıcı iki modalite olarak görmenin daha doğru bir yaklaşım olacağı kanısındayız.

TransRektal Ultrason (TRUS):

Transrektal US'nin en büyük avantajı erken evre tümörlerin değerlendirilmesinde tümörün kolon duvarına yaptığı invazyonu tespit edebilmedeki başarısıdır. TNM sınflamasına göre evrelendirme mümkün olabilmektedir[48].

US görünümünde kolon duvarı içiçe hipo ve hiper halkalar şeklinde görülmektedir. Ortada US probu yer almaktadır ve çevresindeki hiperekoik halka mukoza ve balon arayüzüne aittir. Bunun dışındaki ikinci halka hipoekoik yapıda olup muskularis mukozaya karşılık gelmektedir. Submukoza hiperekoik 3. halka, muskularis propria ise hipoekoik 4. halka olarak görülmektedir. En dışta ise perirektal yağ dokusuna veya peritonla kaplı bir alana denk gelmişse seroza ve yağ dokusuna ait hiperkoik halka yer almaktadır. Tümörün invazyon derinliği kolon duvarındaki bu yapılarının kesintiye uğraması ile değerlendirilmektedir. Perikolonik enflamatuar değişiklikler US de tümörle aynı ekojeniteye sahip olmaları nedeni ile tümörün olduğundan daha ileri evre olarak değerlendirilmesine yol açabilmektedir. Bu nedenle perikolonik yayılımın tespitinde transrektal US yetersiz kalmaktadır. Kolon lümenini ileri derecede daraltan bir tümörün varlığında rektal probun geçişine engel olması nedeni ile tümörün gerçek boyutunu ve yayılımını değerlendirmek mümkün olamayabilmektedir. Benzer şekilde proksimal rektum tümörlerinde de değerlendirmede sınırlamalar oluşabilmektedir[55].

TRUS perikolonik yağ içerisindeki lenf nodlarını hipoekoik yapılar şeklnde gösterebilmektedir. Tecrübelerimize göre daha uzak lenfatikler, pelvik duvar tutulumu ve komşu/uzak organ metastazları bakımından evrelendirmeyi tamamlamak için mutlaka BT veya MR tetkikine gerek vardır. Ayrıca unutulmaması gereken bir diğer nokta TRUS'un tetkiki yapan kişinin deneyimine çok bağlı olduğudur . Deneyimli bir radyologla yapılan TRUS'un erken evre primer rektal tümörlerin sınıflamasında (T1-T2) tercih edilmesini bu evredeki tümörler için tamamlayıcı olarak BT veya MR'ın gerekli olmadığını düşünmekteyiz. Buna karşın primer lokal invaziv tümörlerde tamamlayıcı olarak tercihan MDBT ve/veya MR ile evrelendirmenin tamamlanması gerekmektedir. Lokal invaziv veya metastatik tümörlerde cerrahi öncesi neoadjuvan kemoradyoterapi uygulanmışsa kontrollerde tedaviye sekonder enflamatuar değişikliklerin regresyonun değerlemesinde hatalara yol açabileceği unutulmamalıdır. Rektal primer tümöre cerrahi planlanıyorsa invazyon derinliğini saptamadaki yetersizliği ve eğer MDBT ile yapılmamışsa büyük ihtimalle mesorektal fasyanın görüntülenmesindeki eksikliği ile perirektal yağlı dokuya süspekt açılımının daha iyi saptanması

amacıyla BT bulgularının pelvik MR ile desteklenmesi uygun olacaktır. Rektum dışı tümörlerde ve lokal ileri evre rektal tümörlerde MDBT tetkiki tek başına yeterli olmaktadır. Özellikle peritoneal yüzeylere yayılımın değerlendirilmesinde MDBT MR'a göre daha kolay uygulanabilir ve daha yüksek bir sensitiviteye sahip modalite olarak kabul edilebilir[56].

TRUS'un lokal evrelemede doğruluğu % 81-93 arasında ortalama % 88 civarındadır.Lenf nodlarındaki reaktif /infiltratif ayırımının yapılabilmesinde ise başarılı değildir (% 50-57). Radyoterapi sonrası tabakalar arasında ayrımın ortadan kalkması nedeni ile US ile değerlendirme imkansız hala gelmektedir. TRUS'un rolü günümüz için şu şekilde çizilebilir[56]:

Lokal rezeksiyona karar verilmiş iyi diferansiye küçük tümörlerin değerlendirilmesi

Distal lezyonlarda prostatik invazyon açısından

Büyük villöz adenokanserlerde submukozal rezeksiyona kontrendike olabilecek invazyon varlığının araştırılmasında,

Rektal kitlenin veya olası lokal nüksün araştırılması,

Submukozal biosiye rehberlik[56].

Rektum Tümörlerinde PET-BT

Şu an için seçilmiş hastalarda yapılacak evreleme dışında , primer odağın saptanması amacıyla FDG-PET önerilmemektedir[57]. Primer tümör tanısına yönelik tarama açısından potansiyel taşısa da FDG-PET'in bu endikasyon için kullanımı çok sınırlı kalmıştır. Benign kolon poliplerinin de malignite düzeyinde FDG tutulumu göstermesi primer tanıda PET'in birincil yöntem olmasını ve bir tarama testi olarak kullanılmasını engellemektedir . Bilinen intraluminal tümörler %95-100 oranında FDG PET tetkikinde görülmektedir. (resim 16) Ancak müsinöz tümörler ile küçük tübülovillöz adenomlar yalancı negatif sonuçlara yol açabilmektedir[58-61].

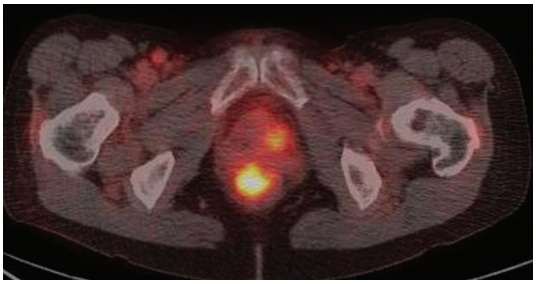

Resim 16: PET-BT füzyon aksiyel kesit füzyon görüntüde distal rektumda malign düzeyde FDG tutulumu

Kolorektal kanserlerde FDG-PET en yaygın olarak primer tedavi sonrası takip döneminde nüksleri belirlemeye ve nüks belirlenen hastalarda yeniden evrelemeye yönelik olarak kullanılmaktadır. Özellikle metastatik hastalıkta tedaviye yanıtın değerlendirilmesi FDG-PET'in sıklıkla kullanıldığı diğer bir endikasyondur. Primer tümörde ameliyat öncesi evreleme ve tümörün kemosensitivitesinin belirlenmesi de zaman zaman kullanılan endikasyonlardır[62-63].

Rektum tümörlerinin lokal T evrelemesinde primer tümör ile mesorektal fasyanın anatomik ilişkisinin değerlendirilmesi en önemli faktör olup PET-BT ile karşılaştırıldığında MR'ı daha başarılı kılmaktadır.

Lenf nod tutulumu önemli bir prognostik indikatördür. MR ve BT patolojik boyuta ulaşan lokal ve paraaortik lenf nodlarını tespit edebilmekte oldukça başarılı iken PET-BT ile metabolik değişiklikler gösteren tümör ile infitre olmuş normal boyuttaki lenf nodlarının tespit edilebilmesi mümkün olabilmektedir. Bununla birlikte pratik anlamda uzaysal rezolüsyonun sınırlaması (kesit kalınlığına görece daha küçük lenf nodlarının tespit edilememesi), çok küçük tümör yükü bulunan lenf nodlarının detekte edilememesi veya tümöre çok yakın lenf nodlarının ayırt edilememesi PET-BT ile N evreleme sensitivitesinin ortalama % 29- 37 da kalmasına yol açmaktadır. Bununla birlikte spesifite % 87 gibi oldukça yüksektir.

Karaciğer metastazlarının belirlenmesinde FDG-PET daha iyi sonuçlar verse de sınırlı uzaysal rezolüsyon nedeniyle küçük lezyonlarda (lenf nodlarındakine benzer nedenlerle) FDG-PET'in duyarlılığının azalacağı gözönünde bulundurulmalıdır. Peritoneal ve omental metastazlarının tespitinde de PET-BT barsaklardaki fizyolojik tutulumlar nedeni ile zorlanmaktadır.

Lokal nüks operasyondan sonraki 3 yıl içerisinde %20-30 oranında karşımıza çıkmaktadır. Presakral mesafede operasyondan ve/veya radyoterapiden sonra gelişen yumuşak doku yoğunluklarının değerlendirilmesinde nüks ile fibrotik değişikliklerin ayırımını yapabilmek BT ile mümkün olamazken kontrastlı MR ve PET-BT ile ayırıcı tanıya gidebilme imkanı bulunmaktadır. Ancak özellikle postop dönemde presakral alanda gelişen enflamatuar veya enfeksiyöz komplikasyonlar varsa nüks / postop ayrımını ciddi olarak güçleştirmektedir. Böyle olgularda postop döneme ait tetkiklerinin karşılaştırılması ve klinik seyrin bilinmesi tanı açısından önem kazanmaktadır. Bu olgularda biyopsi imkanı olsa bile negatif sonuçlar tanıda soru işareti bırakmaktadır. PET-BT'nin negatif prediktif değeri %92 , pozitif prediktif değeri % 76 , sensitivite ve spesifitesi %84 ve %88 civarındadır. MR için bu değerler sırasıyla % 98 ,%48,%87 ve % 86 'dır[64-67].

Rektum tümörlü olguların takibinde belirli aralıklarla CEA ölçümleri, BT, MR ve endoskopik tetkikler kullanılmaktadır. CEA yükselmesi nüks için oldukça spesifik olmasına rağmen, ne yazık ki nükslü hastaların sadece %60'ında CEA yükselmesi olmaktadır. Konvansiyonel görüntülemeleri normal olan ancak açıklanamayan CEA yüksekliği olan hastalarda nükslerin lokalize edilmesinde FDG-PET %67-75 oranında başarılı bulunmaktadır. Konvansiyonel (US, BT, MR) yaklaşımlarla evrelenen ve rezektabl olarak değerlendirilen lokal nükslü hastaların değerlendirilmesinde rutin yöntemlere PET eklenmesi durumunda özellikle faydasız laparotomilerin önlenmesi ile önemli oranda tıbbi giderlerde azalma olduğu (cost-effective) gösterilmiştir. Konvansiyonel evrelemeye FDG-PET eklendiğinde ortalama %20-44 oranında hasta yaklaşımının değiştiği gösterilmiştir.

Radyoterapi ve/veya kemoterapi uygulamasından sonra tümördeki metabolik aktivitenin azalması tedaviye iyi yanıtın etkili bir göstergesidir. Ancak radyoterapi sonrası erken dönemde oluşan inflamatuar değişiklikler PET'in değerlendirilmesini zorlaştırmaktadır. Bu nedenle radyoterapi sonrası kontrol PET çalışmasının asgari 3 ay, ideal olarak ise 6 ay sonra yapılması önerilmektedir.

Sonuç olarak, PET-BT'nin endikasyonları rektum tümörlerinde nüks araştırılması ve yeniden evreleme, neoadjuvan tedavi yanıtının değerlendirilmesi ve primer tümörlerde preoperatif evrelemeye yardımcı olmak şeklinde özetlenebilir[67].

KAYNAKLAR

1. *Wald, C, Scheirey CD , Tran, TM, Erbay N. An Update on Imaging of Colorectal Cancer . Surg Clin N Am 86 (2006) 819–847*
2. *Prokop M, Galanski M . 2003 Spiral and Multislice Computed Tomography of the body. Thieme, Stutgart, New York*
3. *Bipat S, Glas AS, Slors FJ, Zwinderman AH, Bossuyt PM, Stoker J. Rectal cancer: local staging and assessment of lymph node involvement with endoluminal US, CT, and MR imaging-a meta-analysis. Radiology. 2004 Sep;232(3):773-83.*
4. *Kulinna C, Eibel R, Matzek W, Bonel H, Aust D, Strauss T, Reiser M, Scheidler J. Staging of rectal cancer: diagnostic potential of multiplanar reconstructions with MDCT. AJR Am J Roentgenol. 2004 Aug;183(2):421-7.*
5. *Gore RM,Levine MS. Textbook of Gastrointestinal Radiology.3 rd Ed.2008 Saunders Elsevier. Phladelphia PA 1123-1166*
6. *Valls C, Andía E, Sánchez A, Gumà A, Figueras J, Torras J, Serrano T. Hepatic metastases from colorectal cancer: preoperative detection and assessment of resectability with helical CT. Radiology. 2001 Jan;218(1):55-60.*
7. *Colley DP, Farrell JA, Clark RA. Perforated colon carcinoma presenting as a suprarenal mass. Comput Tomogr. 1981 Jan-Mar;5(1):55-8*
8. *Farouk R, Nelson H, Radice E, Mercill S, Gunderson L. Accuracy of computed tomography in determining resectability for locally advanced primary or recurrent colorectal cancers. Am J Surg. 1998 Apr;175(4):283-7.*
9. *Thoeni RF, Moss AA, Schnyder P, Margulis AR. Detection and staging of primary rectal and rectosigmoid cancer by computed tomography. Radiology. 1981 Oct;141(1):135-8.*
10. *Compton CC, Fielding LP, Burgart LJ,et al. Prognostic factors in colorectal cancer. College of American Pathologists Consensus Statement 1999. Arch Pathol Lab Med. 2000 Jul;124(7):979-94.*
11. *Bipat S, Glas AS, Slors FJ, Zwinderman AH, Bossuyt PM, Stoker J. Rectal cancer: local staging and assessment of lymph node involvement with endoluminal US, CT, and MR imaging-a meta-analysis. Radiology. 2004 Sep;232(3):773-83*
12. *Balthazar EJ, Megibow AJ, Hulnick D, Naidich DP. Carcinoma of the colon: detection and preoperative staging by CT. AJR Am J Roentgenol. 1988 Feb;150(2):301-6.*
13. *Kinkel K, Lu Y, Both M, Warren RS, Thoeni RF. Detection of hepatic metastases from cancers of the gastrointestinal tract by using noninvasive imaging methods (US, CT, MR imaging, PET): a meta-analysis. Radiology. 2002 Sep;224(3):748-56.*
14. *Kulinna C, Eibel R, Matzek W, Bonel H, Aust D, Strauss T, Reiser M, Scheidler J. Staging of rectal cancer: diagnostic potential of multiplanar reconstructions with MDCT. AJR Am J Roentgenol. 2004 Aug;183(2):421-7.*
15. *Stevenson GW,Wilson JA,Wilkinson J,Pain following colonoscopy:elimination with carbon dioxide.Gastrointest Endosc 1992;38:564-567*
16. *Laks S, Macari M, Bini EJ.Positional change in colon polyps at Ct colonography. Radiology 2004; 231:761-766*

17. *Macari M, Bini EJ, Xue X et al. Colorectal neoplasm: prospective comparison of thin section low dose MDCT colonography and conventional colonoscopy for detection.Radiology .2002 ;224 :383-392*

18. *Fenlon HM,Nunes PD,Schrov CP,et al.A comparison of virtual and conventional colonoscopy for the detection of colorectal polyps. N Eng J Med. 1999;342;1496-1503*

19. *Macari M,Bini EJ,Jacops SL,et al.Colorectal polyps and cancers in asymptomatic average risk patients :evaluation with CT colonography. Radiology 2004.230;629-636*

20. *Chung DJ,Huh KC,Choi WJ,Kim JK. Ct colonography using 16 MDCT in the evaluation of colorectal cancer. AJR 2005 ;184:98-103*

21. *Wald, C, Scheirey CD , Tran, TM, Erbay N. An Update on Imaging of Colorectal Cancer . Surg Clin N Am 86 (2006) 819–847*

22. *Murano A., Sasaki F., Kido C., et al: Endoscopic MRI using 3D-spoiled GRASS (SPGR) sequences for local staging of rectal carcinoma. J Comput Assisst Tomogr 19. 586.1995*

23. *Joosten F.B.M., Jansen J.B.M.J., Joosten H.J.M., et al: Staging of rectal carcinoma using MR double surface coil, MR endorectal coil, and intrarectal ultrasound: correlation with histopathologic findings. J Comput Assisst Tomogr 19. 52.1995*

24. *Blomqvist L., Machado M., Rubio C., et al: Rectal tumor staging: MR imaging using pelvic phased-array and endorectal coil vs endoscopic ultrasonography. Eur Radiol 10. 653-660.2000; 49-50-51*

25. *Maldjian C., Smith R., Kilger A., et al: Endorectal surface coil MR imaging as a staging technique for rectal carcinoma: a comparison study to rectal endosonography. Abd Imaging 25. 2000;75-80.*

26. *Michael R. Torkzad & Lars Pahlman & Bengt Glimelius. Magnetic resonance imaging (MRI) in rectal cancer:a comprehensive review. Insights Imaging (2010) 1:245–267*

27. *Wald, C, Scheirey CD , Tran, TM, Erbay N. An Update on Imaging of Colorectal Cancer . Surg Clin N Am 86 (2006) 819–847*

28. *Brown G, Kirkham A, Williams GT, Bourne M, Radcliffe AG, Sayman J, Newell R, Sinnatamby C, Heald RJ. High-resolution MRI of the anatomy important in total mesorectal excision of the rectum. AJR Am J Roentgenol. 2004 Feb;182(2):431-9.*

29. *Brown G, Radcliffe AG, Newcombe RG, Dallimore NS, Bourne MW, Williams GT. Preoperative assessment of prognostic factors in rectal cancer using high-resolution magnetic resonance imaging.Br J Surg. 2003 Mar;90(3):355-64.*

30. *Akasu T, Iinuma G, Fujita T, Muramatsu Y, Tateishi U, Miyakawa K, Murakami T, Moriyama N. Thin-section MRI with a phased-array coil for preoperative evaluation of pelvic anatomy and tumor extent in patients with rectal cancer.AJR Am J Roentgenol. 2005 Feb;184(2):531-8.*

31. *Vliegen RF, Beets GL, Lammering G, Dresen RC, Rutten HJ, Kessels AG, Oei TK, de Bruïne AP, van Engelshoven JM, Beets-Tan RG. Mesorectal fascia invasion after neoadjuvant chemotherapy and radiation therapy for locally advanced rectal cancer: accuracy of MR imaging for prediction.Radiology. 2008 Feb;246(2):454-62.*

32. *Beets-Tan RG, Beets GL. Rectal cancer: review with emphasis on MR imaging.Radiology. 2004 Aug;232(2):335-46.*

33. *Maldjian C, Smith R, Kilger A, Schnall M, Ginsberg G, Kochman M Endorectal surface coil MR imaging as a staging technique for rectal carcinoma: a comparison study to rectal endosonography.Abdom Imaging. 2000 Jan-Feb;25(1):75-80.*

34. *Brown G, Richards CJ, Bourne MW, Newcombe RG, Radcliffe AG, Dallimore NS, Williams GT. Morphologic predictors of lymph node status in rectal cancer with use of high-spatial-resolution MR imaging with histopathologic comparison.Radiology. 2003 May;227(2):371-7.*

35. *Semelka RC . Abdominal_pelvic MRI , Semelka RC, Pedro SM , Armao D , Ascher S , Mareas H .2002 Wiles-Liss, New York Gastrointestinal Tract ;527-651*

36. *Brown G, Richards CJ, Bourne MW, Newcombe RG, Radcliffe AG, Dallimore NS, et al. Morphologic predictors of lymph node status in rectal cancer with use of high-spatial-resolution MR imaging with histopathologic comparison. Radiology 2003; 227: 371–7*

37. *Bhattacharjya S., Bhattacharjya T., Baber S., et al: Prospective study of contrast-enhanced computed tomography, computed tomography during arterioportography, and magnetic resonance imaging for staging colorectal liver metastases for liver resection. Br J Surg 91. 1361-1369.2004*

38. *Mahfouz A.-E., Hamm B., Taupitz M., et al: Hypervascular liver lesions: differentiation of focal nodular hyperplasia from malignant tumors with dynamic gadolinium-enhanced MR imaging. Radiology 186. 133-138.1993*

39. *Mahfouz A.-E., Hamm B., Wolf K.-J.: Peripheral wash-out: a sign of malignancy on dynamic gadolinium-enhanced MR images of focal liver lesions. Radiology 190. 49-52.1994;*

40. *M.J. Gollub, L.H. Schwartz ,T. Akhurst :Update on Colorectal Cancer Imaging . Radiologic Clinics of North America - Volume 45, Issue 1 (January 2007)*

41. *Shoenut JP,Semelka RC,Silverman R,Yaffa CS,Mickflicker AB.MRI evaluation of focal extent of colorectal mass lesions.J Clin Gastroenterol 17:248-253,1993*

42. *Dworak O, Keilholz L, Hoffmann A (1997) Pathological features of rectal cancer after preoperative radiochemotherapy. Int J Colorectal Dis 12(1):19–23)*

43. *Nougaret S, Fujii S, Addley HC,et all. Neoadjuvant chemotherapy evaluation by MRI volumetry in rectal cancer followed by chemoradiation and total mesorectal excision: Initial experience.J Magn Reson Imaging. 2013 Sep;38(3):726-32.*

44. *Kelvin FM, Korobkin M, Breiman RS, Clair MR, Heaston DK, Moore AV, Jones RS. Recurrent rectal carcinoma in an asymptomatic patient.J Comput Assist Tomogr. 1982 Feb;6(1):186-8.*

45. *Even-Sapir E, Parag Y, Lerman H, Gutman M, Levine C, Rabau M, Figer A, Metser U. Detection of recurrence in patients with rectal cancer: PET/CT after abdominoperineal or anterior resection. Radiology. 2004 Sep;232(3):815-22*

46. *Thoeni RF, Moss AA, Schnyder P, Margulis AR. Detection and staging of primary rectal and rectosigmoid cancer by computed tomography. Radiology. 1981 Oct;141(1):135-8.*

47. *Kelvin FM, Korobkin M, Heaston DK, Grant JP, Akwari O. The pelvis after surgery for rectal carcinoma: serial CT observations with emphasis on nonneoplastic features.AJR Am J Roentgenol. 1983 Nov;141(5):959-64.*

48. *Fuchsjäger MH, Maier AG, Schima W, Zebedin E, Herbst F, Mittlböck M, Wrba F, Lechner GL. Comparison of transrectal sonography and double-contrast MR imaging when staging rectal cancer.AJR Am J Roentgenol. 2003 Aug;181(2):421-7.*

49. *Markus J, Morrissey B, deGara C, Tarulli G. MRI of recurrent rectosigmoid carcinoma. Abdom Imaging. 1997 May-Jun;22(3):338-42*

50. *Shoenut JP, Semelka RC, Silverman R, Yaffe CS, Micflikier AB. Magnetic resonance imaging evaluation of the local extent of colorectal mass lesions.J Clin Gastroenterol. 1993 Oct;17(3):248-53*

51. *De Lange EE, Fechner RE, Wanebo HJ. Suspected recurrent rectosigmoid carcinoma after abdominoperineal resection: MR imaging and histopathologic findings.Radiology. 1989 Feb;170(2):323-8.*

52. *Kee F, Wilson RH, Gilliland R, Sloan JM, Rowlands BJ, Moorehead RJ. Changing site distribution of colorectal cancer.BMJ. 1992 Jul 18;305(6846):158.*

53. *Ito K, Kato T, Tadokoro M, Ishiguchi T, Oshima M, Ishigaki T, Sakuma S. Recurrent rectal cancer and scar: differentiation with PET and MR imaging.Radiology. 1992 Feb;182(2):549-52*

54. *Hundt W, Braunschweig R, Reiser M. Evaluation of spiral CT in staging of colon and rectum carcinoma. Eur Radiol. 1999;9(1):78-84.*

55. *Colorectal carcinoma: preoperative TNM classification with endosonography.Tio TL, Coene PP, van Delden OM, Tytgat GN.Radiology. 1991 Apr;179(1):165-70. * Wolfman NT, Ott DJ. Endoscopic ultrasonography.Semin Roentgenol. 1996 Apr;31(2):154-61.*

56. *Goldman S, Arvidson H,Norming K, Lagerstad F et all. 1991 Transrectal US and CT in preoperative staging of lower rectal adenocarcinomas. Gastrointest Radiol 16:259-263*

57. *Kolorektal Kanserlerde 18F-FDG PET/BT Kullanımı F.Dane , F.Dede, B. M. Atasoy . UHOD Sayı: 2 Cilt : 18 Yıl: 2008*

58. *I.J. Park , H.C. Kim , C.S. Yu et all. Efficacy of PET/CT in the accurate evaluation of primary colorectal carcinoma EJSO 32 (2006) 941e947*

59. *Flanagan FL, Dehdashti F, Ogunbiyi OA, et al. Utility of FDG PET for investigating unexplained plasma CEA elevation in patients with colorectal cancer. Ann Surg 1998;227:319-323*

60. *Valk PE, Abella-Columna E, Haseman MK, et al. Wholebody PET imaging with F-18-fluorodeoxyglucose in management of recurrent colorectal cancer. Arch Surg 1999;134:503-511*

61. *Park KC, Schwimmer J, Shepherd JE, et al. Decision analysis for the cost-effective management of recurrent colorectal cancer. Annals of Surgery 2001; 233:310-319*

62. *Strasberg SM, Dehdashti F, Siegel BA, et al. Survival of patients evaluated by FDG-PET before hepatic resection for metastatic colorectal carcinoma: a prospective database study.*

63. *Annals of Surgery 2001; 233:293-299 * Meta J, Seltzer M, Schiepers C, et al. Impact of FDG-PET on managing patients with colorectal cancer: the referring physician's perspective. J Nucl Med 2001; 42:586-590*

64. *Schaefer O, Langer M. Detection of recurrent rectal cancer with CT, MRI and PET/CT . Eur Radiol. 2007 Aug;17(8):2044-54.*

65. *Wiering B, Krabbe PF, Jager GJ, Oyen WJ, Ruers TJ. The impact of fluor-18-deoxyglucose-positron emission tomography in the management of colorectal liver metastases. Cancer 2005; 104: 2658-2670.*

66. *Nagata Y, Yamamoto K, Hiraoka M, et al. Monitoring liver tumor therapy with [18F]FDG positron emission tomography. J Comput Assist Tomogr 1990;14:370-374*

67. *K. Sönmezoğlu Kolorektal Kanserlerde Görüntüleme . Kolon ve Rektum Kanserleri . İstanbul , Seçil Offset Matbaacılık ve Ambalaj Sanayi Ltd.Şti., 2010, 101- 115.*

KANSER GÜNDEMİ DERGİSİ Volume 1/4, Ekim 2013 - REKTUM KANSERİ

REKTUM KANSERİNİN CERRAHİ TEDAVİSİ

Dr. Dursun Buğra(*), Dr. Emre Balık(**)

(*) *Koç Üniversitesi Tıp Fakültesi Genel Cerrahi Anabilim Dalı*

(**) *İstanbul Üniversitesi İstanbul Tıp Fakültesi Genel Cerrahi Anabilim Dalı*

Amerika Birleşik Devletleri'nde yılda yaklaşık 42000 yeni rektum kanseri olgusuna tanı konulurken 8500 olgu bu hastalık ve hastalığın yarattığı sorunlar nedeniyle kaybedilmektedir. Rektum kanserinin medikal ve cerrahi tedavisinde son 30 yılda önemli değişiklikler ve gelişmeler olmuştur. Bu bölümde rektum kanserinin güncel cerrahi tedavisi değerlendirilecektir.

Rektum Kanserinde Cerrahi Teknikler

Rektum kanserinde, rezeksiyon ve anastomoz yöntemleri 1940'ların sonlarına doğru uygulanmaya başlanmıştır. Bundan önceki dönemlerde, kolon ve rektum cerrahisinde rezeksiyon sonrası kalıcı stoma uygulaması söz konusuydu. Son dönemde teknolojideki gelişmeler, özellikle rektum kanseri cerrahisinde anastomoz yüzdelerini artırmıştır[1-4]. Küratif cerrahi yapılamayacak olan hastalar için palyasyonu sağlamanın en iyi yolu yine cerrahi tedavi olarak gözükmektedir. Eğer hastanın makul anestezi riski ve de sınırlı bir metastazı mevcut ise primer tümörün rezeksiyonu hastalara daha iyi yaşam kalitesi ve hastalığa ait belirtilerin daha az ortaya çıkmasına sebep olmaktadır. Eğer primer tümörün rezeksiyonu söz konusu değil ve de hasta semptomatik ise fekal diversiyon (stoma açılması) semptomatik iyileşmeyi sağlayacak ve de hastanın medikal tedavilerinin uygulanmasına izin verecektir. Çok sayıda metastazın olduğu ancak primer tümörün küçük ve belirti vermediği durumlarda ise cerrahi rezeksiyon yapılması hastanın yaşam süresine katkı sağlmadığı gibi çıkabilecek komplikasyonlar nedeniyle esas uygulanması gereken tedavi olan kemoterapiyi uygulama imkanı olamamaktadır. Yaygın metastatik lezyonları olan hastaların yaşam sürelerini belirleyecek olan metastazlar olacak ve hastalar metastazlar nedeniyle kaybedilecektir.

Rektum kanserinde rezeksiyon sınırlarını belirleyen en önemli unsurlar kemik yapı ve tümörün komşu organlar ile olan ilişkisidir. Bazı olgularda lokal nüks hastalığın doğal seyri nedeniyle kaçınılmazken,bazı olgularda da yetersiz cerrahi tekniğe bağlı olarak karşımıza çıkmaktadır[5-8]. Yıllar içinde yapılan birçok çalışma,cerrahın teknik beceri ve bilgisinin ameliyat sonrası sonuçlar ve yaşam süresi üzerine etkisi olduğunu göstermiştir. Mc Ardle ve Hole yapmış olduğu çalışmada, 645 rektum kanseri olgusunun ameliyat sonrası morbidite, mortalite ve survi analizlerinin ameliyatları yapan cerrahlara göre analiz edildiğinde küratif rezeksiyon %40-76, mortalite %8-30, lokal nüks %0-21, anastomoz kaçağı ise %0-25 oranında olduğu saptanmıştır[9].

Hastanelerin hasta hacminin de sfinkter koruyucu cerrahi, ameliyat sonrası mortalite, genel sağ kalım üzerine etkili olduğu bilinmektedir[9,10].

Senelik yirmi vakadan fazla rektum kanseri cerrahisi yapılan hastaneler ile yediden az vaka yapılan hastaneler arasında amputasyon (% 29,5 vs %36,5), 30 günlük mortalite (%1,6 vs % 4,8) ve 2 senelik sağ kalım (%83,7 vs %76,6) oranları arasında anlamlı farklılık (p=0.002) olduğu yapılan çalışmalarda ortaya konulmuştur[10-12].

Total Mezorektal Eksizyon

Rektum kanseri cerrahisinde rektumun mezosu ile bir bütün halinde keskin diseksiyon tekniği ile bir bütün olarak çıkarılması tekniğine total mezorektal eksizyon (TME) adı verilmektedir[4]. Bu teknik ilk kez Heald tarafından 1982'de tanımlanmış ve günümüze kadar yapılan tüm çalışmalarda bu kavram temel alınmıştır. TME deki amaç künt ve kör diseksiyonun yerine, keskin ve direkt görüş altında otonomik sinirlerin korun-

ması, iyi bir hemostaz ve de mezorektumun bir bütün halinde çıkarılmasıdır.

Çevresel cerrahi sınır (ÇCS) pozitifliği sürviyi doğrudan etkileyen faktör olup mortaliteyi üç, lokal nüks oranını on iki kez artırdığı yapılan çalışmalarda gösterilmiştir. TME tekniğine uyulmadan yapılan rektum rezeksiyonlarında %25'lerde olan çevresel cerrahi sınır pozitifliği TME de %7'lere düşmektedir[7-12].

Çeşitli grupların yapmış olduğu çalışmalarda TME ile lokal nüks oranları %5-7 arasında iken North Central Cancer Treatment grubunun yaptığı çalışmanın kontrol grubunda; cerrahi ve radyoterapi tedavisi yapılan hastalarda lokal nüks %25'lerde iken kemoterapi bu oranı sadece % 50 daha azaltabilmektedir. Bu tekniğin kurallarına uyulması sadece lokal nüks oranı azaltmamakta aynı zamanda genel sağ kalımı uzatmaktadır[11-13].

TME'nin sağ kalım üzerindeki bu olumlu yönlerinin yanında ameliyat sonrası morbidite özellikle de anastomoz iyileşmesi üzerinde olumsuz etkileri görülebilmektedir. TME sonrası ortaya çıkabilecek anastomoz kaçaklarının önelenebilmesi için saptırıcı stoma yapılması günümüzde neredeyse rutin bir uygulama haline gelmiştir[6,8,10].

Rektum kanseri cerrahisinde uygulanan künt diseksiyon sempatik ve parasempatik sinir sisteminde ciddi hasarlar oluşmakta bu da hastalarda kalıcı üriner ve seksüel disfonsiyonlara (%25-75) neden olmaktadır. Total mezorektal eksizyon uygulamaları sonrasında ise bu oranlarda belrigin düşüş gösterilmiştir(%10-30)[6,10,11].

Rektum kanseri cerrahisi sırasında muhtemel sinir yaralanmalarının nerelerde olacağı günümüzde çok iyi bilinmektedir. Sempatik sinir sisteminin en proksimal bölgede yerleştiği nokta aorta çevresindedir. Rektum kanseri cerrahisi sırasında sempatik sinir liflerinin en sık olarak inferior mezenterik arterin diseksiyonu ve de pelvik girim sırasındaki diseksiyon esnasında yaralanmaktadır. İzole sempatik sinir liflerinin yaralanması ise retrograd ejokülasyona neden olmaktadır. Pelvik yan duvar diseksiyonu sırasında oluşabilecek yaralanmalarda ise hem parasempatik hem de sempatik sinir liflerinin yaralanma riski bulunmaktadır. Bu durumda impotans ve mesane fonksiyon bozuklukları meydana gelmektedir. Rektumun ön ve yan diseksiyonu sırasında özelllikle hipogastrik ve errigentes sinirlerinin yaralanma riski bulunmaktadır[1,6,11].

Distal ve Çevresel Cerrahi Sınır

Rektum kanserinde rezeksiyon sınırları konusunda hala tartışmalar söz konusudur. Rektum kanserinin birincil yayılım yolu lenfatik yolla proksimale doğru olurken, peritoneal refleksiyonun altında distale intramural ve ekstramural olarak lenfatik ya da vasküler yolla yayılım gösterebilmektedir. Distal intramural yayılım söz konusu olduğunda, kötü differansiye ve metastatik karakterde olmadığı takdirde yayılım tümörün 2 cm distaline kadar olmaktadır. Williams ve arkadaşlarının yapmış olduğu çalışmada, 50 hastanın sadece 12'sinde distal intramural yayılım söz konusu olup bu çalışmada sadece %6 hastada 2 cm'den fazla intamural distal yayılım saptanmıştır.(13-15) Bu nedenle rektum kanseri cerrahisinde 2,5 cm lik yaş distal cerrahi sınırın %94 hastada yeterli olduğu gösterilmiştir. Günümüzde 2 cm'lik distal cerrahi sınırın yeterli olduğu kabul edilmesinin yanı sıra distal yerleşimli rektum tümörlü olgularda sfinkter koruyucu cerrahi yapılabilmesi cerrahi sınırlarda mikroskobik tümör olmaması da yeterli olarak kabul edilmektedir[13-16].

Quirke tarafından ilk kez tanımlanan çevresel cerrahi sınır kavramında tümörün radial olarak yayıldığı ve çevresel cerrahi sınırda tümör infiltrasyonu olduğu takdirde lokal nüks ihtimalinin daha yüksek olduğu gösterilmiştir. Quirke'den sonra Cawthorn ve arkadaşları da çevresel cerrahi sınır pozitifliğinde prognozun kötü olduğunu göstermiştir[17,18].

Rektum Kanseri Cerrahisinde Uygun Tedavi

Rektum kanseri olgularının yönetimi gün geçtikçe daha da karmaşık hale gelmektedir. Bir yandan neoadjuvan tedavi ve cerrahi uygulamaları söz konusu iken öte yandan neoadjuvan tedavi sonrası ortaya çıkan tam yanıt olgularına ne yapılması gerektiği gün geçtikçe daha da karmaşık bir sorun haline gelmektedir. Cerrahi tedavi seçenekleri olarak bakıldığında ise cerrahların elinde lokal eksizyon, sfinkter koruyucu cerrahi ve abdominoperineal rezeksiyon olmak üzere üç seçenek bulunmaktadır.

T1 ve de seçilmiş T2 tümör olgularında hem sfinkter hem de fonksiyonların korunması amacıyla lokal eksizyon çok iyi bir seçenek olarak karşımıza çıkmaktadır. Ancak T2 tümörlerde nükslerin çok olması nedeniyle ek tedavilerin yapılması söz konusu olmaktadır. T3 tümörler için ise lokal tedavilerin yeri bulunmamaktadır.

Hastaya ait (obezite, cinsiyet,yandaş hastalıklar), rektum patolojisinin özellikleri (evre ve lokalizasyon) ve de cerraha ait faktörler (deneyim ve bilgi) cerrahi tedavinin başarısını doğrudan etkilemektedir.

Özet olarak rektum kanserli her olgu kendi özelinde değerlendirilmeli ve de tedavisi planlanmalıdır.

Rektum Rezeksiyon Teknikleri

Abdominoperineal Rezeksiyon (APR)

Abdominoperineal rezeksiyon ilk kez Miles(19) tarafından 1908 de tanımlanmıştır. Miles'ın ilk tariflemiş olduğu ameliyatın 5 ana aşaması vardır.

- Tüm mezorektumun çıkarılması
- Yukarı yayılım bölgesinin çıkarılması
- Geniş perineal diseksiyon
- Abdominal anüs
- İliak arter lenf nodu diseksiyonu

1908 yılında ilk kez bu şekilde tariflenen ameliyatın günümüze değin değişen bir tek iliak lenf nodu diseksiyonu kısmı olmuştur. İliak arter boyunca lenf nodu diseksiyonu günümüzde rutin olarak yapılmamaktadır. APR, doğrudan sfinkter invazyonu olan ya da çok aşağı yerleşimli olup da güvenli distal cerrahi sınırla çıkarılamayacak tümörlü hastalarda uygulanmaktadır. Kimi zamanda nadiren de olsa orta – üst yerleşimli ancak kötü anal fonksiyonu olan (cerrahi tedavi öncesi belirgin inkontinans) hastalar için de APR bir seçenek olarak karşımıza çıkmaktadır. Son zamanlarda çok aşağı yerleşimli tümörlerde obturator ve pelvik yan duvar lenf nodu diseksiyonu için ekstralevator TME diseksiyonu önerilmektedir[19,20].

APR tekniği için hastanın ameliyat masasında litotomi pozisyonunda olması yeterli olmaktadır, kimi ekiplerce sakrumun eleve edilmesi amacıyla hastanın pelvik bölgesine bir yastık konulması ameliyata hazırlık ve de perineal bölgedeki cerrahi girişimi kolaylaştırdığı düşüncesiyle uygulanmaktadır.

APR için klasik cerrahi için göbek üstünü geçmeyen bir orta hat kesisi yeterli olmaktadır. Bu sırada yapılacak bir genel eksplorasyonda ekstra pelvik bir hastalığın varlığında (peritoneal, karaciğer metastazları veya frozen pelvis) hastaya rezeksiyon yapılmaksızın sadece stoma uygulaması yeterli olacaktır.

APR ameliyatı, laparoskopik olarak da çok başarılı olarak uygulanabilmekte ve piyesin perineden çıkarılması sayesinde laparoskopinin hasta için sağlamış olduğu tüm artı kazanımlar bu ameliyatta görülebilmektedir.

Mezorektumun tamamının çıkarılabilmesi için sigmoid kolon ve inen kolonun tamamının serbestlenmesi gerekmektedir. İnferior mezenterik arter ve ven çıkış noktasından bağlanarak, damar kontrolü sağlanırken hastanın üreter ve gonodal damarlarının bütünlüğünün de korunması gerekmektedir. İnferior mezenterik arterin bağlanması sırasında sempatik sinir sistemine ait sinir liflerinin korunması fonksiyonel sonuçlar açısından önem taşımaktadır[11].

Mezenterin serbestlenmesi sonrasında inen kolon ve sigmoid kolon bileşkesinde, kanlanmanın iyi olduğu bir noktadan proksimal rezeksiyonun yapılması gerekmektedir. Bu aşamada sol fleksuranın serbestlenmesi genel olarak gerekmese de stomanın sağlıklı olarak oluşturulması için kimi zaman fleksura mobilizasayonu yapılması gerekmektedir göstermektedir. Bu aşamadan sonra ise pelvik diseksiyona başlanması gerekmektedir. Başarılı bir total mezorektal eksizyon için IMA nın kök kısmından bağlanması ana kural olarak kabul edilmektedir. Diseksiyona promontoryum seviyesinden başlanıp keskin diseksiyon ile semptatik sinir liflerinin korunmasını sağlayacak şekilde, pelvik tabana kadar ilerletilir. Bu aşamanın tamamlanmasından sonra diseksiyon öne ve yanlara doğru ilerletilecektir. Bu noktalarda da ise parasempatik sinir liflerinin korunması için üst seviyede dikkat gösterilmelidir. Bu sinir lifleri erkekte v.seminalis, kadında kardinal ligamanın hemen lateralinde kalmaktadır. Şüphesiz ki; özellikle erkekte öndeki diseksiyon en zor diseksiyon planıdır. Denonvillier fasyasının her iki tabakasınında diseksiyonun yapılması gerekmektedir. Tüm bu aşamaların düzgün olarak yapılmasını sonrasında mezorektum yağlı ve bilobüle olarak ortaya karşımıza çıkacaktır. Distale indikçe mezorektum iyice incelecek ve sadece ince bir yağ tabakası olarak görülecektir. Bu aşamaların tamamlanmasından sonra perineal aşamaya geçilmekte ve de anüs etrafına yapılacak olan eliptik keşiden önce torba ağzı dikişi ile anüsün kapatılması diseksiyonu kolaylaştıracak bir uygulamadır. Perineal diseksiyon yapılırken kesi önde perineal cisimden başlayarak yapılır, yanlarda iskiorektal çıkıntılara uzatılır ve arkada koksik çıkıntısında sonlandırılır. Bu kesi hattından başlanarak arkada koksik hizasından pelvise girilerek dairesel olarak rektum ve anal kanal diseksiyonun tamamlanması gerekmektedir. Doğru plandan yapılan diseksiyon sonunda piyes bir blok halinde perineden çıkarılarak ameliyat sonlandırılır. Perine açıklığı, standart APR de primer olarak kapatılırken ekstralevator APR de gluteal flep ya da biyolojik yamaların uygulamaları ile kapatılabilmektedir[21,23-25].

Aşağı Anterior Rezeksiyon – Sfinkter Koruyucu Cerrahi

Sfinkter koruyucu cerrahi teorik olarak üst ve orta rektum yerleşimli tümörlerde uygulanmaktadır. Özellikle cerrahi zımbaların kullanılmaya başlamasının ardından proksimal, orta ve bir kısım distal rektum tümörlerinde günümüzde sfinkter koruyucu cerrahi oranlarını artırmıştır[24,26].

Aşağı anterior rezeksiyon ameliyatı, üst ve orta rektal arterin bağlanarak pelvi-peritonun açılarak yapılan di-

seksiyon ile rektumun bir kısmının (parsiyel) veya tamamının (komplet) rezeksiyonu ve anastomoz olarak tanımlanmaktadır. Aşağı anterior rezeksiyon ameliyatı sırasında rektum arka taraftan pelvis tabanına kadar Waldeyer fasyası boyunca koksis ucuna kadar serbestlenmektedir. Ek olarak önde kadında vajen, erkek de prostat ile rektum arasındaki planların serbestlenmesi gerekmektedir. Distal cerrahi sınır için ise mümkünse 2 cm lik mesafenin sağlanması idealler arasındadır[27]. Sfinkter koruyucu cerrahinin yapılabilirliğini hastanın anatomik yapısı, sfinkterlerin yeterliliği, tümör sfinkterleri infiltre etme derecesi, distal cerrahi sınır mesafesi doğrudan etkileyen faktörler arasındadır[28-31].

Koloanal Anastomoz

Sfinkter koruyucu cerrahinin yapılabilirliğinin en üst seviyesi çok aşağı anterior rezeksiyon ve koloanal anastomoz ameliyatıdır. Bu ameliyatta çok aşağı yerleşimli rektum tümörlerinin, kabul edilebilir en az (mikroskopik) güvenli distal cerrahi sınırla tümörsüz olarak çıkarılması ve anal devamlılığın sağlanması amaçlanmaktadır. Bu ameliyat genellikle sfinkter invazyonu göstermeyen, aşağı yerleşimli ve standart aşağı anteriorun mümkün olmadığı durumlarda yapılmaktadır[29-31]. Diseksiyonun tamamlanması ve yeterli cerrahi sınırın sağlanmasından sonra rektum pelvik taban kasları seviyesinde kesilmekte ve anal kanal ile kolon arasında anastomoz yapılarak devamlılık sağlanmaktadır. Bu tür bir ameliyatta yapılacak anastomoz için sol fleksuranın, transvers kolononun sol yarısının da mutlaka serbestlenmesi gerekmektedir. Bu durumda pelvise getirilen kolonun beslenmesi orta kolik arterden olacağı için diseksiyon ve mobilizasyonun bu kıstaslara göre yapılması gerekliliği unutulmamalıdır[28,31]. Koloanal anastomoz düz olarak da yapılabileceği gibi, J poş veya transvers koloplasti teknikleri ile bir rezervuar oluşturarak da gerçekleştirilebilmektedir. Rezervuarların özellikle ameliyat sonrası ilk bir yıl için anorektal fonksiyonlar üzerine olumlu etkileri olmasına rağmen bir yıl sonra yapılan değerlendirmelerde rezervuarlı ve rezervuarsız anastomozların fonksiyonel sonuçları biribirine çok yakındır. Aynı zamanda bu rezervuar tekniklerinde bulunan dikiş hatlarınından kaçak ve fistüller olabilmekte morbidite ve mortaliteyi artırabilmketedir.

Koloanal anasotomoz tekniklerinin kontraindikasyonları arasında, ameliyat öncesi kötü anal fonksiyonlar, sfinkter infiltrasyonu gösteren tümörlerin yanı sıra teknik faktörler (obezite, tümör yerleşim yeri, tümör çapı, kolonun vasküler yapısının uygun olmaması) yer almaktadır[27,29,30].

Lokal Eksizyon

APR ve aşağı anterior rezeksiyon distal rektum kanseri olgularında ana tedavi olarak karşımıza çıkmasına rağmen, bu ameliyatlara özgü yüksek morbidite ve mortalite oranları mevcuttur. Literatürde APR için mortalite %0-6,3[32] oranında iken yüksek morbidite oranları % 45-61[32,33] bildiren çalışmalar da mevcuttur. Morbiditenin başlıca nedenleri arasında üriner, seksüel ve de perineal yara sorunları yer almaktadır. Radikal cerrahi özellikle APR kişinin sosyal yaşamını ve yaşam kalitesini ciddi bir şekilde etkilemektedir. 1983 de Williams ve Johnson tarafından yapılan bir çalışmada hastaların %66 sında ciddi stoma ve seksüel sorunlar saptanırken, ameliyat öncesi dönemde çalışan hastaların sadece %40'ı yeniden işlerine dönebilmiştir. Bu kadar ciddi ve yüksek oranda sorunlara rağmen radikal cerrahinin hastalıksız bir yaşamı garanti etmesi de söz konusu olmamaktadır[33]. Rektum kanserli hastalar son yıllarda daha az komplikasyon riski ve evreye göre değişmekle beraber kimi zaman APR ile aynı sürviyi sağlayan aynı zamanda fonksiyonel sonuçları daha iyi olan lokal eksizyon tedavilerine yönelmektedirler[34].

Rektum kanserindeki ilk geniş lokal eksizyon serisi Morson ve arkadaşları[35] tarafından St Mark's hastanesinden bildirilmiştir. Bu seride lokal eksizyon tekniği kolostomiyi ret eden veya genel durumu radikal bir cerrahiye uygun olmayan hastalarda uygulanmıştır. Bu serideki negatif cerrahi sınırla lokal eksizyon yapılan 91 olgunun sadece 2'sinde lokal nüks görülürken, pozitif cerrahi sınırla çıkarılan 69 hastanın 13'ünde lokal nüks ve bir hastada uzak metastaz saptanmıştır. Lokal eksizyon yapılan hastaların çok büyük bir kısmında T1 tümör saptanmıştır. Bu sonuçların ışığında seçilmiş ve de erken evredeki tümörlerde lokal eksizyon tekniğinin kullanılabileceğine karar verilmiştir. Aynı zamanda benzer evre ve çaptaki tümörlerdeki sürvinin APR ile aynı olması ve komplikasyonların daha az olması bu tekniği yeniden popülarize etmiştir. Tablo 1 lokal girişimler için gerekli şartlar özetlenmektedir[36,37].

Tablo 1: Lokal Eksizyon Kriterleri

- Hastanın fiziksel özellikleri
- 4 cm'den küçük tümör
- Lümenin % 40'dan daha az bir alanı işgal etmesi
- Dişli çizgiden itibaren ilk 10 cm de yerleşik
- Rektal muayenede tümörün mobil olması
- ERUS
  T1-2
  N0

Teknik

Tarihsel olarak lokal eksizyon için tanımlanmış olan transanal, transkoksigeal ve transsfinkterik olarak tanımlanmış üç teknik mevcuttur. Bu üç teknikten transsfinkterik yaklaşım sonrasında ortaya çıkan majör fekal inkontinans nedeniyle günümüzde terk edilen bir tekniktir. Son yıllarda teknolojik gelişmelere paralel olarak çıkan TEM-TEO minimal invaziv yaklaşımların bir örneği olarak yaygın olarak kullanılmaktadır.

Transanal Eksizyon

Distal yerleşimli tümörlerin büyük bir kısmı transanal olarak ile tedavi edilebilmektedir. Garcia ve ark[35]. prospektif olarak oluşturdukları seride 48 lokal eksizyon adayı rektum kanseri olgusunun 33 ü transanal olarak tedavi edilebilmiştir[36-38]. Anestezi sonrasında tümörün yerleşimine göre pron, jackknife, supin sol veya sağ lateral pozisyonlarından birisi ile tümör en iyi görüş açısı altına alınmalıdır. Pudental sinir bloğu yapılması ile ameliyat sonrası ağrının az olması yanı sıra, sfinkterlerin gevşemesi ile daha rahat bir cerrahi uygulama yapılma şansı ortaya çıkmaktadır. Ancak pudental sinir bloğu uygulaması yapılmadan da transanal eksizyon yapılabilmektedir.

Kitle en az 1 cm'lik temiz cerrahi sınır ile tam kat çıkarılmalıdır. Lezyonun tam kat çıktığını gösteren en önemli belirteç perirektal yağ dokusunun görülmesi olacaktır. Kadınlarda önde yerleşik tümörler için yapılan girişimlerde vajina yaralanmalarına dikkat edilmelidir. Eksizyon sonrası mukozanın transvers olarak kapatılması da getirilen öneriler arasındadır.

Transanal lokal eksizyon girişimlerinden sonra üriner retansiyon, üriner sistem infeksiyonları, geç dönem kanama, peri-iskiorektal bölge infeksiyonları, striktür en sık görülen komplikasyonlar arasında yer almaktadır. Bu komplikasyonlar oldukça az olup bir çok seride mortalite % 0 dır[37-39].

Transanal Endoskopik Mikrocerrahi (TEM)

TEM tekniği ilk kez 1984 de Gerhard Buess[32,39] tarafından tanımlanmıştır. Bu teknik dört cm çaplı ve de 12 veya 20 cm uzunluğundaki bir rektoskop içinden gerçekleştirilmektedir. Rektoskop bir obturator ile rektuma yerleştirilmesini takiben, karbodioksit insuflasyonu yapılarak lümende tümör görüntü sınırları içine alınmaktadır. Bu teknik ile orta ve proksimal yerleşimli tümörlerin de eksizyonu mümkün olabilmektedir. Ayrıca görüntüleme sistemleri sayesinde daha hassas diseksiyon ve tamir yapılmaktadır. Eksizyon klasik lokal eksizyon kurallarına uygun olarak yapılmaktadır.

Tekniğin orta ve proksimal yerleşimli lezyonlara da yaklaşıma izin vermesine rağmen, özel ve pahalı bir cihaza, ek bir eğitime ve tecrübeye gereksinim göstermesi nedeniyle beklenen popülariteye ulaşamamıştır[39].

Rektum kanserinde yapılan lokal eksizyon için bildirilen sonuçların büyük bir kısmı retrospektif ve tek merkezli çalışma olarak karşımıza çıkmaktadır. Bu serilerden elde edilen sonuçlara göre lokal nüks % 5-33, sürvi % 57-110 oranlarında bildirilmektedir[36,37]. Ancak bu çalışmaların kesin bir sonucu olmamasına rağmen seçilmiş olgular için APR yerine lokal eksizyon yapılmasının APR ile aynı sonuçlara sahip olduğunu göstermiştir[37,38].

TEM'in yeni bir teknik olması nedeniyle bu konudaki bilgiler çok geniş bir yelpazeye yayılmaktadır. TEM'i içeren prospektif çalışma sayısı az olmakla beraber survi oranları %83-100 ve lokal nüks oranları %0-27 arasında seyretmektedir. Tablo 2 de lokal eksizyon sonrası önerilen tedaviler özetlenmiştir. Uzak metastazı olan T2-3 tümörler için lokal eksizyon yapılması palyatif tedavi seçeneği olarak günümüzde sıklıkla uygulanmaktadır[36,37].

Tablo 2: Lokal Eksizyon Sonrası Tedavi Önerileri

T Evresi	Düşük Risk	Yüksek Risk
1	-	Adjuvan KT-RT
2	Adjuvan KT-RT	Radikal rezeksiyon
3	Radikal rezeksiyon	Radikal rezeksiyon

Diğer Lokal Tedaviler

Küçük rektum tümörleri elektrokoagülasyon veya endokaviter radyoterapi ile de tedavi edilebilmektedir[38,39].

Rektum Kanseri Tedavisinde Laparoskopik Girişimler

Günümüzde laparoskopi karın içi kanserlere yönelik tüm girişimler proktektomi dâhil başarılı bir şekilde uygulanabilmektedir. Başlangıç aşamasında laparoskopi ve açık cerrahi tekniklerin kombine edilmesi söz konusu iken şu anda tüm girişimler laparoskopik olarak yapılabilmektedir.

Laparoskopinin kolon kanserindeki güvenirliliği konusunda çok önemli çalışmalar mevcutken rektum kanseri için bu randomize çok merkezli çalışmalar sınırlı sayıdadır. Bir ameliyatın tam laparoskopik olarak tanımlanması için; diseksiyonun tamamının laparoskopik yolla yapılması ve piyesin çıkartılması için ayrıca bir kesiye ihtiyaç duyulmaması gerekir. APR bu yönteme

güzel bir örnektir. Piyesin sınırlı boyutta küçük bir kesiden çıkarılması ise laparoskopi yardımlı cerrahi olarak adlandırılmaktadır. Piyesin supra-pubik kesiden çıkartıldığı aşağı anterior rezeksiyon ise bu yöntem için örnek verilebilir. Ameliyatın vasküler ligasyon, sol fleksura mobilizasyonu ve rektum 1/3 proksimal kısmının mobilizasyonu aşamalarının laparoskopik, rektumun transeksiyonu ve anastomoz kısımların göbek altında kalacak şekilde orta hat kesisi veya Pfannesteil kesisinden ameliyatın geri kalan kısımlarının tamamlanması hibrid laparoskopi olarak tanımlanır. El yardımlı laparoskopik teknik ise özel bir port yardımı ile bir elin karın içinde olacak şekilde ameliyatın gerçekleştirilmesidir[40].

Son dönemlerde uygulanan tek kesiden özel port yardımı ile pnömoperitoneum oluşturularak, laparoskopik cerrahi diseksiyonun ve piyesin çıkarılması aşamalarının gerçekleştirilmesi SILS (Single Incision Laparoscopic Surgery) olarak tanımlanmıştır. NOTES (Natural Orifice Transluminal Surgery) ise doğal boşluklardan (vajen gibi) girilerek laparoskopik diseksiyon ve piyesin çıkarılması aşamalarının gerçekleştirilmesidir.

Son yıllarda gelişim gösteren üç kollu robotik cerrahi sistemi ile laparoskopik cerrahide ek avantajlar sağlanmaktadır. Bu tekniğin başlıca avantajları; üç boyutlu görüntü imkânının, yüksek çözünürlüklü görüntü kalitesinde sağlanması, açık cerrahinin önemli getirilerinden biri olan göz, el ve ameliyat sahası aksının laparoskopik cerrahiye oranla daha yüksek bir oranda sağlanması ve robotik laparoskopik el aletlerinin uç kısmında kendi ekseninde 540 derece dönüş kabiliyeti olması ve de insan elindeki tremor etkisinin ortadan kaldırılması olarak kabul edilmektedir[40,41].

KAYNAKLAR

1. *McArdle CS, Hole D. Impact of variability among surgeons on postoperative morbidity and mortality and ultimate survival. BMJ 1991;302(6791):1501–1505.*
2. *Hodgson DC, Zhang W, Zaslavsky AM, et al. Relation of hos- pital volume to colostomy rates and survival for patients with rectal cancer. J Natl Cancer Inst 2003;95(10):708–716.*
3. *Meyerhardt JA, Tepper JE, Niedzwiecki D, et al. Impact of hospital procedure volume on surgical operation and long-term outcomes in high-risk curatively resected rectal cancer: find- ings from the Intergroup 0114 Study. J Clin Oncol 2004;22(1): 166–174.*
4. *Heald RJ. The 'Holy Plane' of rectal surgery. J R Soc Med 1988;81(9):503–508.*
5. *Adam IJ, Mohamdee MO, Martin IG, et al. Role of circumfer- ential margin involvement in the local recurrence of rectal can- cer. Lancet 1994;344(8924):707–711.*
6. *Havenga K, DeRuiter MC, Enker WE, Welvaart K. Anatomical basis of autonomic nerve-preserving total mesorectal excision for rectal cancer. Br J Surg 1996;83(3):384–388.*
7. *Cawthorn SJ, Parums DV, Gibbs NM, et al. Extent of mesorectal spread and involvement of lateral resection margin as prognostic factors after surgery for rectal cancer. Lancet 1990;335(8697):1055–1059.*
8. *Enker WE, Thaler HT, Cranor ML, Polyak T. Total mesorectal excision in the operative treatment of carcinoma of the rectum. J Am Coll Surg 1995;181(4):335–346.*
9. *Krook JE, Moertel CG, Gunderson LL, et al. Effective surgical adjuvant therapy for high-risk rectal carcinoma. N Engl J Med 1991;324(11):709–715.*
10. *Heald RJ. Rectal cancer: anterior resection and local recurrence a personal view. Perspect Colon Rectal Surg 1988;1(2):1–26.*
11. *.Masui H, Ike H, Yamaguchi S, et al. Male sexual function after autonomic nerve-preserving operation for rectal cancer. Dis Colon Rectum 1996;39(10):1140–1145.*
12. *Kapiteijn E, Marijnen CA, Nagtegaal ID, et al. Preoperative radiotherapy combined with total mesorectal excision for resectable rectal cancer. N Engl J Med 2001;345(9):638–646.*
13. *Grinnell RS. Distal intramural spread of carcinoma of the rectum and rectosigmoid. Surg Gynecol Obstet 1954;99(4): 421–430.*
14. *Black WA, Waugh JM. The intramural extension of carcinoma of the descending colon, sigmoid, and rectosigmoid: a pathologic study. Surg Gynecol Obstet 1948;87:457.*
15. *Quer EA, Dahlin DC, Mayo CW. Retrograde intramural spread of carcinoma of the rectum and rectosigmoid: a microscopic study. Surg Gynecol Obstet 1953;96(1):24–30.*
16. *Williams NS, Dixon MF, Johnston D. Reappraisal of the 5 centimetre rule of distal excision for carcinoma of the rectum: a study of distal intramural*

spread and of patients' survival. Br J Surg 1983;70(3):150–154.

17. *Pollett WG, Nicholls RJ. The relationship between the extent of distal clearance and survival and local recurrence rates after curative anterior resection for carcinoma of the rectum. Ann Surg 1983;198(2):159–163.*
18. *Quirke P, Durdey P, Dixon MF, Williams NS. Local recurrence of rectal adenocarcinoma due to inadequate surgical resection. Histopathological study of lateral tumour spread and surgical excision. Lancet 1986;2(8514):996–999.*
19. *Miles WE. A method of performing abdomino-perineal excision for carcinoma of the rectum and of the terminal portion of the pelvic colon (1908). CA Cancer J Clin 1971;21(6):361–364.*
20. *Takahashi T, Ueno M, Azekura K, Ohta H. Lateral node dissection and total mesorectal excision for rectal cancer. Dis Colon Rectum 2000;43(10 suppl):S59–68.*
21. *Rothenberger DA, Wong WD. Abdominoperineal resection for adenocarcinoma of the low rectum. World J Surg 1992;16(3): 478–485.*
22. *Wong CS, Stern H, Cummings BJ. Local excision and postoperative radiation therapy for rectal carcinoma. Int J Radiat Oncol Biol Phys 1993;25(4):669–675.*
23. *Rosen L, Veidenheimer MC, Coller JA, Corman ML. Mortality, morbidity, and patterns of recurrence after abdominoperineal resection for cancer of the rectum. Dis Colon Rectum 1982;25(3):202–208.*
24. *Pollard CW, Nivatvongs S, Rojanasakul A, Ilstrup DM. Carcinoma of the rectum. Profiles of intraoperative and early postoperative complications. Dis Colon Rectum 1994;37(9): 866–874.*
25. *Christian CK, Kwaan MR, Betensky RA, et al. Risk factors for perineal wound complications following abdominoperineal resection. Dis Colon Rectum 2005;48(1):43–48.*
26. *Williams NS, Johnston D. The quality of life after rectal excision for low rectal cancer. Br J Surg 1983;70(8):460–462.*
27. *Steele GD Jr, Herndon JE, Bleday R, et al. Sphincter-sparing treatment for distal rectal adenocarcinoma. Ann Surg Oncol 1999;6(5):433–441.*
28. *Mason AY. President's address. Rectal cancer: the spectrum of selective surgery. Proc R Soc Med 1976;69(4):237–244.*
29. *Rafaelsen SR, Kronborg O, Fenger C. Digital rectal examina- tion and transrectal ultrasonography in staging of rectal cancer. A prospective, blind study. Acta Radiol 1994;35(3):300–304.*
30. *Bleday R, Breen E, Jessup JM, et al. Prospective evaluation of local excision for small rectal cancers. Dis Colon Rectum 1997;40(4):388–392.*
31. *Killingback M. Local excision of carcinoma of the rectum: indications. World J Surg 1992;16(3):437–446.*
32. *Beuss G, Gunther M. Endoscopic operative procedures for the removal of rectal polyps. Coloproctology 1984;6:254.*
33. *Chakravarti A, Compton CC, Shellito PC, et al. Long-term follow-up of patients with rectal cancer managed by local excision with and without adjuvant irradiation. Ann Surg 1999; 230(1):49–54*
34. *Gonzalez QH, Heslin MJ, Shore G, et al. Results of long-term follow-up for transanal excision for rectal cancer. Am Surg 2003;69(8):675–678; discussion 678*
35. *Bailey HR, Huval WV, Max E, et al. Local excision of carcinoma of the rectum for cure. Surgery 1992;111(5):555–561.*
36. *Ota DM. M.D. Anderson Cancer Center experience with local excision and multimodality therapy for rectal cancer. Surg Oncol Clin North Am 1992;1(1):147–152.*
37. *Lezoche E, Guerrieri M, Paganini AM, Feliciotti F. Long-term results of patients with pT2 rectal cancer treated with radio- therapy and transanal endoscopic microsurgical excision. World J Surg 2002;26(9):1170–1174.*
38. *Farmer KC, Wale R, Winnett J, et al. Transanal endoscopic microsurgery: the first 50 cases. ANZ J Surg 2002;72(12): 854–856.*
39. *de Graaf EJ, Doornebosch PG, Stassen LP, et al. Transanal endoscopic microsurgery for rectal cancer. Eur J Cancer 2002;38(7):904–910.*
40. *Clinical Outcomes of Surgical Therapy Study Group. A comparison of laparoscopically assisted and open colectomy for colon cancer. N Engl J Med 2004;350(20):2050–2059.*
41. *Guillou PJ, Quirke P, Thorpe H, et al. Short-term endpoints of conventional versus laparoscopic-assisted surgery in patients with colorectal cancer (MRC CLASICC trial): multicentre, randomised controlled trial. Lancet 2005;365(9472):1718–1726.*

KANSER GÜNDEMİ DERGİSİ Volume 1/4, Ekim 2013 - REKTUM KANSERİ

REKTUM KANSERİNDE NEOADJUVAN / ADJUVAN KEMOTERAPİ

Dr. Sezer Sağlam

İstanbul Bilim Üniversitesi Tıp Fakültesi Medikal Onkoloji Bilim Dalı

1970 yıllarından 80'li yılların sonuna kadar, rektumun lokal ve lokal ileri kanserinde tek seçenek olarak cerrahi yüksek morbidite ve mortalite sonuçları ile birlikte uygulandı[1]. Bu yüksek morbidite, özellikle lokal nüksün artışı nedeniyle, radyoterapi ve /veya kemoterapinin eklenmesi ile bunun azaltılması planlandı.Preoperatif radyoterapinin lokal nüksü azalttığı ilk defa 1980'li yılların sonunda anlaşıldı[2].

Bu çalışmanın daha ileriye götürülmesi açısından randomize yapılan EORTC-22921 çalışması ile radyokemoterapinin lokal kontrol konusunda daha üstün olduğu, tartışmaya yer bırakmayacak şekilde gösterildi[3]. Bu çalışmalar ile lokal nüks oranları T3-4/N0/N+ hastalar için %10 'ların altına çekilmiş oldu.

Diğer yapılan randomize çalışmalar ile preoperatif radyokemoterapinin ,postoperatif radyokemoterapiye üstün olduğu, NSABP R-03 ve Alman CAO/ARO/AIO-94 çalışması ile preoperatifin postoperatife üstün olduğu, morbidite eklemediği gösterilmiş oldu[4,5].

Rektum cerrahisinde artık standart olan TME(total mezorektal eksizyon)'nin en iyi şekilde yapılabilmesi için, preoperatif klinik evresi cT3-4/N0/N+ hastalarda neoadjuvan kemoradyoterapi tedavisi yapılması artık standart kabul edilmektedir.

Neoadjuvan Kemoterapi Seçenekleri

5-FU:

5-Fluorouracil gastrointestinal sistemde en çok kullanılan ve aktif etkisi kanıtlanmış 40 yıllık en önemli kemoterapötik(anti metabolit) ajandır.Kolorektal kanserlerin vazgeçilmez kemoterapi seçeneğidir.Radyoterapide en iyi kullanım şekli radyoterapi ile birlikte devamlı infüzyon şeklinde 225 mg/m2, beş hafta verilen şeklidir. Subklavian kateter veya port takılarak 7 günlük infüzyon pompaları kullanılır.

Port ve/veya kateter kullanılması en olumsuz yönünü oluşturur.Enfeksiyon ve tromboz az da olsa olabilmektedir[6]. Neoadjuvan tedavi alanlarda ameliyat sonrası kullanımına gerek olmadığı için ameliyatta çıkarılabilir veya 5 yıla kadar kalabilir.Portların 5 yıl kalacaksa iki ayda bir heparinle temizlenmesi gerekmektedir.

Devamlı infüzyon ,bolus formuna göre radyolojik tümör yanıtı açısından daha iyidir[7]. Bu nedenle oral 5-FU türevleri çıkmadan önce veya yan etki nedeniyle oral ilaçların kullanılmadığı yerde hastalara 5-FU tercih edilecekse mutlaka devamlı infüzyon olmalıdır. Bolus 5-FU tercihleri toksisite açısından çok iyi bir seçenek olmamasına rağmen halen bu uygulamaya ülkemizde sık olarak başvurulmaktadır[4].

Capecitabine:

İntravenöz 5-FU yerine kullanılan oral yolla alınan öncü bir ilaç(pro-drug)tır.Kateter ve port zorunluluğunu ortadan kaldıran ve pratiğimizde hastayı ve hekimi konfora ulaştırabilmektedir.İlaç radyoterapi sırasında sadece hafta içi sabah ve akşam olarak verilmektedir.

Hopheinz ve ark. 2012 yılında yaptıkları non-inferiorty randomize çalışmada 50,4 Gy radyoterapi ile birlikte Capecitabin dozu 1650 mg/m^2 (1.–38. Gün) olarak kullanılmıştır. Ameliyat sonrası 5 siklus capecitabine 2500mg/m^2 (Gün1-14/21) 5 siklus ek olarak verilmiştir. Çalışmaya alınan olgular cT3–4 veta cTx N+ dediğimiz Evre II-III grubuna aittir.Burada kullanılan 5-FU dozu, sadece 1. ve 5. hafta kullanılan 5 günlük 225 mg/m^2 infüzyon dozudur. Bizim klasik kemoterapi şemamıza göre bu çalışmada 2.,3.,4. haftalarda 5-FU infüzyonu yoktur.Alman neoadjuvan şeması dediğimiz bu şemanın

devamlı verilen 5 hafta infüzyon ile prospektif karşılaştırmalı çalışması yoktur. Çalışmanın en eksik yanı aynı ilaç dozunun kullanılmamasıdır.

Yan etki profili %53 ile tüm gradlarda diare; %31 ile tüm gradlarda el-ayak sendromu capecitabine lehine daha fazla olarak oluşmuştur.

Non-inferiority çalışması olmasına rağmen 5 yıllık sağkalım istatiksel olarak %71'e %61 olarak (p=0.05) anlamlı olarak capecitabine lehine çıkmıştır. Burada 5-FU dozunun eksik haftalı verildiği unutulmamalıdır.

Lokal nüks oranı ise eşittir. Fark uzak metastazda capecitabine lehine olumlu yani daha az çıkmıştır(p=0.05).

Tam yanıt oranı capecitabine kolunda %14 diğer kolda ise %5 bulunmuş ve istatiksel bir fark saptanmamıştır.Capecitabinin patolojik tam yanıtı, Saglam ve ark.nın yapmış olduğu devamlı 5-FU infüzyonel 5 haftalık tedavi ile karşılaştırıldığında aynı orandadır (%14-20)[6].

Lokal nüksün en önemli belirleyicisi olan lateral cerrahi sınır konusunda ise herhangi bir bilgi makalede mevcut değildir. Bu nedenle sağkalıma en önemli ve kötü etkisi olan lokal nüksün lateral cerrahi sınırdaki pozitiflikten olduğunu bilmemize rağmen[6] bu çalışmada bu oranları bildirilmemiş olarak görmekteyiz.

Proktit, yorgunluk, el ayak sendromu açısından istatiksel olarak capecitabine kolu daha toksik olmuştur.

Bu toksisiteyi azaltmak için kronobiyolojik çalışmalar metastatik hastalıkta devam etmektedir ve kısa sürede rektum radyoterapisine olumlu sonuç vermesini beklemekteyiz.

Capecitabine bu çalışma ile standart olarak neoadjuvan rektum kemoradyoterapisinde toksisitesi de gözönüne alınarak ayaktan (outpatient) kullanılabilir Türkiyedeki en önemli ilaçtır.

Tegafur ve S-1:

Prodrug(öncü) ilaç kapsamında olan ikinci bir ilaçtır. Toksisite profili daha iyidir. Mide[9] ve metastatik kolon kanseri çalışmalarında güvenli olduğu ortaya konulmuştur. Diğer ilaçlar gibi rektumda etkinliğini radyoterapi le kanıtlayan Faz III randomize çalışma yoktur.

Oxaliplatin:

5-FU dışında onunla beraber kullanılabilecek en uygun ilaç görünmesine sağmen capecitabine ile yapılan radyoterapi çalışmasında sürpriz bir şekilde ek bir katkı sağlamamıştır. Bu negatif çalışma bize oxaliplatinin hem ek katkı vermediğini (sfinkter korunması ve lokal nüks,genel sağkalım) hem de toksisiteyi arttırdığını söylemiştir.

İleride yapılacak çalışmalarda kemoradyoterapi öncesi 2 veya 4 aylık neoadjuvan kemoterapilerin seçenek olarak bizleri daha iyi noktalara getireceğini düşünmekteyim ama radyoterapiye ek olarak verilen 5-FU ve/veya oral 5-FU(capecitabine, tegafur, S-1) üstüne artık iyi bir ikinci kemoterapötik seçenek görünmemektedir.

Adjuvan Kemoterapi

Neoadjuvan kemoradyoterapi alan, cerrahiye giden hastalarda adjuvan tedavi en tartışmalı konulardan biridir. Sağkalım farkını gösteren tek çalışma capecitabine çalışması olmasına rağmen hastaların diğer kolunda neoadjuvan kemoradyoterapide 3 hafta eksik 5-FU infüzyonla konkomitant tedavi yapılmıştır.Bu nedenle randomize kolda eş tedavi olamamıştır.

Sağlam ve ark. yapmış olduğu randomize çalışma olan İstanbul R-01 çalışmasında ,neoadjuvan tedaviyi eğer infüzyonel 5 hafta alıyorsanız ,4 kür FUFA adjuvan kemoterapinin sağkalıma bir katkısı gösterilememiştir[6].

Bu sene abstract olarak sunulan Adore çalışması (Kore), adjuvan Folfox-4 ile bolus FUFA'yı karşılaştıran önemli bir Faz II çalışmadır.

İki yıllık sadece hastalıksız sağkalım 89.7% (FOLFOX) vs 76.4% (FUFA) ile istatiksel fark sağlanmıştır.İstanbul R-01 çalışmasında ise 5 yıllık hastalıksız sağkalım (%70-73)ve genel sağkalımda fark saptanmamıştır.Adore çalışmasının 5 yıllık sonuçlarda genel sağkalım farkını beklemek gerekmektedir.

Sonuçta eğer neoadjuvan kemoradyoterapi bolus 5-FU ile yapılmış ise adjuvan tedavi ihtiyacı doğabilir,zorunlu değildir.Eğer infüzyonel 5-FU ile yapılırsa veya devamlı capecitabine verilmiş ise adjuvan tedavi zorunluluğu yoktur.

KAYNAKLAR

1. *Gunderson LL, Sosin H. Areas of failure found at reoperation (second or symptomatic look) following "curative surgery" for adenocarcinoma of the rectum. Clinicopathologic correlation and implications for adjuvant therapy. Cancer 1974;34:1278-92.*
2. *Gérard A, Buyse M, Nordlinger B, et al. Preoperative radiotherapy as adjuvant treatment in rectal cancer. Final results of a randomized study of the European Organization for Research and Treatment of Cancer (EORTC). Ann Surg 1988;208:606-14.*

3. *Bosset JF, Collette L, Calais G, et al. Chemotherapy with preoperative radiotherapy in rectal cancer. N Engl J Med 2006;355:1114-23.*

4. *Roh MS, Colangelo LH, O'Connell MJ, et al. Preoperative multimodality therapy improves disease-free survival in patients with carcinoma of the rectum: NSABP R-03. J Clin Oncol 2009;27:5124-30.*

5. *Sauer R, Fietkau R, Wittekind C, et al. Adjuvant vs. neoadjuvant radiochemotherapy for locally advanced rectal cancer: the German trial CAO/ARO/AIO-94. Colorectal Dis 2003;5:406-15.*

6. *Saglam S;Bugra D;Kaytan Saglam E; et al.: Fourth versus eighth week surgery after neoadjuvant radiochemotherapy in T3-4/N0+ rectal cancer: Istanbul R-01 study. J Gastrointest Oncol 2013 doi: 10.3978/j.issn.2078-6891.2013.025*

7. *Mohiuddin M, Regine WF, John WJ, et al. Preoperative chemoradiation in fixed distal rectal cancer: dose time factors for pathological complete response. Int J Radiat Oncol Biol Phys 2000;46:883-8.*

8. *Hofheinz RD, Wenz F, Post S, Matzdorff A, et al.Chemoradiotherapy with capecitabine versus fluorouracil for locally advanced rectal cancer: a randomised, multicentre, non-inferiority, phase 3 trial.Lancet Oncol. 2012 ;13:579-88. doi: 10.1016/S1470-2045(12)70116*

9. *Saglam S, Aykan NF, Sakar B,et al.A pilot study evaluating the safety and toxicity of epirubicin, cisplatin, and UFT (ECU regimen) in advanced gastric carcinoma. J Gastrointest Oncol. 2011 ;2:19-26.*

10. *Gérard JP, Azria D, Gourgou-Bourgade S, et al.Clinical outcome of the ACCORD 12/0405 PRODIGE 2 randomized trial in rectal cancer. J Clin Oncol. 2012 ;30(36):4558-65*

11. *Hong Y S, Nam B H, Jung K H ,et al.Adjuvant chemotherapy with oxaliplatin/5-fluorouracil/leucovorin (FOLFOX) versus 5-fluorouracil/leucovorin (FL) in patients with locally advanced rectal cancer after preoperative chemoradiotherapy followed by surgery: A randomized phase II study (The ADORE).J Clin Oncol 31, 2013 (suppl; abstr 3570)*

KANSER GÜNDEMİ DERGİSİ Volume 1/4, Ekim 2013 - REKTUM KANSERİ

REKTUM KANSERİ VE ADJUVAN / NEOADJUVAN RADYOTERAPİ

Dr. Şefika Arzu Ergen, Dr. Didem Çolpan Öksüz

İstanbul Üniversitesi Cerrahpaşa Tıp Fakültesi Radyasyon Onkolojisi Anabilim Dalı

Rektum kanseri, toplumdaki yaş ortalamasının ve tanı olanaklarının artması sonucunda bugün önemli bir sağlık sorununu oluşturmaktadır. Buna karşılık gelişen tedavi yöntemleri ile mortalite oranlarında ise azalma bildirilmektedir[1]. Rektum kanserinde cerrahi yıllardır süregelen primer tedavi modalitesidir. Erken evre tümörlerde tek başına cerrahi yeterli bir tedavi yöntemi olmasına rağmen lokal ileri (T3-4 /N+) hastalıkta yineleme oranları %45-65'dir[2]. Cerrahi alanındaki gelişmeler (TME) lokal nüks oranlarını azaltsa da halen lokal nüks ve buna bağlı morbidite önemli sorun teşkil etmektedir. Ayrıca kurtarma cerrahisi çoğu kez yetersiz kalmaktadır. Bu nedenlerden dolayı cerrahiye radyoterapi (RT), kemoterapi (KT) veya kemoradyoterapinin (KRT) eklenmesi gündeme gelmiş ve optimum tedavi modalitesini araştırmak için bir çok çalışmalar yapılmıştır.

Postoperatif radyoterapi ± kemoterapi:

Cerrahi ile postoperatif radyoterapiyi kıyaslayan randomize çalışmalarda ve metanalizde adjuvan radyoterapi eklenmesi ile lokal kontrolün anlamlı olarak daha iyi olduğu, lokal nükse kadar geçen sürenin uzadığı bildirilirken, sağ kalım avantajı gösterilememiştir[2-5]. Bunun üzerine genel sağ kalımı arttırmak için eşzamanlı kemoradyoterapi uygulamaları gündeme gelmiştir.

Gastrointestinal Tümör Çalışma Grubu (GITSG) tarafından 1985 yılında bildirilen ilk randomize kontrollü çalışmada olgular cerrahi sonrası takip, radyoterapi, kemoterapi veya kemoradyoterapi sonrası kemoterapi kollarına ayrılmıştır. Bu çalışmada, lokal ileri rektum kanserinde adjuvan kemoradyoterapi ile lokal kontrol ve genel sağkalım oranlarının cerrahi kola göre anlamlı olarak daha üstün olduğu gösterilmiştir[4]. "NCCTG (North Central Cancer Treatment Group)" 79-47-51randomize çalışmasında ise evre II-III rektum kanserli olgulara cerrahi sonrası RT veya kemoradyoterapi uygulanmıştır. Medyan 7 yıllık takipte kemoradyoterapi ile nüks riskinde %47 kansere bağlı ölüm oranında ise %36 oranında anlamlı azalma izlenmiştir[2].

Sonuçta bu iki büyük randomize kontrollü çalışma temel alınarak, Amerika Birleşik Devletleri Ulusal Sağlık Enstitüsü (National Institutes of Health-NIH) 1990 yılında yayınladığı ortak bildiride evre II-III hastalıkta adjuvan kemoradyoterapi kullanımını standart tedavi olarak kabul etmiştir[6].

Preoperatif radyoterapi:

Preoperatif radyoterapi uygulamalarında ise unrezektabl tümörlerde tümörü küçülterek cerrahiyi kolaylaştırmak, distal yerleşimli tümörlerde sfinkter koruyucu cerrahi şansını artırmak amaçlanır. Ayrıca, preoperatif uygulamalarda organların anatomisi ve kanlanması bozulmadığı için oksijenlenmesi iyi olan dokuda radyoterapi daha etkindir. Radyoterapi alanında daha az barsak volümü bulunması sebebi ile erken ve geç toksisite daha az görülür, bu da tedaviye uyumu arttırır. Ancak en önemli dezavantajı doğru evreleme yapılmadıysa, erken evre veya metastatik hastalıkta hastalara gereksiz tedavi uygulanmasıdır.

Preoperatif radyoterapiyi postoperatif RT ile karşılaştıran dört çalışma vardır. Uppsala çalışmasında preoperatif kısa süreli RT ile uzun süreli postoperatif RT kıyaslanmış ve preoperatif RT ile lokal nüksde anlamlı azalma (%22 vs %13) görülürken sağkalım avantajı sağlanamamıştır[7]. Aynı şekilde preoperatif kemoradyoterapi ile postoperatif kemo-radyoterapiyi kıyaslayan RTOG 94-01/INT 0147 ve NSABP R03 çalışmaları ise yeterli hasta sayısına ulaşılamadığı için erken kapatılmıştır[8]. Alman rektum kanseri (CAO/ARO/AIO-94) çalışması, transrektal ultrason ile tanımlanmış T3/4 veya

N+ rektum kanserli olgularda preoperatif kemoradyoterapi ile postoperatif kemoradyoterapiyi karşılaştıran en kapsamlı randomize çalışmadır. Bu çalışmada tüm hastalara uygulanan cerrahi teknik total mezorektal eksizyondur. Medyan 46 ay takip sonrası preoperatif kemoradyoterapi ile lokal nükste (%6 vs %13), akut (%27 vs %40) ve geç toksisitede (%14 vs %24) anlamlı azalma sağlanırken, hastalıksız sağkalım ve genel sağkalım oranları benzerdir[9,10]. Uzun süreli takip sonucunda da preoperatif kemoradyoterapi ile 10 yıllık lokal kontroldeki avantaj devam ederken, genel sağkalım, hastalıksız sağkalım ve uzak metastaz sıklığı açısından fark bulunmamıştır[11].

Ayrıca Kolorektal Kanser İşbirliği Grubu (Colorectal Cancer Collaborative Group- CCCG) tarafından yapılan 8507 olguyu ve 22 randomize çalışmayı içeren meta-analizde hem preoperatif hem de postoperatif radyoterapinin cerrahiye kıyasla 5 yıllık mutlak lokal nüks riskini anlamlı olarak azalttığı gösterilmiştir. Bu analizde, preoperatif radyoterapide biyolojik efektif dozun (BED) 30 Gy ve daha fazla uygulandığı olgularda lokal kontrol ve sağkalımda anlamlı artış bildirilmiştir[5]. Camma ve arkadaşları tarafından yayınlanan diğer meta-analizde ise 14 çalışma incelenmiş ve preoperatif RT ile hem lokal nüksde anlamlı azalma, hem de 5 yıllık sağkalım avantajı tespit edilmiştir[12].

Bu veriler sonucunda; hem lokal kontrol oranlarının daha yüksek bulunması hem de düşük toksisite ve tedavi uyumunun daha iyi olması nedeniyle postoperatif radyoterapi yerine preoperatif radyoterapi tercih edilmelidir. Preoperatif RT uygulamalarında teknik olarak 2 farklı yaklaşım vardır:

1- Kısa süreli preoperatif radyoterapi (KS-PRT); 5x5 Gy olacak şekilde kısa sürede büyük fraksiyon dozları ile yapılır ve bir hafta sonra hemen cerrahi uygulanır.
2- Uzun süreli preoperatif kemoradyoterapi (US-PKRT); 5-6 haftada, konvansiyonel fraksiyonlarla (1.8-2.0 Gy) radyoterapi ve eşzamanlı kemoterapi yapılır, 6-8 hafta sonra cerrahi uygulanır.

Kısa süreli tedavi ekonomik olması, sürenin az olması ve hasta uyumunun daha iyi olması sebebi ile daha çok Kuzey Avrupa ülkelerinde tercih edilen bir rejimdir. Ancak eleştirilen yönü, bekleme süresi kısa olduğu için tümörde küçülme olmaması ve geç toksisite oranlarında yüksekliktir. Kısa süreli radyoterapi uygulamasının etkinliği ile ilgili pek çok randomize çalışma mevcuttur[13-16]. Bunlardan sağkalım avantajı gösteren İsveç Çalışmasıdır. Bu çalışmada evre I-III toplam 1110 hasta preoperatif RT ile yalnızca cerrahi kollarına randomize edilmiştir. Beş yıllık takip sonucunda preoperatif RT ile hem lokal nüks oranlarında azalma (%11 vs.%27), hem de sağ kalımda anlamlı artış (%58 vs.%48) gösterilmiştir[17,18]. Çalışmanın 13 yıllık uzun dönem takibinde de aynı sonuçlar devam etmektedir[19]. Ancak bütün bu çalışmaların en sık eleştirilen yönü preoperatif kolun sadece cerrahi ile karşılaştırılması, cerrahi kolda lokal nüks oranının yüksek olması ve cerrahinin total mezorektal eksizyon (TME) ile yapılmamasıdır. Cerrahi tekniklerindeki gelişmeler sonucunda total mezorektal eksizyon yönteminin yaygın olarak uygulanmaya başlaması ile lokal nüks oranları TME ile %10'ların altında bildirilmekte ve lokal kontrolün randomize çalışmalarda radyoterapi alan hastalardan bile daha iyi olduğu vurgulanmaktadır[20-24].

Buna karşılık Hollanda Kolorektal Kanser Grubu (Dutch Colorectal Cancer Group) tarafından yapılan çalışmada rezektabl olgular preoperatif RT (5x5 Gy) sonrası cerrahi (TME) ile cerrahi (TME) kollarına randomize edilmiştir. Bu çalışmada TME yapılsa bile neoadjuvan radyoterapi uygulamasının anlamlı olarak lokal nüksü azalttığı gösterilmiştir (%6 vs %% 11)[25,26]. On iki yıllık uzun süreli takip sonuçlarında ise negatif çevresel rezeksiyon sınırı olan hastalarda preoperatif RT sonrası TME ile 10 yıllık hastalığa özgü sağkalım oranının anlamlı olarak daha iyi olduğu bildirilmiştir[27]. İngiltere (MRC CR07/NCIC-CTG CO16) çalışmasında ise operabl olgularda preoperatif RT (5x5 Gy) sonrası TME ile TME sonrası selektif postoperatif kemoradyoterapi kolları kıyaslanmıştır. Postoperatif RT çevresel rezeksiyon sınırı pozitif olgulara 45 Gy/25 fraksiyonda eşzamanlı 5-florourasil (5-FU) ile birlikte uygulanmıştır. Preoperatif RT kolunda lokal nükste anlamlı azalma (%11 vs %4) ve hastalıksız sağkalımda anlamlı iyileşme (%71 vs %77) tespit edilmiştir. Buna karşılık genel sağkalım farkı gösterilememiştir[28]. Sonuç olarak, iki çalışmada da optimal cerrahi (TME) uygulamalarında bile preoperatif RT ile lokal kontrolün anlamlı oranda arttığı bildirilmiştir.

Preoperatif kemoradyoterapi:

Uzun süreli preoperatif radyoterapiye kemoterapi eklenmesi ile tümörün radyosensitivitesini artırarak yeterli düzeyde evrede küçülme sağlamak ve uzak mikrometastazları ortadan kaldırmak amaçlanmaktadır. Bu bakımdan EORTC-22921 (European Organisation for Research and Treatment of Cancer) ve Fransa (FFCD) çalışmalarında cerrahi öncesi radyoterapi ile kemoradyoterapi alan hastalar irdelenmiştir. Her iki çalışmanın da defektleri olmasına rağmen preoperatif radyoterapiye eş zamanlı kemoterapi eklenmesi ile patolojik tam yanıt

oranlarının arttığı ve lokal nüks oranlarının azaldığı, buna karşılık genel sağkalım üzerine etkisinin olmadığı bildirilmiştir[29,30].

Kısa dönem preoperatif RT ile uzun dönem preoperatif kemoradyoterapi çalışmaları son 15 yılda paralel şekilde yürümektedir. Preoperatif kısa dönem radyoterapi ardından hemen cerrahi uygulandığı için tümör evresinde gerileme gerçekleşmez. Uzun dönem preoperatif tedavide primer tümör boyutunda küçülme elde edilebilirse, sfinkter fonksiyonları korunabilir.

Polonya çalışması, preoperatif uzun süreli kemoradyoterapi (5-FU ve folinik asit + 50.4Gy) ile kısa süreli RT (5x5 Gy)'yi karşılaştıran randomize çalışmadır ve primer sonlanım noktası olarak sfinkter koruyucu cerrahi oranı hedeflenmiştir. Ancak patolojik tam yanıt oranı kemoradyoterapi kolunda RT koluna kıyasla daha üstün (%15 vs. %1) bulunmasına rağmen sfinkter koruyucu cerrahi açısından kemoradyoterapi ile avantaj sağlanamamıştır (p=0.57)[31]. Aynı şekilde klinik T3 rektal kanserli olgularda kısa süreli preoperatif RT ile uzun süreli KRT'yi kıyaslayan Avustralya/Yeni Zelenda çalışmasında ise 3 yıllık lokal nüks riski kemoradyoterapi kolunda daha az olmakla birlikte anlamlı fark gösterilememiş fakat preoperatif kemoradyoterapi ile patolojik tam yanıt ve evrede gerileme anlamlı olarak daha iyi bulunmuştur[32]. Preoperatif kemoradyoterapi ile postoperatif kemoradyoterapiyi karşılaştıran diğer bir çalışma olan Alman Rektal Kanser çalışmasında da sfinkter koruma oranı aslında her iki kol arasında benzerdir (%69 vs. %71). Ancak tedavi öncesi cerrah tarafından abdominoperineal rezeksiyon planlanan 194 hastada preoperatif kemoradyoterapi ile sfinkter koruma oranı artmıştır (%39 vs %19,p=0.004)[9]. EORTC 22921 ve FFCD9203 çalışmalarında da preoperatif RT ile sfinkter koruma oranlarında artış tespit edilememiştir[29,30].

Bugün için sfinkter koruyucu cerrahi hala tartışmalı bir konudur ve tümörün sfinktere yakınlığına, hasta özelliklerine ve cerrahın tecrübesine bağlıdır. Ayrıca, kısa süreli preoperatif RT sonrasında cerrahi zamanı uzadığında da hem yanıt oranlarının hem de sfinkter koruma olasılığının artabileceğini öne süren görüşler vardır. Retrospektif bazı çalışmalarda kısa süreli preoperatif RT'den sonra cerrahi geciktirildiği zaman R0 rezeksiyon oranı ve evrede azalma gösterilmiştir[33,34]. Bu bakımdan prospektif faz III Stockholm III çalışmasının sonuçları beklenmektedir[35].

Rektum kanserinde preoperatif tedavide halen radyoterapi ile yeni kemoteropatik ajanların kombinasyonu ve radyoterapi-cerrahi zamanlaması ile ilgili çalışmalar devam etmektedir.

Sonuç olarak bu gün önerilen pT1-T2,N0,M0 hastalarda tek başına cerrahi yeterli bir tedavi modalitesidir. Eğer cerrahi sonrası pT3,N0,M0 veya N(+) hastalık tespit edilmişse postoperatif kemoradyoterapi uygulanır. Ancak, preoperatif tedavi ile lokal nüks ve geç yan etki oranlarının postoperatif tedaviye göre daha az olması sebebiyle artık klinik olarak evre T3, N0 veya T1-3, N(+) olgularda ilk seçenek preoperatif tedavidir. Pelvik MRI'da primer tümörün mezorektal fasyayı tehdit ettiği (1-2 mm içinde olması) veya tuttuğu durumlarda, T4 tümörlerde ve/veya lokal unrezektabl hastalıkta preoperatif kemoradyoterapi tercih edilmelidir.

KAYNAKLAR

1. *Mrilyne M. Lange, Cornelis J.H. van de Velde, What Do We Consider Cancer of the Rectum, In Multidisciplinary Management of Rectal Cancer, Eds: V. Valentini, H.J. Schmoll, C.J.H. van de Valde. Springer-Verlag Berlin Heidelberg 2012.p3-8.*
2. *Krook JE, Moertel CG, Gunderson LL et al. Effective surgical adjuvan therapy for high risk rectal carcinoma. N Engl J Med 1991;324:709-15.*
3. *Fisher B, Wolmark N, Rockette H. Et al. Postoperative adjuvant chemotherapy or radiationtherapy for rectal cancer results from NSABP protocol R-01. J Natl Cancer Inst 1988;80:21-9.*
4. *Prolongation of the disease free interval in surgically treated rectal carcinoma: Gastrointestinal Tumor Study Group. N Engl J Med 1985;312:1465-72.*
5. *Colorectal Cancer Collaborative Group. Adjuvant radiotherapy for rectal cancer: a systematic overview of 8,507 patients from 22 randomised trials. Lancet.2001 Oct 20;358(9290):1291-304.*
6. *NIH consensus conference. Adjuvant therapy for patients with colon and rectal cancer. JAMA 1990;264(11):1444-50.*
7. *Påhlman L, Glimelius B. Pre or postoperative radiotherapy in rectal and rectosigmoid carcinoma. Report from a randomized multicenter trial. AnnSurg. 1990 Feb;211(2):187-95.*
8. *Hyams DM et al. A clinical trial to evaluate the worth of preoperative multimodality therapy in patients with operable carcinoma of the rectum: a progress report of National Surgical Breast and Bowel Project Protocol R-03. Dis ColonRectum 1997; 40:131-139.*
9. *Sauer R, Becker H, Hohenberger W, Rödel C, Wittekind C, Fietkau R, Martus P, Tschmelitsch J, Ha-*

ger E, Hess CF, Karstens JH, Liersch T, Schmidberger H, Raab R; German Rectal Cancer Study Group. Preoperative versus postoperative chemoradiotherapy for rectal cancer. N Engl J Med. 2004 Oct 21;351(17):1731-4.

10. *Sauer R, Fietkau R, Wittekind C, Rödel C, Martus P, Hohenberger W, Tschmelitsch J, Sabitzer H, Karstens JH, Becker H, Hess C, Raab R; German Rectal Cancer Group. Adjuvant vs. neoadjuvant radiochemotherapy for locally advanced rectal cancer: the German trial CAO/ARO/AIO-94. Colorectal Dis. 2003 Sep;5(5):406-15.*
11. *Sauer R, Liersch T, Merkel S, et al. Preoperative versus postoperative chemoradiotherapy for locally advanced rectal cancer: Results of German CAO/ARO/AIO-94 Randomized Phase III Trial after median follow-up 11 years. J Clin Oncol 2012; 30: 1926-1933.*
12. *Cammà C, Giunta M, Fiorica F, Pagliaro L, Craxì A, Cottone M. Preoperative radiotherapy for resectable rectal cancer: A meta-analysis. JAMA.2000 Aug 23-30;284(8):1008-15.*
13. *Stockholm Colorectal Cancer Study Group. Randomised study on preoperative radiotherapy in rectal carcinoma. AnnSurgOncol 1996;3:423–30.*
14. *Dahl O, Horn A, Morild I Halvorsen JF, Odland G, Reinertsen S, ReisaeterA, Kavli H andThunold J. Low-dose preoperative radiation postpones recurrences in operable rectal cancer. Results of a randomized multicenter trial in western Norway. Cancer 1990;66:2286-94.*
15. *Goldberg PA, Nicholls RJ, Porter NH,Love S, Grimsey JE, Long-term results of a randomised trial of short-course low-dose adjuvant preoperative radiotherapy for rectal cancer: reduction in loca ltreatment failure. Eur J Cancer 1994;30A:1602-6.*
16. *Cedermark B, Johansson H, Rutqvist LE, Wilking N. The Stockholm I trial of preoperative shortterm radiotherapy in operable rectal carcinoma. A prospective randomised trial. Stockholm Colorecta lCancer Study Group. Cancer 1995; 75:2269-75.*
17. *Swedish Rectal Cancer Trial. Local recurrence rate in a randomized multicentre trial of preoperative radiotherapy compared to surgery alone in resectable rectal carcinoma. Eur J Surg 1996;162:397-402.*
18. *Swedish Rectal Cancer Trial. Improved survival with preoperative radiotherapy in resectable rectal cancer. N Engl J Med 1997;336:980-7.*
19. *Folkesson J, Birgisson H, Pahşman L, Cedemark B et al. Swedish Rectal Cancer Trial: longlasting benefits from radiotherapy on survival and local recurrence rate. J Clin Oncol 2005; 23:5644-5650.*
20. *Martling AL, Holm T, Rutqvist LE, Johansson H, Moran BJ, Heald RJ, Cedermark B. Impact of a surgical training programme on outcome of rectal cancer in County of Stockholm. Stockholm Colorectal Cancer Study Group. Basingstoke Bowel Cancer Research Project Lancet 2000;356:93-6.*
21. *Wibe A, Moller B, Norstein J, CarlsenE, Wiig JN, Heald RJ, LandmarkF, Myrvold HE, Soreide O. A national strategic change in treatment policy for rectal cancer-implementation of total mesorectalexcision as routine treatment in Norway. A national audit. Dis Colon Rectum 2002;45:857-66.*
22. *Kapiteijn E, Putter H, Van de Velde CJ. Impact of the introduction and training of total mesorectal excision on recurrence and survival in rectal cancer in The Netherlands. Br J Surg 2002;89:1142-9.*
23. *Heald RJ, Husband EM, Ryall RDH. The mesorectum in rectal cancer surgey-the clue to pelvic recurrence. British Journal of Surgey 1982, 69(10):613-6 (:0007-1323).*
24. *Heald RJ, Moran BJ, Rayall RDH, Sexton R, Mac Farlane JK. Rectal cancer-The Basingstoke experince of total mesorectal excision, 1978-1997.Archieves of surgery 1998; 133(8): 894-8.*
25. *Kapiteijn E, Marijnen CA, Nagtegaal ID, Putter H, Steup WH, Wiggers T, Rutten HJ, Pahlman L, Glimelius B, vanKrieken JH, Leer JW, van de Velde CJ; Dutch Colorectal Cancer Group. Preoperative radiotherapy combined with total mesorectalexcision for resectable rectal cancer. N Engl J Med. 2001 Aug 30;345(9):638-46.*
26. *Peeters KC, Marijnen CA, Nagtegaal ID, Kranenbarg EK, Putter H, Wiggers T, Rutten H, Pahlman L, Glimelius B, Leer JW, van de Velde CJ; Dutch Colorectal Cancer Group. The TME trial after a median follow-up of 6 years: increased local control but no survival benefit in irradiated patients with resectable rectal carcinoma. AnnSurg. 2007 Nov;246(5):693-701.*
27. *Van Gijn W, Marijnen CA, Nagtegaal ID, Kranenbarg EM, Putter H, Wiggers T, Rutten HJ, Påhlman L, Glimelius B, van de Velde CJ; Dutch Colorectal Cancer Group. Preoperative radiotherapy combined with total mesorectalexcision for resectable rectal cancer: 12-year follow-up of the multicentre,*

randomised controlled TME trial. LancetOncol. 2011 Jun;12(6):575-82.

28. *Sebag-Montefiore D, Stephens RJ, Steele R, Monson J, Grieve R, Khanna S, Quirke P, Couture J, de Metz C, Myint AS, Bessell E, Griffiths G, Thompson LC, Parmar M. Preoperative radiotherapy versus selective postoperative chemoradiotherapy in patients with rectal cancer (MRC CR07 and NCIC-CTG C016): a multicentre, randomised trial Lancet. 2009 Mar 7;373(9666):811-20.*
29. *Bosset JF, Collette L, Calais G, Mineur L, Maingon P, Radosevic-Jelic L, Daban A, Bardet E, Beny A, Ollier JC; EORTC Radiotherapy Group Trial 22921. Chemotherapy with preoperative radiotherapy in rectal cancer. N Engl J Med. 2006 Sep 14;355(11):1114-23.*
30. *Gérard JP, Conroy T, Bonnetain F, Bouché O, Chapet O, Closon-Dejardin MT, Untereiner M, Leduc B, Francois E, Maurel J, Seitz JF, Buecher B, Mackiewicz R, Ducreux M, Bedenne L. Preoperative radiotherapy with or without concurrent fluorouracil and leucovorin in T3-4 rectal cancers: results of FFCD 9203. J Clin Oncol. 2006 Oct 1;24(28):4620-5.*
31. *Bujko K, Nowacki MP, Nasierowska-Guttmejer A, Michalski W, Bebenek M, Pudełko M, Kryj M, Oledzki J, Szmeja J, Słuszniak J, Serkies K, Kładny J, Pamucka M, Kukołowicz P. Sphincter preservation following preoperative radiotherapy for rectal cancer: report of a randomised trial comparing short-term radiotherapy vs. conventionally fractionated radiochemotherapy. Radiother Oncol. 2004 Jul;72(1):15-24.*
32. *Ngan S, Fisher R, Goldstein D et al. A randomized trial comparing local recurrence (LR) rates between short-course (SC) and long-course (LC) preoperative radiotherapy (RT) for clinical T3 rectal cancer: An intergroup trial (TROG, AGITG, CSSANZ, RACS) (abstract). J ClinOncol 2010; 28; 15s (suppl);3509.*
33. *Radu C, Berglund A, Pahlman L, et al: Short course preoperative radiotherapy with delayed surgery in rectal cancer-a retrospective study. Radiother Oncol 2008;87:343-349.*
34. *Hatfield P, Hingorani M, Radhakrishna G. et al: Short course radiotherapy with elective delay prior to surgery, in patients with unresectable rectal cancer who have poor performance status or significant co-morbidity. Radiother Oncol 2009;92:210-214.*
35. *Pettersson D, Cedermark B, Holm T,et al: Interim analysis of the Stockholm III trial of preoperative radiotherapy regimens for rectal cancer. Br J Surg 2010;97:580-587.*

KANSER GÜNDEMİ DERGİSİ Volume 1/4, Ekim 2013 - REKTUM KANSERİ

REZEKE EDİLEMEYEN METASTATİK KOLOREKTAL KANSERDE SİSTEMİK TEDAVİLER

Dr. Mehmet Beşiroğlu(*), Dr. Faysal Dane(**)

(*) Marmara Üniversitesi İç Hastalıkları Anabilim Dalı, (**) Marmara Üniversitesi Tıp Fakültesi Medikal Onkoloji Bilim Dalı

Özet

Kolorektal kanser önemli bir sağlık sorunudur. İnsidansı değişkenlik göstermekle beraber, genel olarak erkeklerde üçüncü, kadınlarda ikinci sırada en sık teşhis edilen kanserdir. Mortalitesinde azalma olmasına rağmen halen ikinci en sık kanser nedeni olarak bilinmektedir. İzole karaciğer, akciğer veya intraabdominal metastatik hastalık bulunan hastaların bir kısmı hariç elimizdeki tedavilerle metastatik hastalığın büyük çoğunluğunda şifa sağlamak mümkün değildir. Metastatik hastalıkta sistemik tedavinin amacı hastanın klinik durumuna göre değişkenlik göstersede, hastaların büyük çoğunluğu için amaç palyasyon sağlamak, genel sağkalımı arttırmak ve yaşam kalitesini yükseltmektir. Bu derlemede, son çalışmalar gözden geçirilerek sistemik kemoterapi ve hedefe yönelik tedavilerin metastatik kolorektal kanserindeki rolü tanımlanmıştır.

Giriş

Metastatik kolorektal kanser kür sağlanamayan sistemik bir hastalıktır. En iyi destek tedavisi dışında tedavi almayan anrezektabl metastatik kolorektal kanserli hastaların beklenen ortalama yaşam süresi yaklaşık 6 aydır. Bu grup hastada kemoterapinin temel amacı tümör büyümesini yavaşlatıp hastalığı kontrol altına almak, hastalığa bağlı semptom ve belirtileri ortadan kaldırmak, progresyonsuz sağkalım ve genel sağkalım süresini artırmak ve yaşam kalitesini yükseltmektir. Tedavi planı yapılırken hastanın mevcut hayat kalitesi mutlaka göz önüne alınmalı ve tedavi beklentileri hasta ve hasta yakınları ile paylaşılmalıdır. Tedavi verilecek hastanın performans durumu, kemik iliği rezervi, karaciğer ve böbrek fonksiyonları, malnutrisyon varlığı ve oral alım kısıtlılığı değerlendirilerek ilaç seçimi yapılmalıdır. ECOG performansı 0-1 olan, organ fonksiyonları ve kemik iliği rezervi iyi olan hasta grubunda agresif tedavi seçenekleri öncelikli olarak tercih edilebilirken, ECOG performansı ≥2 olan ve komorbid hastalıkları olan hasta grubuna ise daha az agresif tedaviler ve palyatif destek tedavisi önerilmelidir.

Metastatik hastalık sıklıkla lokorejyonel hastalığın tedavisi sonrasında metakron olarak saptanır ve hastalar sıklıkla karaciğer metastazı ile başvurur. Hastaların %20-30'unda ise başvuru anında senkron karaciğer metastazı tespit edilir[1]. Kolorektal kanser tanısı alan hastaların %50-60'ı takiplerinde metastaz geliştirir ve bu hastaların %80-90'ında rezeke edilemeyen karaciğer metastazları mevcuttur[2,3]. Başlangıçta cerrahi tedavi için uygun olmayan fakat potansiyel olarak rezektabl olan izole karaciğer metastazlı hastalar kemoterapi ile rezeksiyona uygun hale gelebilir.

Metastatik kolorektal kanserin sistemik tedavisinde 5-FU/LV, kapesitabin, irinotekan, oxaliplatin, bevasizumab, setuximab, panitumumab, aflibersept ve regorafenib aktif olarak kullanılmakta olan ajanlardır. Tedavide ilaç seçimi; tedavi hedefine, önceki tedavinin zamanı, süresi ve kullanılan ilaç tipine, yaşa, komorbid hastalık varlığına, performans durumuna ve ilaçların öngörülen yan etki profiline göre yapılmalıdır.

Bu derlemede metastatik kolorektal kanserde kullandığımız sistemik tedavi seçeneklerini özetlemeyi planladık.

Sitotoksik Ajanlar

Fluorouracil

5- Florourasil kolorektal kanser tedavisinde ilk olarak kullanılmaya başlanan sitotoksik ajandır. 5-FU yaklaşık 40 yıl boyunca mKRK tedavisinde tek etkili ajan olarak kullanılmıştır. mKRK tedavisinde 1. seride tek ajan olarak kullanıldığında yanıt oranı %15-25, genel sağkalım ortalama 1 yıl civarında olmaktadır. 5-FU/LV kombinasyonundan oluşan pek çok rejim kullanılmış olduğu halde en çok kullanılanlar Mayo Klinik[4] ve Roswell Park[5] rejimleridir. Her iki protokolde de 5-FU bolus olarak kullanılmakta iken Avrupa protokollerinde devamlı infüzyon şeklinde uygulamalar tercih edilmektedir[6,7].

Kapesitabin

Kapesitabin oral bir floropirimidindir ve intestinal mukozadan absorbe olduktan sonra 3 basamaklı bir enzimatik süreç ile florourasile dönüşmektedir. Kapesitabinin etkinliği ve yan etki profili 602 ve 605 hastanın değerlendirildiği iki faz 3 çalışmada bolus 5-FU/LV ile kıyaslanmıştır. Bu çalışmalarda kapesitabin, Mayo rejimi ile karşılaştırıldı ve kapesitabin ile daha yüksek yanıt oranları (%25'e, %16) elde edilirken, progresyonsuz sağkalım ve genel sağkalım sürelerinde fark saptanmadı[8,9]. Sonuç olarak bir oral ajan olan kapesitabinin en az bolus FU/LVkadar etkili olduğu ve daha iyi bir toksisite profiline sahip olduğu gösterildi. İnfüzyonel 5-FU ile kapesitabini bire bir olarak karşılaştıran bir çalışma bulunmamaktadır. Kapesitabine bağlı en sık rapor edilen yan etkiler el ayak sendromu ve daha az yaygınlıkta olan diyaredir.

Kapesitabinin oksaliplatin ve irinotekan ile kombine edildiği rejimler tek ajan rejimler ve infüzyonel 5-FU içeren kombine rejimler ile karşılaştırmalı olarak değerlendirilmiştir. Alman CAIRO çalışmasına daha önce tedavi almamış 820 hasta alınmıştır. Bu çalışmada bir grup hasta başlangıçta kapesitabin ve sonrasında irinotekan olmak üzere monoterapi koluna, bir grupta kapesitabin+irinotekan (KAPEIRI) koluna alındı ve her iki grupta da progrese olan hastalara kapesitabin + oxaliplatin (KAPEOX) verilmesi planlandı. Her iki kolda da sağkalım farkı gösterilemezken, kombinasyon kolunda progresyonsuz sağkalım yüksek saptandı. Grade 3-4 diyare KAPEIRI kolunda %22, tek ajan kapesitabin kolunda %10 saptandı ve KAPEIRI kolunda tolere edilemeyen toksisite ve hastaların kabul etmemesi nedeniyle %47 hasta ikinci seri tedavi alamadı[10]. KAPEIRI ile FOLFIRI kollarının karşılaştırıldığı Amerikan BICC-C çalışmasında KAPEIRI kolunda daha kötü progresyonsuz sağkalım (5,8 aya 7,6 ay, p=0.015) ve daha yüksek toksisite (kusma, diyare, dehidratasyon) oranları saptandı. Kabul edilemez toksisite oranları nedeniyle KAPEIRI kolu erken sonlandırıldı[11]. EORTC'nin 40015 çalışmasında FOLFIRI ile KAPEIRI karşılaştırılması planlandı, henüz 85 hasta alınmışken tedaviye bağlı 7 ölüm (5'i KAPEIRI kolunda) gerçekleşmesi üzerine çalışma erken sonlandırıldı[12]. Tüm bu çalışmalarda kapesitabin ile irinotekan kombinasyonunun yüksek toksisite profiline sahip olduğu ve öncelikli olarak tercih edilmemesi gerektiği görülmektedir.

Birinci seri tedavide KAPEOX ile FOLFOX etkinliğini karşılaştıran 3 büyük faz III randomize çalışma vardır. Bu çalışmaların hiçbirinde genel sağkalım, progresyonsuz sağkalım ve yanıt oranları değerlendirildiğinde KAPEOX inferior çıkmamıştır. Bu çalışmaları irdelediğimizde KAPEOX kolunda genel olarak PFS 7-9 aylar civarında, OS ise 18-19 aylar civarında olup karşılaştırıldığı FOLFOX kolarına göre etkinlik açısından benzer bulunmuştur[13-15]. Üç bin altıyüz üç hastanın değerlendirildiği 7 çalışmanın meta analizinde KAPEOX ve FOLFOX metastatik kolorektal kanserin palyatif tedavisinde etkinlik açısından benzer bulundu. Sonuç olarak tüm bu çalışmalarla birlikte KAPEOX kombinasyonunun FOLFOX4 ten inferior olmadığı ve mKRK tedavisinde alternatif bir tedavi rejimi olarak kullanılabileceği gösterilmiş oldu.

Floropirimidin analoglarının tolerabilitesi bölgesel farklılıklar göstermektedir. Asya populasyonunda yan etki profili genel olarak daha düşük saptanmış olduğu için kapesitabin dozu 1000 mg/m2 olarak tercih edilmektedir[16].

İrinotekan

İrinotekan topoizomeraz 1 inhibitörüdür olup 5-FU'dan sonra mKRK tedavisinde sağkalım avantajı gösteren ilk kemoterapötik ajandır. 5-FU refrakter mKRK tanılı hastalarda İrinotekan kullanımının etkinliğinin değerlendirildiği toplam 304 hastalık üç faz 2 çalışmanın ortak değerlendirmesinde objektif yanıt oranı %13, stabil hastalık oranı %49 bulundu17. Tek ajan olarak etkinliğinin değerlendirildiği diğer faz II çalışmalarda irinotekan 5-FU'e göre daha iyi sağkalım, PFS ve hayat kalitesi sonuçlarını göstermiştir[17,18]. İrinotekana bağlı gelişen major toksisiteler diyare ve nötropenidir. İki tip diyare tanımlanmıştır ve bunlardan birinci tip olan erken başlangıçlı diyare irinotekan uygulaması sırasında veya hemen sonrasında ortaya çıkan diyaredir. Bu diyare kolinerjik aktivasyon nedeniyle meydana gelmektedir ve 0.5 veya 1 mg atropin uygulanması ile kontrol altına alınabilmektedir[19]. Bu grup hastaların sonraki uygulama-

larında atropin ile premedikasyon önerilmektedir. İkinci tip diyare ise geç başlangıçlı diyaredir, bu diyarenin kontrolü ve yönetimi daha zordur. Bu tip diyarenin kontrol altına alınabilmesi için loperamid kullanımı önerilmektedir[20].

İrinotekanın 5-FU refrakter hastalıkta 2. seride etkin olduğunun gösterilmesinden sonra 1. seride etkinliğini değerlendirmek amacıyla biri Avrupa'da ve biri de Amerika'da olmak üzere 2 önemli çalışma yapıldı. Her iki çalışmada da daha tedavi almamış Metastatik kolorektal kanser hastaları değerlendirildi[21,22]. Bu çalışmalar neticesinde metastatik kolorektal kanserin 1. seri tedavisinde irinotekanın 5-FU/LV kombinasyonuna eklenmesinin; yanıt oranı, progresyonsuz sağkalım ve genel sağkalım verilerinde anlamlı düzeyde iyileşme sağladığı gösterildi ve bu sonuçlarla irinotekan FDA tarafından 2000 yılında onay aldı, böylece IFL rejimi Amerika'da mKRK 1. seri tedavisinde standart haline geldi.

İrinotekan + infüzyonel 5-FU(FOLFIRI) ile İrinotekan + bolus 5-FU(IFL) rejimlerinin direkt olarak değerlendirildiği tek çalışma olan BICC-C çalışmasına 430 hasta alındı. Hastalar FOLFIRI, KAPEIRI ve IFL olmak üzere 3 kola randomize edildi. Progresyonsuz sağkalımda FOLFIRI; IFL (7,6 aya 5,9 ay, p=0.004) ve KAPEIRI (7,6 aya 5,8 ay, p=0.015) kolundan anlamlı düzeyde üstün bulundu. Genel sağkalımda da FOLFIRI 23, 1 ay ile IFL(17.6 ay, p=0.04)'e göre üstün bulundu11

Oxaliplatin

Oxaliplatin 3. jenerasyon bir platin analoğu olup mKRK tedavisinde etkinliği olan tek platindir[23]. Erken faz 2 çalışmalarda %20-25 tek ajan etkinliği gösterilmiş olmakla beraber faz 3 çalışmalarda bu etkinlik doğrulanamamıştır[24,25]. Oxaliplatin + 5-FU/LV(FOLFOX) birçok kez farklı dozlarda kombine edilerek etkinliği ve yan etki profili değerlendirilmiş, optimal tedavi şeması oluşturulmaya çalışılmıştır. FOLFOX 1-2 ve 3 tarihi önemi dışında randomize çalışmalarla değerlendirilmemiştir. FOLFOX 4 , FOLFOX 3'e kıyasla mütevazi de olsa daha yüksek etkinlik ve daha iyi tolerabilite nedeniyle öncelikli olarak kullanılmıştır. İlk olarak FOLFOX 4 rejimi randomize çalışmalarla test edilmiştir. 1. seri IFL tedavisi sonrası progrese olan 463 hasta ile yapılan faz 3 çalışmada 2. seride bolus+infüzyonel 5-FU, tek ajan oxaliplatin ve FOLFOX 4 etkinliği değerlendirildi. FOLFOX 4 objektif yanıt oranı (%9'a %0, p<0.0001), progresyonsuz sağkalım (4,6 aya 2,7 ay, p<0.0001) ve tümör ilişkili semptom yanıtında (%33'e %12, p<0.001) 5-FU koluna göre anlamlı olarak üstün bulundu. Tek ajan oxaliplatin (objektif yanıt oranı %1) ile 5-FU kolu benzer etkinlikte saptandı ve tek ajan oxaliplatinin sınırlı bir etkinliğe sahip olduğu gösterildi[26]. De Gramont ve arkadaşlarının yapmış olduğu 420 hastanın alındığı çalışmada De Gramont rejimine oxaliplatin eklenmesinin ek katkısının olup olmadığı değerlendirildi. Oxaliplatin eklenen kolda progresyonsuz sağkalım (9 aya 6.2 ay, p=0.0003) ve yanıt oranı (%50.7'ye %22.3, p=0.0001) anlamlı olarak üstün bulundu ancak genel sağkalım avantajı (16,2 aya 14,7 ay, p=0.12) anlamlı düzeye ulaşmadı. Oxaliplatin içeren kolda grade 3-4 nötropeni(%41.7'ye %5.3), grade 3-4 diyare (%11.9'a %5.3), grade 3 nörosensorial toksisite (%18.2'ye %0) yüksek olmakla birlikte hayat kalitesi değerlendirmesinde her iki grup arasında anlamlı fark saptanmadı[27].

FOLFOX 6 rejimi 410 hastanın alındığı bir faz 3 çalışmada bolus + infüzyonel FU ile karşılaştırılmış, progresyonsuz sağkalım (7.6 aya 5.3 ay) ve yanıt oranında (%58'e %24) FOLFOX üstün bulunmuşken genel sağkalımda (16.2 aya 16.4 ay) her iki protokol benzer saptandı[28]. Tüm bu ve benzeri çalışmalarda 5-FU/LV tedavisine oxaliplatin eklenmesi ile tümör yanıtı ve progresyonsuz sağkalım avantajı gösterilmekle beraber genel sağkalım avantajı gösterilemedi. Bunun sebebi olarak da 1. seride kullanılan tedavilerin genel sağkalıma etkilerinin belirsiz olması ve progresyon sonrası aktif kurtarma tedavilerinin kullanılması gösterilmektedir.

Güncel çalışmalarda kullanılmakta olan modifiye FOLFOX 6 (oxaliplatin 85 mg/m2, lokovorin 400 mg/m2 , 5- FU bolus 400 mg/m2 sonrasında 2400 mg/m2 46-48 saat devamlı infüzyon, 14 günde bir) günlük klinik pratikte de sıklıkla kullanılan tedavi rejimi oldu.

Oxaliplatin ve İrinotekan bazlı tedavilerin etkili oldukları gösterildikten sonra hangi ajanın 1. seri tedavide kullanılması gerektiği sorusu gündeme geldi. Bu amaçla yapılan ilk büyük çalışma olan İntergrup 9741 çalışması oxaliplatinin endikasyon aldığı önemli bir çalışmadır. Çalışmada 795 hasta IFL, FOLFOX4 ve IROX(Oxaliplatin 85 mg/m^2 + İrinotekan 200 mg/m2, 3 haftada bir) gruplarına randomize edildi. FOLFOX 4 objektif yanıt oranı (%45'e %31, P=0.03), progresyonsuz sağkalım (8.7 aya 6.9 ay, p=0.001) ve genel sağkalımda (19.5 aya 15 ay, p=0.0001) IFL kolundan üstün bulundu[29]. Çalışmanın sonraki güncellemesinde FOLFOX ve IROX kolları değerlendirildi. FOLFOX 4 yanıt oranı (%43'e %36, p=0.002), progresyonsuz sağkalım (9.2 aya 6.7 ay, p<0.0001) ve genel sağkalımda (19.5 aya 17.3 ay, p=0.0001) üstün saptandı[30]. Bu çalışmadaki etkinlik farkının oxaliplatinden mi yoksa 5-fu'nun uygulama şeklinden mi olduğu bilinmediğinden sonrasında FOLFOX ve FOLFIRI'nin kıyaslandığı çalışmalar planlandı.

Tournigand ve ark. tarafından yapılan 226 hastalık bir faz 3 çalışmada hastalar FOLFIRI ve FOLFOX6 kollarına alındı. Herhangi bir kolda progrese olan hastaların diğer kola alınması planlandı. FOLFIRI sonrası FOLFOX 6 alan grupta genel sağkalım 21.5 ay iken FOLFOX 6 sonrası FOLFIRI alan grupta 20.6 ay ile benzer saptandı (p=0.99). Birinci seride FOLFIRI alan kolda %56 yanıt oranı ve 8.5 ay medyan progresyonsuz sağkalım saptanırken bu değerler FOLFOX 6 kolunda %54 ve 8 ay ile benzer olarak saptandı17. Sonuç olarak her iki protokolünde benzer etkinlikte olduğu fakat yan etki profillerinin farklı olduğu gösterilmiş oldu. Daha önce kemoterapi almamış 360 hasta ile yapılan bir başka faz 3 çalışmada da FOLFOX 4 ve FOLFIRI etkinliği benzer saptandı[31]. Sonuç olarak mKRK 1. seri tedavisinde oxaliplatin ve irinotekan bazlı tedaviler benzer etkinlikte oldukları için hangi protokolün tercih edileceğine yan etki profili ve komorbid durumlar göz önüne alınarak karar verilmelidir.

Oxaliplatinin optimal kullanımı ve optimal dozunun test edilmesi amacıyla OPTIMOX çalışmaları dizayn edildi. Daha önce kemoterapi almamış hastaların alındığı OPTIMOX çalışmalarının sonuçlarına göre 3 ay FOLFOX tedavisi aldıktan sonra hastaarın güvenle oxaliplatini kesebilecekleri ve 5-fu tedavisiyle tedaviye devam edebilecekleri ancak tüm tedaviyi kesmenin tedavi etkinliğini ve sağkalımı olumsuz etkilediği gösterildi[32,33].

Potansiyel rezektabl metastazları olan hasta gruplarında FOLFOXIRI'nin etkinliğini değerlendiren 3 çalışma bulunmaktadır. Bunlardan İtalyan GONO grubu tarafından yapılan çalışmada FOLFOXIRI ve FOLFIRI'nin etkinliği 244 hastada değerlendirilmiştir.. Bu çalışmanın ön ve final sonuçlarına göre FOLFOXIRI grubu; genel yanıt oranı (%66'ya %41, p=0.0002), R0 rezeksiyon (%15'e %6, p=0.023), sadece karaciğer metastazı olan hasta grubunda R0 rezeksiyon (%36'ya %12, p=0.017), progresyonsuz sağkalım (9.8 aya 6.8 ay, HR:0.59, P<0.0001), genel sağkalım (23.4 aya 16.7 ay, HR:0.74, p=0.026) ve 5 yıllık sağkalımda (%15'e %8) FOLFIRI'den üstün bulundu[34,35].

FOLFIRI ve FOLFOXIRI protokollerine bevasizumab eklenmesinin etkinliğinin değerlendirildiği TRIBE çalışmasının 2013 ASCO'da yayınlanan ön raporunda FOLFOXIRI+bevasizumab yanıt oranı (%65'e %53, p=0.006), progresyonsuz sağkalım (12.2 aya 9.7 ay, HR:0.75, p=0.003) anlamlı olarak yüksek bulundu ve şu ana kadar gösterilmiş en yüksek sağkalım süresi elde edildi (31 aya 25.8 ay, p=0.054). Her iki grup arasında R0 karaciğer metastazektomi oranlarında anlamlı fark saptanmadı (%15'e %12)[36]. Bu sonuçlara rağmen FOLFOXIRI 1. seri tedavide veya kurtarma tedavisinde henüz standart tedavi olarak kabul edilmemektedir. Başlangıçta anrezektabl olup potansiyel olarak rezektabl hale gelebileceği düşünülen hasta grubunda tercih edilebilir.

Hedefe Yönelik Tedaviler

Bevasizumab

Anjiyogenez tümör büyümesi ve yayılması için gerekli olan en önemli olaylardan biridir. VEGF anjiyogenezi uyarıp tümör damarlanmasını artırarak tümör büyümesi ve yayılmasını indüklemektedir. VEGF hücre membranındaki reseptörlerine bağlanarak reseptör aktivasyonunu sağlar ve bir dizi biyolojik olayı aktifleştirerek anjiyogenezi uyarır. Bir rekombinant humanize monoklonal antikor olan bevasizumab VEGF'ye bağlanarak reseptörle etkileşime girmesini engeller ve reseptör aktivasyonunu inhibe etmiş olur[37,38]. Bevasizumabın 813 hasta ile yapılan faz 3 pivotal çalışmasında IFL ve IFL + Bevasizumab karşılaştırıldı. Bevasizumab eklenen grup, yanıt oranı (%45'e %35, p=0.036), progresyonsuz sağkalım (10.6 aya 6.2 ay, p<0.0001) ve genel sağkalım (20.3 aya 15.6 ay, p=0.0004) avantajı gösterdi. Bu çalışma ile ilk defa bir antianjiyogenik ajanın insan malinitelerinde etkili olduğu bir faz 3 çalışmada gösterilmiş oldu[39]. FOLFIRI + Bevasizumabın etkinliğini gösteren veri sınırlıdır. BICC-C çalışmasında KAPEIRI kolunun kapatılması sonrası IFL ve FOLFIRI kollarına bevasizumab eklenerek çalışma devam ettirilmiş ve progresyonsuz sağkalım FOLFIRI+Bevasizumab kolunda 11.2 ay, IFL+Bevasizumab kolunda ise 8.3 ay saptanmıştı. 34 haftalık takip sonrası yayınlanan genel sağkalım verilerine göre FOLFIRI kolunda sağkalım (19.2 aya karşılık 28 ay) ile üstün bulundu11. Diğer taraftan 222 hasta ile yapılan bir Avrupa çalışmasında yine FOLFIRI ile FOLFIRI+Bevasizumab değerlendirildi ve her iki grup arasında yanıt oranı (%35.2'ye %36.8) ve genel sağkalımda (25 aya 22 ay, p=0.139) fark saptanmadı[40].

İrinotekan + 5-FU/LV + Bevasizumab kombinasyonunun etkin olduğu gösterildikten sonra Bevasizumab, oksaliplatin içeren rejimlere eklenerek test edildi. Faz 2 TREE 1 çalışmasında etkinliği değerlendirilen FOLFOX 6, FLOX ve KAPEOX gruplarına Bevasizumab eklenerek TREE 2 çalışması dizayn edildi. TREE 1 çalışmasında yanıt oranları sırasıyla %41, %20 ve %27 iken TREE 2 çalışmasında %52, %39 ve %46 bulundu. Genel sağkalım TREE 1 çalışmasında sırasıyla 19.2 ay, 17.9 ay ve 17.2 ay iken TREE 2 çalışmasında 26.1 ay, 20.4 ay ve 24.6 ay saptandı. Bevasizumab eklenmesi ile grade 3-4 HT, GIS perforasyonu, bozulmuş yara iyileş-

mesi ve kanama olaylarında artış gözlendi. Sonuç olarak her 3 grupta da Bevasizumab eklenmesi ile yanıt oranları ve genel sağkalımda anlamlı artış sağlandığı görüldü[41].

Bevasizumabın 1. seri pivotal çalışması devam ederken ECOG grubu tarafından bevasizumabın 2. serideki etkinliğini değerlendirmek üzere ECOG-3200 çalışması planlandı. 1. seride 5-FU/LV+irinotekan tedavisi sonrası progrese olan ve daha önce bevasizumab almayan 829 hasta FOLFOX4+bevasizumab, FOLFOX4 ve tek ajan bevasizumab kollarına ayrıldı. Bu çalışmada bevasizumab 10 mg/kg dozunda uygulandı. Progresyonsuz sağkalım FOLFOX4 + bevasizumab kolunda FOLFOX4'e göre daha yüksek bulunurken (7.3 aya 4.7 ay, HR:0.61, P<0.0001) tek ajan bevasizumab kolunda 2.7 ay saptandı. FOLFOX4 + Bevasizumab kolunda FOLFOX4'e göre 2 ay sağkalım avantajı gösterilmişken (12.9 aya 10.8 ay, HR:0.61, p=0.011) tek ajan bevasizumab kolunda genel sağkalım 10.2 ay düzeyinde kaldı. Her 3 grupta genel yanıt oranları sırasıyla %22.7, %8.6 ve %3.3 olarak saptandı. FOLFOX4'e bevasizumab eklenmesinin sınırlı da olsa istatistiksel olarak anlamlı düzeyde sağkalım avantajı sağladığı, tek ajan olarak bevasizumab kullanımının ise mKRK tedavisinde etkin olmadığı gösterilmiş oldu[42]. Bu çalışmada 1. seride bevasizumab almayan hastalar değerlendirilmiş olduğu için 1. seride bevasizumab içeren bir tedavi alıp progrese olan hasta grubunda 2. seride bevasizumab kullanımının etkinliği ile ilgili bilgi vermemektedir.

Oxaliplatin bazlı tedavilere bevasizumab eklenmesinin 1. serideki etkinliği direkt olarak NO 16966 çalışmasıyla test edilmiştir. Toplam 1401 hasta KAPEOX, FOLFOX4 ve KAPEOX + bevasizumab, FOLFOX4 + bevasizumab gruplarına 2x2 olarak randomize edildi. Bevasizumab alan grupta progresyonsuz sağkalım (9.4 aya 8 ay, HR:0.83, P=0.0023) ve genel sağkalım (21.3 aya 19.9 ay, HR:0.89, P=0.077) üstün bulunurken yanıt oranları her iki kolda benzer saptandı. Genel sağkalım avantajı istatistiksel anlamlılığa ulaşmazken progresyonsuz sağkalım avantajı ise IFL'ye bevasizumab eklenmesi ile gösterilen 4.4 aylık artışa göre sınırlı kaldı. Çalışmanın alt grup analizinde KAPEOX'a bevasizumab eklenmesi ile progresyonsuz sağkalım avantajı elde edilmekte iken FOLFOX'a eklendiğinde bu fark gösterilemedi[43].

Bevasizumab'ın yoğun bir şekilde 1. seri tedavide kullanılmaya başlanması sonrası progrese olan hasta grubunda bevasizumab içeren tedavilerin etkinliği önemli bir soru olarak gündeme geldi. BRITE veri tabanına kayıtlı olan ve 3 aylık bevasizumab bazlı tedavi sonrası progresyon gösteren 1445 hasta gözlemsel olarak değerlendirildi. Bu hastaların 253'ü progresyon sonrası tedavisiz izlenirken 531'i bevasizumab içermeyen bir tedavi, 642'si ise bevasizumablı bir tedavi aldı. Tüm BRITE populasyonunda progresyonsuz sağkalım 10 ay, genel sağkalım 25.1 ay saptandı. Alt gruplarda genel sağkalım sırasıyla 12.6 ay, 19.9 ay ve 31.8 ay olarak saptandı. Bevasizumablı tedavi alan grupta sağkalım anlamlı olarak yüksek bulundu (HR:0.48, p<0.001)[44]. Sekiz yüz yirmi hastanın alındığı Avrupa TML çalışmasında 1. seri tedavide bevasizumab içeren tedavi ile progrese olan hasta grubunda bevasizumablı tedavinin etkinliği direkt olarak değerlendirildi. 1. seride oxaliplatin bazlı tedavi alan gruba irinotekanlı, irinotekanlı tedavi alan gruba oxaliplatinli tedavi verildi. Bevasizumab eklenen grupta genel sağkalım (11.2 aya 9.8 ay, HR:0.81, p=0.0062), progresyonsuz sağkalım (5.7 aya 4.1 ay) ve yanıt oranı (%68'e %54) yüksek saptandı[45]. Bu çalışmalar sonrası ocak 2013'te bevasizumab içeren 1. seri tedavi sonrası progrese olan hastalarda 2. seride bevasizumab içeren tedavi kombinasyonlarının kullanımı FDA tarafından onaylandı.

Rezektabl metastazı olan hastaların preoperatif tedavisinde bevasizumab kullanımı ile ilgili direkt veri yoktur. R0 rezeksiyon yapılabilen metastatik hastaların adjuvan tedavisinde bevasizumab kullanımının etkinliği ile ilgili yürütülen çalışmalar devam etmektedir ve şu anda rutin klinik pratikte kullanımı önerilmemektedir.

Bevasizumabın idame tedavide etkinliğini değerlendirmek amacıyla dizayn edilen faz 3 randomize CAIRO 3 çalışması ve Türkiyede yapılan STOP&GO çalışmalarının sonuçlarına göre 6 kür XELOX+ bevasizumab indüksiyon tedavisi sonrası xeloda+bevasizumab tedavisinin idame edilmesinin tedaviyi tamamen durdurmaktan veya bütünüyle indüksiyon rejimiyle devam etmekten daha iyi olduğu gerektiği gösterilmiştir[46,47].

Aflibercept

Aflibercept, bir füzyon proteini olup vasküler endotelyal büyüme faktörü inhibitörlerinden biridir. Bu ajan hem VEGF-A, hem VEGF-B ve hem de plasental büyüme faktörünü inhibe etmektedir. Aflibercept metastatik kolorektal kanserde ağustos 2012 tarihinde FDA ve şubat 2013 tarihinde EMA onayı almıştır. Bu ajanın metastatik kolorektal kanserde onay almasını sağlayan çalışma faz III randomize VELOUR çalışmasıdır[48]. Bu çalışmada daha önce birinci seri tedavi olarak oxaliplatin bazlı tedavi almış ve sonrasında progresyon göstermiş toplam 1226 hasta FOLFIRI+aflibercept veya FOLFIRI+plasebo kollarına randomize edildi. Medyan 22 aylık takip sonrası aflibercept alan kolda daha iyi genel sağkalım (13,5 aya 12,06 ay, HR:0.81, p:0.0032), daha

iyi progresyonsuz sağkalım (6.90 aya 4.67 ay, HR:0.758, p: 0.00007) ve daha iyi cevap oranları elde edildi (%19.8'e karşılık %11.1, p: <0.0001). Yazarlar sonuç olarak daha önce oxaliplatin bazlı tedavi alıp progrese olan hastalarda FOLFIRI tedavisine aflibercept eklemenin sağkalımı arttırdığını bildirdiler.

Regorafenib

Regorafenib tümör büyümesi, progresyonu, angiogenez ve onkogenezde rol oynayan kinazları inhibe eden bir oral multikinaz inhibitördür. Bu ajanın kolorektal kanserde kullanımı ve FDA tarafından onaylanması pivotal faz III, randomize CORRECT çalışmasının sonuçlarının rapor edilmesi sonrası olmuştur[49]. Bu çalışmada daha önce standart tedavilerin tamamını kullanmış ve sonrasında progresyon geliştirmiş metastatik kolorektal kanser hastaları regorafenib+en iyi destek tedavisi veya plasebo+en iyi destek tedavisine randomize edilmişlerdir. Yedi yüz atmış hastanın dâhil edildiği çalışmada randomizasyon 2:1 dizaynında yapılmıştır. Bu çalışmada regorafenib koloundaki hastalarda medyan genel sağkalım (6,4 aya 5 ay, HR:0.77, p:0,0052) ve progresyonsuz sağkalım (1,9 aya 1,7 ay, HR:0.49, p:0,000001) anlamlı olarak daha iyi rapor edildi. İlaca bağlı en ciddi istenmeyen etkiler karaciğer toksisitesi, kanama ve gastrointestinal perforasyon iken en sık gözlenen yan etkiler asteni, iştahsızlık, el ayak sendromu, disfoni, ishal, mukozit ve hipertansiyon idi. Bu çalışma ile 5-fu, oxaliplatin, irinotekan gibi sitotoksik bazlı tedavi ve anti-VEGF ve K-RAS wild tip hastalarda anti-EGFR biyolojik tedavileri almış ve sonrasında progresyon göstermiş hastalarda oral bir multikinaz inhibitör olan regorafenibin bir seçenek olabileceği gösterilmiş oldu.

Anti EGFR tedavi

EGFR bir transmembran glikoprotein yapısında reseptördür, EGF ve TGF-α bağlanması sonrası aktive olur. Setuximab ve panitumumab EGFR'ye bağlanarak reseptörün liganda bağlanıp aktive olmasını engeller[50]. Hastaların anti EGFR tedaviden fayda görmeleri için K-ras wild tip olmalıdır ve tüm mKRK tanılı hastaların %60'ı K-ras wild tiptir. Tüm K-ras mutasyonlarının anti EGFR tedaviye dirençle ilişkili olduğu net olmamakla birlikte K-ras wild tip olması da anti EGFR tedaviden fayda göreceğini garanti etmez[51]. K-ras kodon 12 ve kodon 13 mutasyonu saptanan tümörler anti EGFR tedaviye refrakter kabul edilmektedirler. De Roock ve arkadaşları tarafından yapılan retrospektif analizde kodon 13 mutasyonunun anti EGFR tedavi direnci ile ilişkili olmayabileceği görüldü fakat bu konuda prospektif çalışmalara ihtiyaç vardır[52].

Setuximab bir fare/insan şimerik monoklonal antikordur, normal hücrelerde ve tümörde EGFR'ye bağlanarak reseptör aktivasyonunu kompetetif olarak inhibe eder. Setuximabın tek ajan olarak etkin olduğunun gösterilmesi sonrası kombinasyon tedavilerindeki etkinliğini değerlendirmek üzere çalışmalar dizayn edildi. 1298 hasta ile yapılan EPIC çalışmasında 5-FU ve oxaliplatine refrakter hastalar irinotekan ve irinotekan + setuximab kollarına ayrıldı. Kombine tedavi alan kolda objektif yanıt oranı (%16'ya %4, p<0.0001) ve progresyonsuz sağkalım (4 aya 2.6 ay, p=0.0001) anlamlı yüksek saptandı. Her iki grup arasında genel sağkalım avantajı gözlenmedi(10.7 aya 10 ay, p=0.71) fakat irinotekan kolunda progrese olan hastaların setuximab koluna alınması bunun temel sebebi olarak görülebilir[53]. BOND çalışmasında irinotekan refrakter 329 hastada haftalık, iki haftalık ve üç haftalık irinotekan ile setuximab kombinasyonunun tek ajan setuximaba karşı etkinliği değerlendirildi. Kombine tedavi ile yanıt oranı (%23'e %11, p=0.007) ve progresyonsuz sağkalım (4.1 aya 1.5 ay, p<0.001) avantajı gösterilmişken genel sağkalım avantajı (8.6 aya 6.9 ay, p=0.48) anlamlılığa ulaşmadı[54].

Setuximabın 1. seride etkinliğinin değerlendirildiği 1198 hasta ile yapılan CRYSTAL çalışmasında hastalar FOLFIRI koluna karşı FOLFIRI + setuximab koluna randomize edildi.. K-ras wild tip olan hastaların değerlendirilmsinde setuximab eklenen kolda anlamlı olarak yüksek yanıt oranı (%57'ye %40), progresyonsuz sağkalım (9.9 aya 8.4 ay, HR:0.79) ve genel sağkalım (23,5 aya 20 ay, HR:0.69) elde edildi[55]. Setuximab eklenen kolda hastaların tedavi sonrası R0 rezeksiyon oranı (%5.2'ye %2, p=0.027), karaciğere sınırlı metastatik hastalığı olanlarda R0 rezeksiyon oranı (%13.2'ye %5.6, p=0.125) anlamlı olarak yüksek bulundu.

Setuximabın oxaliplatin içeren kombinasyon rejimler ile beraber kullanıldığında etkinliğini değerlendirmek üzere yapılmış olan OPUS çalışmasında FOLFOX4'e haftalık setuximab eklenmesinin sonuçları değerlendirildi. K-ras wild tip hasta grubunda kombine tedavi kolunda yanıt oranı %57'ye %34 ve progresyonsuz sağkalım (8.3 aya 7.2 ay, HR:0.56) yüksek iken genel sağkalım avantajı (22.8 aya 18.5 ay, p=0.39) anlamlı düzeye ulaşmadı[56]. K-ras mutant hastalarda ise setuximab eklenmesinin detrimental etkisinin olduğu görüldü. K-ras wild tip hastalarda setuximab eklenmesi sonrası R0 rezeksiyon oranı (%7.3'e %3.1, p=0.22) ve karaciğere sınırlı metastatik hastalığı olanlarda R0 rezeksiyon oranında (%16'ya %4.3, p=0.021) belirgin artış görüldü[56]. 1630 hasta ile yapılan COIN çalışmasında FOLFOX/KAPEOX grubu ile bu gruba setuximab eklenmesinin

1. serideki etkinliği karşılaştırıldı. Setuximab eklenen K-ras wild tip hasta grubunda yanıt oranlarında artış olmakla beraber (%64'e %57), progresyonsuz sağkalım (8.6 aya 8.6 ay) ve genel sağkalım farkı (17.9 aya 17 ay, HR:1) gösterilemedi[57]. Alt grup analizinde KAPEOX'a kıyasla FOLFOX'a cetuximab eklemenin marjinal bir etkisinin olduğu görüldü. NORDIC 7 çalışmasında da FLOX'a cetuximab eklenmesinin katkısı değerlendirildi. Yanıt oranı (%47'ye %46), progresyonsuz sağkalım (8.7 aya 7.9 ay) ve genel sağkalımda (22 aya 21 ay) her iki grup arasında fark saptanmadı[58]. İrinotekan bazlı rejimlere setuximab eklenmesinin sağkalım avantajı sağladığı gösterilmiş olmakla birlikte oxaliplatin bazlı rejimlere eklenmesinin sağkalım avantajı gösterilemedi. Bunun ana sebebinin oxaliplatinle yapılan çalışmalardaki bolus veya oral florourasilden kaynaklandığı, infüzyonel tedavilerle setuksimabın geçiminin daha iyi olduğu iddia edilmektedir.

Panitumumab EGFR'ye karşı geliştirilmiş insan kaynaklı monoklonal antikordur olup tek ajan etkinliği setuximab ile benzerdir ve standart tedavilere refrakter hasta grubunda kullanılabilir fakat setuximab bazlı tedaviler sonrası progrese olan hasta grubunda etkinliğine dair veri bulunmamaktadır.

Setuximabın oxaliplatin bazlı tedavilere eklenmesinin sağkalıma katkısı net olarak gösterilememiştir. Panitumumabın FOLFOX'a eklenmesinin etkinliği PRIME çalışmasında değerlendirildi. Panitumumab kolunda progresyonsuz sağkalım (9.6 aya 8 ay) avantajı gösterilmişken genel sağkalım (23.9 aya 19.7 ay) avantajı istatistiksel anlamlılığa ulaşmadı. K-ras mutant hastalar değerlendirildiğinde setuximab gibi panitumumabın da oxaliplatin bazlı rejimlerle beraber kullanıldığında detrimental etki yaptığı gösterildi[59]. Bu donuçlarla denilebilir ki; birinci seri tedavide oxaliplatin bazlı bir rejimin kullanılması düşünülen hasta grubunda Setuximab yerine panitumumabın tedaviye eklenmesi daha uygun bir seçenek olarak gözükmektedir.

Setuximab tedavisi ile en sık gözüken yan etkilerden biri infüzyon reaksiyonudur ve yaklaşık %25 hastada görülmektedir. Reaksiyonlar genellikle ilk infüzyon sonrası özellikle ilk 3 saat içinde görülmekte ve antihistaminik + glukokortikoid ile premedikasyon sonrası anlamlı düzeyde azalmaktadır. Panitumumab ile ise infüzyon reaksiyonu görülme riski setuximaba göre daha azdır (%4) ve rutin premedikasyon yapılması önerilmemektedir. Cilt döküntüsü anti EGFR tedavinin bir grup etkisi olarak göze çarpmaktadır ve tedavi edilen hasta gruplarında %75-%100 oranında görüldüğü bildirilmiştir[60]. Grade 2-3 deri döküntüsü ile tedavi yanıtının korelasyon gösterdiği net olarak gösterilmiştir fakat bu durumun hangi mekanizma ile ilişkili olduğu net olarak bilinmemektedir[61]. Yaygın döküntü olması tedavi yanıtını garanti etmemekle birlikte ilk 1 ay döküntüsü olmayan hastada da tedavi yanıtsızlığını göstermez. Anti EGFR tedavi ile sık görülen bir diğer yan etki ise elektrolit bozukluklarıdır. Yapılan meta analizde hipomagnezemi %22, hipokalemi %8 oranında rapor edilmiştir[62]. Hipomagnezemi sekonder hipokalemiye sebep olabilmektedir. Anti EGFR tedavi alan hastalarda serum kalsiyum, magnezyum ve potasyum seviyelerinin periyodik olarak izlenmesi ve tedavi kesildikten sonra da en az 2 ay daha takibin devam etmesi önerilmektedir[63]. Ayrıca venöz tromboembolizm gelişme oranında artış olduğu meta analizlerde ortaya konmuştur.

Bevasizumab + Anti EGFR tedavi

Anti VEGF tedavi ve anti EGFR tedavinin beraber kullanımdaki etkinliği 3 çalışmada değerlendirilmiştir. Bunlardan BOND-2 çalışmasında irinotekan ve oxaliplatine refrakter ve daha önce hedefe yönelik tedavi almamış hastalar setuximab + bevasizumab koluna karşı setuximab + bevasizumab + irinotekan kollarına ayrıldı. Bu çalışmada irinotekan eklenen kol yanıt oranı (%37'ye %20), progresyonsuz sağkalım (7.3 aya 4.9 ay) ve genel sağkalımda (14.5 aya 11.4 ay) üstün bulundu[64]. PACCE çalışmasında FOLFOX + bevasizumab (823) ve FOLFIRI + bevasizumab (230) grupları ile bu gruplara panitumumab eklenmesi karşılaştırıldı. Ara analizde panitumumab + oxaliplatin eklenen grupta progresyonsuz sağkalımın belirgin düşük bulunması nedeniyle bu kol erken sonlandırıldı. Çalışma genelinde panitumumab eklenen hastalarda ortalama progresyonsuz sağkalım 10 ay iken panitumumab almayan hastalarda 11.4 ay bulundu. Panitumumab alan grupta genel sağkalım 5.1 ay düşük bulundu (19.4 aya 24.5 ay) ve bu durumun K-ras statüsünden bağımsız olduğu görüldü[65].

CAIRO 2 çalışmasında daha önce tedavi almamış 755 hasta KAPEOX + bevasizumab ile KAPEOX + bevasizumab + setuximab gruplarına ayrıldı. Setuximab eklenen kolda progresyonsuz sağkalım (10.7 aya 9.4 ay, p=0.01) daha düşük bulunurken yanıt oranı ve genel sağkalım benzer bulundu. K-ras wild tip olan grup progresyonsuz sağkalımda (10.5 aya 8.4 ay, p=0.04) K- ras mutant olan gruptan üstün iken setuximab almayan grup progresyonsuz sağkalım (12.5 aya 8.1 ay, p=0.003) ve genel sağkalımda (24.9 aya 17.2 ay, p=0.03) K-ras mutant olan gruptan üstün bulundu[66]. Bu çalışmalar sonunda setuximab ve bevasizumabın birlikte kullanımının ek avantajı olmadığı, bilakis detrimental etkisinin olduğu gösterilmiş oldu. Bu iki ajanın kombine edildiği zaman uyumsuz olma nedeni bilinmemekle birlikte bevasizu-

mabın, anti EGFR antikorların tümörde bağlanacağı hedefleri azalttığı görüşü öne çıkmaktadır[67].

Bevasizumab ile Cetuximabın karşılaştırılması

Birinci seri tedavide FOLFIRI verilmesi planlanan ve K-ras wild tip olan hasta grubunda tedaviye bevasizumab veya setuximab eklenmesinin bire bir kıyaslandığı FIRE-3 çalışmasında daha önce tedavi almamış 785 hasta FOLFIRI + setuximab veya FOLFIRI + bevasizumab kollarına randomize edildi[68]. Beş yüz doksan iki hastanın değerlendirildiği çalışmanın ön sonuçları ASCO 2013'te açıklandı. Bu sonuçlara göre her iki tedavi grubu arasında objektif cevap oranı (%62'ye %58) ve progresyonsuz sağkalım (10 aya 10.3 ay) açısından fark bulunmadı. Genel sağkalım eğrisi 24 aya kadar paralel iken 24 aydan sonra setuximab lehine eğrilerin ayrılmaya başladığı ve bunun istatistiksel olarak anlamlılığa ulaştığı görüldü (28.7 aya 25 ay, p=0.017). Cevap oranları ve progresyonsuz sağkalımda iki tedavi grubu arasında fark gözlenmediği halde genel sağkalımın anlamlı olarak setuximab kolunda daha iyi görülmesinin ana nedeninin bu koldaki hastalarda elde edilen cevap derinliğinin daha büyük olmasıyla açıklanabileceği düşünülmektedir[68].

Sonuç olarak; Metastatik kolorektal kanserler izole organ metastazları dışında çoğunlukla şifa sağlanamayan kanserlerdir. Ancak gerek sistemik sitotoksik ajanlar, gerek hedefe yönelik tedaviler olarak bilinen anti-VEGF ve K-RAS (belki de RAS) mustasyonu olmayan hastalarda anti-EGFR tedaviler gerekse sitotoksik ajanların bu hedef tedavilerle kombinasyonu ile oluşan tedavi şemalarıyla metastatik kolorektal kanserlerin medyan genel sağkalımı eski yıllara göre yaklaşık 3-4 kat artmıştır. Erken faz çalışmalarda test edilen hedefe yönelik ajanlar ve bunların kombinasyonlarıyla önümüzdeki yıllarda tedavi stratejilerinin daha farklı olacağını ve dolayısıyla sağkalımların daha iyi olacağını tahmin etmek mümkündür.

KAYNAKLAR

1. *Tsai M-S, Su Y-H, Ho M-C, et al. Clinicopathological features and prognosis in resectable synchronous and metachronous colorectal liver metastasis. Ann Surg Oncol 2007;14:786-794.*
2. *Van Cutsem E, Nordlinger B, Adam R, et al. Towards a pan-European consensus on the treatment of patients with colorectal liver metastases. Eur J Cancer 2006;42:2212-2221.*
3. *Muratore A, Zorzi D, Bouzari H, et al. Asymptomatic colorectal cancer with un-resectable liver metastases: immediate colorectal resection or up-front systemic chemotherapy? Ann Surg Oncol 2007;14:766-770.*
4. *Poon MA, O'Connell MJ, Moertel CG, et al. Biochemical modulation of fluorouracil: evidence of significant improvement of survival and quality of life in patients with advanced colorectal carcinoma. J Clin Oncol. 1989;7(10):1407-1418.*
5. *Petrelli N, Douglass HO Jr., Herrera L, et al. The modulation of fluorouracil with leucovorin in metastatic colorectal carcinoma: a prospective randomized phaze III trial. Gastrointestinal Tumor Study Group. J Clin Oncol. 1989;7(10):1419-1426.*
6. *Köhne CH, Wils J, Lorenz M, et al. Randomized phaze III study of high-dose fluorouracil given as a weekly 24-hour infusion with or without leucovorin versus bolus fluorouracil plus leucovorin in advanced colorectal cancer: European organization of Research and Treatment of Cancer Gastrointestinal Group Study 40952. J Clin Oncol. 2003; 21(20):3721-3728.*
7. *de Gramont A, Bosset JF, Milan C, Eet al. Randomized trial comparing monthly low-dose leucovorin and fluorouracil bolus with bimonthly high-dose leucovorin and fluorouracil bolus plus continuous infusion for advanced colorectal cancer: a French intergrup study. J Clin Oncol. 1997;15(2):808-815.*
8. *Hoff PM, Ansari R, Batist G, et al. Comparison of oral capecitabine versus intravenous fluorouracil plus leucovorin as first-line treatment in 605 patients with metastatic colorectal cancer: results of a randomized phase III study. J Clin Oncol. 2001;19(8):2282.*
9. *Van Cutsem E, Twelves C, Cassidy J, et al. Oral capecitabine compared with intravenous fluorouracil plus leucovorin in patients with metastatic colorectal cancer: results of a large phase III study.J Clin Oncol. 2001;19(21):4097*
10. *Koopman M, Antonini NF, Douma J, et al. Sequential versus combination chemotherapy with capecitabine, irinotecan, and oxaliplatin in advanced colorectal cancer (CAIRO): a phase III randomised controlled trial. Lancet 2007;370:135-142.*
11. *Fuchs CS, Marshall J, Barrueco J. Randomized, controlled trial of irinotecan plus infusional, bolus, or oral fluoropyrimidines in first-line treatment of metastatic colorectal cancer: updated results from the BICC-C study. J Clin Oncol 2008;26:689-690*

12. *Kohne CH, De Greve J, Hartmann JT, et al. Irinotecan combined with infusional 5-fluorouracil/folinic acid or capecitabine plus celecoxib or placebo in the first-line treatment of patients with metastatic colorectal cancer. EORTC study 40015. Ann Oncol 2008;19:920-926.*

13. *Cassidy J, Clarke S, Diaz-Rubio E, et al. Randomized phase III study of capecitabine plus oxaliplatin compared with fluorouracil/folinic acid plus oxaliplatin as first-line therapy for metastatic colorectal cancer. J Clin Oncol. 2008 Apr 20;26(12):2006-12*

14. *Porschen R, Arkenau H-T, Kubicka S, et al. Phase III study of capecitabine plus oxaliplatin compared with fluorouracil and leucovorin plus oxaliplatin in metastatic colorectal cancer: a final report of the AIO Colorectal Study Group. J Clin Oncol 2007;25:4217-4223.*

15. *Díaz-Rubio E, Tabernero J, Gómez-España A, et al. Phase III study of capecitabine plus oxaliplatin compared with continuous-infusion fluorouracil plus oxaliplatin as first-line therapy in metastatic colorectal cancer: final report of the Spanish Cooperative Group for the Treatment of Digestive Tumors Trial. J Clin Oncol. 2007;25(27):4224.*

16. *Haller DG, Cassidy J, Clarke SJ, et al. Potential regional differences for the tolerability profiles of fluoropyrimidines. J Clin Oncol. 2008;26(13):2118.*

17. *Von Hoff DD, Rothenberg ML, Pitot HC, et al. Irinotecan therapy for patients withpreviously treated metastatic colorectal cancer. Overall results of FDA-reviewed pivotal U.S. clinical trials. Proc Am Soc Clin Oncol 1997;16:a803.*

18. *Rougier P, Bugat R, Douillard JY, et al. A phase II study of CPT-11 (irinotecan) in the treatment of advanced colorectal cancer in chemotherapy-naive patients and patients pretreated with 5-FU-based chemotherapy. J Clin Oncol 1997;15(1):251.*

19. *Gandia D, Abigerges D, Armand JP, et al. CPT-11 induced cholinergic effects in cancer patients. J Clin Oncol 1993;11:196.*

20. *Abigerges D, Armand JP, Chabot GG, et al. High dose intensity CPT-11 administered as a single dose every 3 weeks: the Institute Gustave Roussy experience. Proc Am Soc Clin Oncol 1993;12:133.*

21. *Douillard JY, Cunningham D, Roth AD, et al. Irinotecan combined with fluorouracil compared with fluorouracil alone as first-line treatment for metastatic colorectal cancer: a multicentre randomised trial. Lancet. 2000;355(9209):1041.*

22. *Saltz LB, Cox JV, Blanke C, Rosen LS, et al. Irinotecan plus fluorouracil and leucovorin for metastatic colorectal cancer. Irinotecan Study Group. N Engl J Med. 2000;343(13):905*

23. *deBraud F, Munzone E, NolèF, et al. Synergistic activity of oxaliplatin and 5-fluorouracil in patients with metastatic colorectal cancer with progressive disease while on or after 5-fluorouracil. Am J Clin Oncol. 1998;21(3):279*

24. *Armand JP, Boige V, Raymond E, et al. Oxaliplatin in colorectal cancer: an overview. Semin Oncol. 2000;27(5 Suppl 10):96*

25. *Bécouarn Y, Ychou M, Ducreux M, et al. Phase II trial of oxaliplatin as first-line chemotherapy in metastatic colorectal cancer patients. Digestive Group of French Federation of Cancer Centers. J Clin Oncol. 1998;16(8):2739*

26. *Rothenberg ML, Oza AM, Bigelow RH et al. Superiority of oxaliplatin and fluorouracil-leucovorin compared with either therapy alone in patients with progressive colorectal cancer after irinotecan and fluorouracil-leucovorin: interim results of a phase III trial. J Clin Oncol. 2003;21(11):2059.*

27. *de Gramont A, Figer A, Seymour M, et al. Leucovorin and fluorouracil with or without oxaliplatin as first-line treatment in advanced colorectal cancer. J Clin Oncol. 2000;18(16):2938.*

28. *Ducreux M, Malka D, Mendiboure J et al. Sequential versus combination chemotherapy for the treatment of advanced colorectal cancer (FFCD 2000-05): an open-label, randomised, phase 3 trial. Lancet Oncol. 2011;12(11):1032.*

29. *Goldberg RM, Sargent DJ, Morton RF, et al. A randomized controlled trial of fluorouracil plus leucovorin, irinotecan, and oxaliplatin combinations in patients with previously untreated metastatic colorectal cancer. J Clin Oncol. 2004;22(1):23.*

30. *Ashley AC, Sargent DJ, Alberts SR, et al. Updated efficacy and toxicity analysis of irinotecan and oxaliplatin (IROX) : intergroup trial N9741 in first-line treatment of metastatic colorectal cancer. Cancer. 2007;110(3):670.*

31. *Colucci G, Gebbia V, Paoletti G, et al. Phase III randomized trial of FOLFIRI vs FOLFOX4 in the treatment of advanced colorectal cancer: a multicenter study of the Grupo Oncologico Italia Meridionale. J Clin Oncol 2005;23:4866.*

32. *Tournigand C, Cervantes A, Figer A, et al. OPTIMOX1: a randomized study of FOLFOX4 or FOL-*

FOX7 with oxaliplatin in a stop-and-Go fashion in advanced colorectal cancer—a GERCOR study. J Clin Oncol 2006;24:394.

33. *Chibaudel B, Maindrault-Goebel F, Lledo G, et al. Can chemotherapy be discontinued in unresectable metastatic colorectal cancer? The GERCOR OPTIMOX2 Study. J Clin Oncol 2009;27:5727.*
34. *Falcone A, Ricci S, Brunetti I, et al. Phase III trial of infusional fluorouracil, leucovorin, oxaliplatin, and irinotecan (FOLFOXIRI) compared with infusional fluorouracil, leucovorin, and irinotecan (FOLFIRI) as first-line treatment for metastatic colorectal cancer: the Gruppo Oncologico Nord Ovest. J Clin Oncol. 2007;25(13):1670.*
35. *Masi G, Vasile E, Loupakis F, et al. Randomized trial of two induction chemotherapy regimens in metastatic colorectal cancer: an updated analysis J Natl Cancer Inst. 2011;103(1):21.*
36. *Falcone A, Cremolini C, Masi G, et al. FOLFOXIRI/Bevacizumab versus FOLFIRI/bevacizumab as first-line treatment in unresectable metastatic colorectal cancer patients: Results of the phase III TRIBE trial by GONO group (abstract). J Clin Oncol 2013; 31:(suppl; abstr 3505).*
37. *Ferrara N, Hillan KJ, Gerber HP, Novotny W. Discovery and development of bevacizumab, an anti-VEGF antibody for treating cancer. Nat Rev Drug Discov 2004;3:391.*
38. *Ferrara N. Vascular endothelial growth factor: basic science and clinical progress. Endocr Rev 2004;25:581.*
39. *Hurwitz H, Fehrenbacher L, Novotny W, et al. Bevacizumab plus irinotecan, fluorouracil, and leucovorin for metastatic colorectal cancer. N Engl J Med 2004;350:2335-2342.*
40. *Stathopoulos GP, Batziou C, Trafalis D, et al. Treatment of colorectal cancer with and without bevacizumab: a phase III study. Oncology. 2010;78(5-6):376.*
41. *Hochster HS, Hart LL, Ramanathan RK, et al. Safety and efficacy of oxaliplatin and fluoropyrimidine regimens with or without bevacizumab as first-line treatment of metastatic colorectal cancer: results of the TREE Study. J Clin Oncol. 2008;26(21):3523*
42. *Giantonio BJ, Catalano PJ, Meropol NJ, et al. Bevacizumab in combination with oxaliplatin, fluorouracil, and leucovorin (FOLFOX4) for previously treated metastatic colorectal cancer: results from the Eastern Cooperative Oncology Group Study E3200. J Clin Oncol 2007;25:1539.*
43. *Saltz LB, Clarke S, Diaz-Rubio E, et al. Bevacizumab in combination with oxaliplatin-based chemotherapy as first-line therapy in metastatic colorectal cancer: a randomized phase III study. J Clin Oncol 2008;26:2013-2019.*
44. *Grothey A, Sugrue MM, Purdie DM, et al. Bevacizumab beyond first progression is associated with prolonged overall survival in metastatic colorectal cancer: results from a large observational cohort study (BRiTE). J Clin Oncol. 2008;26(33):5326.*
45. *Bennouna J, Sastre J, Arnold D, et al. Continuation of bevacizumab after first progression in metastatic colorectal cancer (ML18147): a randomised phase 3 trial. Lancet Oncol. 2013;14(1):29.*
46. *Kopman M, Simkens LHJ, Tije AJT et al. Maintenance treatment with capecitabine and bevacizumab versus observation after induction treatment with chemotherapy and bevacizumab in metastatic colorectal cancer (mCRC): The phase III CAIRO3 study of the Dutch Colorectal Cancer Group (DCCG). J Clin Oncol 31, 2013 (suppl; abstr 3502).*
47. *Yalcin S, Uslu R, Dane F, et al. Bevacizumab (BEV) plus capecitabine as maintenance therapy after initial treatment with BEV plus XELOX in previously untreated patients (pts) with metastatic colorectal cancer (mCRC): Mature data from STOP and GO, a phase III, randomized, multicenter study. J Clin Oncol 30, 2012 (suppl; abstr 3565).*
48. *Van Cutsem E, Tabernero J, Lakomy R, et al. Addition of aflibercept to fluorouracil, leucovorin, and irinotecan improves survival in a phase III randomized trial in patients with metastatic colorectal cancer previously treated with an oxaliplatin-based regimen. J Clin Oncol. 2012 Oct 1;30(28):3499-506*
49. *Grothey A, Van Cutsem E, Sobrero A, et al. Regorafenib monotherapy for previously treated metastatic colorectal cancer (CORRECT): an international, multicentre, randomised, placebo-controlled, phase 3 trial. Lancet. 2013 Jan 26;381(9863):303-12.*
50. *Thomas SM, Grandis JR. Pharmacokinetic and pharmacodynamic properties of EGFR inhibitors under clinical investigation. Cancer Treat Rev 2004;30:255.*
51. *Allegra CJ, Jessup JM, Somerfield MR, et al. American Society of Clinical Oncology provisional clinical opinion: testing for KRAS gene mutations in*

patients with metastatic colorectal carcinoma to predict response to anti-epidermal growth factor receptor monoclonal antibody therapy. J Clin Oncol. 2009;27(12):2091.

52. *De Roock W, Jonker DJ, Di Nicolantonio F, et al. Association of KRAS p.G13D mutation with outcome in patients with chemotherapy refractory metastatic colorectal cancer treated with cetuximab. JAMA 2010;304:1812-1820.*
53. *Sobrero AF, Maurel J, Fehrenbacher L, et al. EPIC: phase III trial of cetuximab plus irinotecan after fluoropyrimidine and oxaliplatin failure in patients with metastatic colorectal cancer. J Clin Oncol. 2008;26(14):2311.*
54. *Cunningham D, Humblet Y, Siena S, et al. Cetuximab monotherapy and cetuximab plus irinotecan in irinotecan-refractory metastatic colorectal cancer. N Engl J Med. 2004;351(4):337.*
55. *Van Cutsem E, Köhne CH, Láng I, et al. Cetuximab plus irinotecan, fluorouracil, and leucovorin as first-line treatment for metastatic colorectal cancer: updated analysis of overall survival according to tumor KRAS and BRAF mutation status. J Clin Oncol. 2011;29(15):2011.*
56. *Bokemeyer C, Bondarenko I, Hartmann JT, et al. Efficacy according to biomarker status of cetuximab plus FOLFOX-4 as first-line treatment for metastatic colorectal cancer: the OPUS study. Ann Oncol. 2011;22(7):1535.*
57. *Maughan TS, Adams RA, Smith CG, et al. Addition of cetuximab to oxaliplatin-based first-line combination chemotherapy for treatment of advanced colorectal cancer: results of the randomised phase 3 MRC COIN trial. Lancet. 2011;377(9783):2103.*
58. *Tveit KM, Guren T, Glimelius B, et al. Phase III trial of cetuximab with continuous or intermittent fluorouracil, leucovorin, and oxaliplatin (Nordic FLOX) versus FLOX alone in first-line treatment of metastatic colorectal cancer: the NORDIC-VII study. J Clin Oncol. 2012;30(15):1755.*
59. *Douillard JY, Siena S, Cassidy J, et al. Randomized, phase III trial of panitumumab with infusional fluorouracil, leucovorin, and oxaliplatin (FOLFOX4) versus FOLFOX4 alone as first-line treatment in patients with previously untreated metastatic colorectal cancer: the PRIME study. J Clin Oncol. 2010;28(31):4697.*
60. *Scope A, Agero ALC, Dusza SW, et al. Randomized double-blind trial of prophylactic oral minocycline and topical tazarotene for cetuximab-associated acne-like eruption. J Clin Oncol 2007;25:5390.*
61. *Perez-Soler R, Saltz L. Cutaneous adverse effects with HER1/EGFR-targeted agents: is there a silver lining? J Clin Oncol 2005;23:5235.*
62. *Schrag D, Chung KY, Flombaum C, Saltz L. Cetuximab therapy and symptomatic hypomagnesemia. J Natl Cancer Inst 2005;97:1221.*
63. *Cao Y, Liu L, Liao C, et al. Meta-analysis of incidence and risk of hypokalemia with cetuximab-based therapy for advanced cancer. Cancer Chemother Pharmacol. 2010;66(1):37.*
64. *Saltz LB, Lenz H-J, Kindler HL, et al. Randomized phase II trial of cetuximab, bevacizumab, and irinotecan compared with cetuximab and bevacizumab alone in irinotecan-refractory colorectal cancer: the BOND-2 study. J Clin Oncol 2007;25:4557.*
65. *Hecht JR, Mitchell E, Chidiac T, et al. A randomized phase IIIB trial of chemotherapy, bevacizumab, and panitumumab compared with chemotherapy and bevacizumab alone for metastatic colorectal cancer. J Clin Oncol 2009;27:672.*
66. *Tol J, Koopman M, Cats A, et al. Chemotherapy, bevacizumab, and cetuximab in metastatic colorectal cancer. N Engl J Med 2009;360:563.*
67. *Heskamp S, Boerman OC, Molkenboer-Kuenen JD, et al. Bevacizumab reduces tumor targeting of antiepidermal growth factor and anti-insulin-like growth factor 1 receptor antibodies. Int J Cancer. 2013 Jul;133(2):307-314.*
68. *Heinemann V, Fischer von Weikersthal L, Decker T, et al. Randomized comparison of FOLFIRI plus cetuximab versus FOLFIRI plus bevacizumab as first-line treatment of KRAS wild-type metastatic colorectal cancer: German AIO study KRK-0306 (FIRE-3). J Clin Oncol 31, 2013 (suppl; abstr 3506).*

KANSER GÜNDEMİ DERGİSİ Volume 1/4, Ekim 2013 - REKTUM KANSERİ

REKTUM KANSERİNDE LOKOREJİONAL NÜKSE CERRAHİ YAKLAŞIM

Dr. Cem Terzi(*), Dr. Fevzi Cengiz(**), Dr. Emre Canda(*)

(*) *Dokuz Eylül Üniversitesi Tıp Fakültesi Genel Cerrahi Anabilim Dalı*

(**) *İzmir Bozyaka Eğitim ve Araştırma Hastanesi 3. Genel Cerrahi Kliniği*

Tanım ve insidans

Rektum kanserinde cerrahi tedavi sonrası nüks sorunu gelişen ve standartlaşan cerrahi teknikler ve ameliyat öncesi ve sonrası adjuvan tedavilerin kullanılmasına karşın halen büyük bir sorun olmayı sürdürmektedir. Tümör yatağında, anastomozda, rejiyonel lenfatiklerde, dren bölgelerinde veya cerrahi yarada ortaya çıkan bu nüksler lokorejional nüks olarak tanımlanır[1]. Cerrahi rektum kanseri tedavisinde hallen en önemli nokta olmaya devam etmesine karşın, sonrasında lokorejyonel nüksler bu hastaların %2.6-32 de izlenmektedir[2]. Nüks insidansındaki bu geniş aralık, hasta izlem protokollerinin agresifliğine ve izlem süresinin uzunluğuna bağlı olarak oluşmaktadır. Ancak her şeye rağmen lokorejional nüks insidansı hala % 10 gibi yüksek oranlardadır[3,4].

Lokorejional nüks hastalarını standart analjeziklere dirençli pelvik ağrı, kötü kokulu akıntı ve sürekli tenesmus ile komlike olmuş bir kötüye gidiş ve tedavi edilmezlerse ortalama 6-7 aylık yaşam süresi beklemektedir[2,3]. Radyoterapi ve /veya kemoterapi hastaların sadece üçte birinde semptomatik iyileşme sağlar, tümör regresyonu nadiren elde edilir ve ancak 12-14 aylık sağkalım sağlayabilir[3,5]. Bu nedenle radyoterapi ile kürden veya iyileşmekten bahsetmek olanaksız olmakla beraber kümülatif ve zaman zaman hayatı tehdit edici toksik yan etkileri mevcuttur[6]. Lokorejional nükslerde en iyi tedavi seçeneği nüksün eksizyonu ile sağlanan küratif cerrahidir. Lokorejional ve metastatik nüks olgularının yalnızca %25'i küratif cerrahi için uygun olabilmektedir ve radikal cerrahi yüksek morbidite ve mortalite korkusu nedeni ile nadiren uygulanmaktadır. Sağkalıma anlamlı bir katkısı olamayan palyatif cerrahinin yaşam kalitesinde inkomplet rezeksiyonun dahi avantajlı olduğu tespit edilmiştir[7]. Günümüzde lokorejional nüksler de küratif cerrahi artan cerrahi pratik, teknolojik gelişmeler, gelişen rekonstrüksiyon seçenekleri, prognoza katkısı olan ameliyat sırasında uygulanan adjuvan tedaviler ve daha iyi ameliyat sonrası bakım ile kabul edilebilir mortalite ve morbidite oranlarıyla uygulanabilmektedir.

Cerrahi müdahalenin bu denli hayati olduğu lokorejional nükslerde karar vermede multidisipliner yaklaşım zorunludur. Tedavi edilmediğinde 5 yıllık sağkalım %5'den az iken multidisipliner, multimodaliter tedavi ile %35-40'lara kadar yükselmiş[8]. Çalışmamızda lokorejyonel nüksün nedeni, nasıl izlendiğini ve kanıtlandığı, sınıflandırma sistemini, küratif cerrahinin uygulanabileceği hastaların seçimi, hazırlanması ve yöntemleri ve sonuçlarına değinilmiştir. Bu şekilde lokal nüks rektum kanserinin güncel cerrahi yöntemlerle karar vermede ve klinik uygulamada pratik bir algoritma oluşturmak amaçlanmıştır.

Lokorejional nüks nedeni, nasıl izlenir ve kanıtlanır?

Lokorejional nüks genellikle tanı ve ilk cerrahi tedaviyi izleyen 2 yıl içinde nadiren 5 yıl sonra olabilmektedir[9]. Nükslerin biyolojik davranışlarının anlaşılması tedavi açısından önemlidir. Tablo 1'de nüks için kötü prognostik kriterler sınıflandırılmıştır. Özellikle alt rektum tümörlerinin nüks oranları üst ve orta rektum tümörlerine oranla daha fazladır[10] Bu durum, pelviste yeterince geniş rezeksiyon yapılamamasından ve lateral rezeksiyon sınırlarının dar olmasından kaynaklanır[10]. Lokorejional nüks oranını adjuvan radyoterapi ve total mezorektal eksizyon yapılan hastalarda %4-8'e çekildiği gösterilmiştir[8].

Tablo 1: Rezeksiyon uygulanmış rektum kanserlerinde nüksü belirleyen faktörler

Tümörle İlgili Faktörler	Teknik Faktörler	Cerraha Ait Faktörler
İleri evre hastalık	Primer tümörün tam eksize edilememesi	Cerrahın kolorektal cerrahi eğitimi
Yüksek grade (Kötü diferansiyasyon)	Rezeksiyon sırasında dökülen hücrelerin implantasyonu	Kolorektal kanser ameliyatı sayısı
Müsin yapımı	Tümör lokalizasyonu	
Obtrüksiyon/perforasyon		
Tümör lokalizasyonu		
Çevre organ tutulumu		
Venöz invazyon		
Perinöral invazyon		
Azalmış lenfatik stromal reaksiyon		
DNA anöploidisi		
Mutant p53 gen ekpresyonu		

Nükslerde küratif cerrahi işlemlerin yapılabilmesi için en önemli etken uygun izlem protokolleriyle erken tanı konulmasıdır. Randomize çalışmaları ve prospektif kohort çalışmaları içeren bir metaanalizde, kolorektal kanserlerde agresiv izlem protokolleri ile nüks gelişen hastaların küratif re-rezeksiyon şansının 2.5 kat ve sağkalımda uzama şansının 3.6 kat arttığı saptanmıştır[11]. Şekil 1'de lokorejional nüks şüphesi mevcut olgularda izlenecek algoritma özetlenmiştir. Serum karsinoembriyojenik antijen (CEA)'inde ki yükseklik lokorejyonel veya uzak nüksün ilk göstergesi olabilir[12]. Özgüllüğü % 84'lerde olsada duyarlılığı(% 59) düşüktür, bütün nüklerde yükselmez ve rezektabilite değerlendirilmesinde sınırlı bir kullanımı vardır[13]. Kolonoskopik izlemle nüksler daha erken yakalanarak sağkalımda uzama sağlanabilmektedir[14]. Klinik ve kan biyokimyasında kuşku bulunduğunda görüntüleme yöntemlerinden bilgisayarlı tomografi (BT) ile toraks, abdomen ve pelvis, manyetik rezonas görüntüleme (MRG) ile pelvis ve/veya karaciğer, pozitron emisyon tomografisi (FDG-PET) ile tüm vücut taraması yapılır. Radyoterapi almamış olgularda şüpheli lezyona biyopsi uygulanır. Hastada nükse bağlı belirtiler varsa ve CEA düzeyleri yüksekse yukarıda değinilen yöntemlerde tanı güçlüğü devam ediyorsa eksploratuar cerrahi uygulanabilir.

Lokorejional nüksün sınıflandırma sistemini

Birkaç sınıflandırma sistemleri lokorejional nüks rektum kanserinin sınıflandırılması için ileri sürülmüş olsa da evrensel bir konsensus henüz oluşmamıştır. Mayo Clinic tarafından nüks pelvis ön, sakral, sol ve sağ tarafında bulunan anatomik yapılara fiksasyon derecesine (F0 herhangi bir yere fikse değildir; F1 bir yere fikse; F2 iki yere fikse; F3 üç veya daha fazla yere fikse) ve ağrı varlığına (S0 asemptomatik; S1 ağrı olmadan semptomatik; S2 ağrı ile birlikte semptomatik) dayalı alt gruplara sınıflandırılmıştır[15]. Bu iki parametre hastanın survisi ile ilişkili bulunmuş ve fiksasyonun artması ile komplikasyonların artığı izlenmiştir[15,16]. Bu sınıflandırmalar tanımlayıcı olmalarına rağmen cerrahi öncesinde rezektabilitenin ortaya konmasında yardımcı olamamaktadırlar. Rezektabilitenin saptanmasında asıl yardımcı radyolojik bulgulardır. Memorial Sloan-Kettering kanser merkezi tarafından lokorejional nüksün pelvis içindeki anatomik lokalizasyonuna göre alternatif bir sınıflama yapılmıştır. Buna göre nüks aksiyel (aşağı anterior rezeksiyon sonrası anastomoz nüksü; transanal eksizyon sonrası lokal nüks; abdominoperineal rezeksiyon sonrası perineal nüks), anterior (ürolojik ve / veya jinekolojik organ), posterior (sakrum ve kuyruk sokumu) ve lateral (pelvik yan duvar) olarak tanımlanır[17]. Bu sistemi kullanarak Moore ve arkadaşları pelvik yan duvar nükslerinin R0 rezeksiyon şansının istatiksel olarak az olduğunu göstermişlerdir[17]. Nüks kitlenin konumuna bağlı olarak daha pratik bir sınıflandırma Leeds grubu tarafından önerilmiştir (Tablo 2)[18]. Bu sınıflandırmada lokorejiyonel nüks merkezi (kemik tutulumu olmadan pelvik organlara sınırlı), yan duvar (lateral duvarlar ile ilgili), sakral (sakrum üzerine bitişik veya kapsayan) veya kompozit (sakral ve lateral yapılar ile ilgili) olarak sınıflandırıldı.

Tablo 2: Nüks rektum kanseri için sınıflandırma sistemi

Anatomik Bölge	Tanım
Santral	Tümör kemiğe temas ya da invazyon olmaksızın pelvik organlar ya da bağ dokusuyla ilişkilidir
Sakral	Tümör presakral aralıkta yerleşir ve sakruma oturmuştur ya da invazedir
Yan duvar	Tümör piriformisler ve gluteal bölgeden büyük siyatik foramen ve siyatik sinir gibi pelvik yan duvar organlarını invaze etmiştir
Kombine	Sakral ve yan duvar nüksü birliktedir

Lokorejional nüksün küratif cerrahinin uygulanabileceği hastaların seçimi, hazırlanması ve yöntemleri

Tanısı konmuş ve sınıflandırılmış bir lokorejional nüks hastasının rezektabilitesi, ameliyat hazırlığı ve uygulanacak cerrahi strateji dikkatlice gözden geçirilmelidir. Hastaların %40-50'si rezektable olup %30-45'inde tümör dokusu bırakmadan (R0) ameliyat olması mümkündür[19]. Ancak %50'den fazlasında eş zamanlı uzak metastaz mevcuttur[2]. Bu cerrahi için mutlak kontraendikasyon değildir[20]. Rezektabl metastaz ve lokal nüks cerrahisinde eş zamanlı veya aşamalı cerrahi uygulanabilse de literatürde metastazektomi öncesinde lokorejional nüksün tedavisi önerilmektedir[14,21,22]. Cerrahi öncesi mevcut anatominin anlaşılarak lokal ve uzak metastazın genişliği ve tümörün doğru evrelendirilmesinin yapılması gerekir. Yapılacak olan girişimin potansiyel morbiditeleri düşünüldüğünde planlı(aşamalı) ve uygun yaklaşımın belirlenmesi elzemdir. Herhangi bir aşamasında tespit edilecek olumsuz bulgular girişimi engelleyebilir. Bu nedenle tüm hastaların endoskopik (anorektum / neorectum), sistoskopik, kadın hastalarda jinekolojik muayeneleri yapılmalıdır. Karar vermeye en etkili radyolojik bulgular dikkatlice incelenmelidir. Cerrahi planlama kolorektal, üroloji, plastik cerrahi, beyin cerrahisi, ortopedi ve kadın doğumu içeren çok disiplinli bir ekipçe göreceli ve mutlak kontraendikasyonları gözden geçirmesi ile verilmelidir (Tablo 3). Hastaların genel sağlık durumları uygulanacak cerrahi, kemoterapi ve radyoterapiyi tolere edebilecek düzeyde iyi olmalıdır.

Tablo 3: Rezeksiyon için göreceli ve mutlak kontrendikasyonlar

Göreceli kontrendikasyonlar	Kesin kontrendikasyonlar
Uzak metastaz	Eksternal iliak damarların tutulması
Evre IV primer hastalık	Siyatik çentiğe uzanan tümör
İlerlemiş pelvik yan duvar invazyonu	Lenfatik ya da venöz tıkanıklığa bağlı alt ekstremite ödemi
Öngörülen R1 ya da R2 rezeksiyon	Kötü performans
S2-S3 bileşkesi üzerinde sakral invazyon	

Mirnezami A et al. Dis Colon Rectum 2010' dan uyarlanmıştır.

Seçilen hastanın nüksü radyoterapiye duyarlı ise ameliyat öncesi kemoterapi ile birlikte uzun dönem uygulanır. Sonrasında beklenecek 6-8 haftalık sürecin sonunda lokorejyonel nüksün evrelemesi yeniden yapılır[18,23]. Ameliyat öncesi üretere stent konması, sektektomi planlanan hastalarda düzeyin radyolojik işaretlenmesi ve stoma yerinin belirlenmesi yararlı olacaktır. Bu hastaların cerrahi sonrası özellikle sakrektomi veya lateral duvar diseksiyonu yapılacak hastalarda ilk 24-48 saat için ameliyat sonrası yoğun bakım koşuları sağlanmalıdır. Ameliyat için Lloyd-Davies pozisyonu, perineal yaklaşım planlanan hastalar için yüzüstü jackknife tercih edilmelidir. Eksplorasyonun diyafragmadan pelvise kadar uzanabilmesi için uzun bir orta hat insizyonu yapılmalıdır. Eğer rektus abdominis flebi kullanılacaksa epigastrik damarların zedelenmemesine özen gösterilmelidir. İntraabdominal yapışıklıklar dikkatli bir şekilde çevre yapılara zarar vermeden açılmalı ve tüm pariyetal ve visseral periton yüzeyleri dikkatle incelenmelidir. Karaciğer iki elle palpe edilmeli, anastomoz hattı, tüm retroperiton ve tüm lenfatikler incelenmelidir. Tanı konulmamış periton metastazın tespiti kötü bir prognostik göstergedir ve küratif cerrahi zorlaştırır (sitoredüktif cerrahi ve intraperinoneal kemoterapi ile gerektirir). Ameliyatı R0 rezeksiyon yapabilmek için tutulan organlar ile beraber rezeksiyon gereklidir. Ameliyat sırasında salim kenarların ve rezeksiyon genişliğinin belirlenmesinde olası şüphede frozen biopsiler çalışılarak cerrahi strateji yönlendirilmelidir[24,25].

Cerrahi radikal 1 ve genişletilmiş radikal rezeksiyon 2 olarak ayrılır ve bu tümörün anatomik yerine ve sınıflamasına göre belirlenir[18,26]. Radikal rezeksiyon pelvis ve neorectumu içeren nüks ile sınırlıdır, diğer pelvik organların rezeksiyonu gerek kalmadan yapılır. Genişletilmiş radikal rezeksiyon (mesane, prostat, uterus, over, vajina, üreter, iliak damarlar, ince bağırsak, ve sakrum) en az bir komşu pelvik organ içerir.

Santral nükslere yaklaşım ana hatları ile şekil 2'te sunulmaktadır. Nüks anastamoz, mezorektumda (şekil 3) ve anterior genitoüriner yapıları içermiyor ise abdominoperineal rezeksiyon ile anüs ve neorektumu eksizyonu en iyi seçenektir. Nüksün yeterince yüksek olduğu hastalarda yeniden anterior rezeksiyon yapılabilir[26]. Bu prosedürlerde normal diseksiyon planlarının olmamasından ve R0 rezeksiyon elde etmek için rezeksiyona normal çevre bağ dokuların da dahil edilmesi primer hastalığın eşdeğer prosedürlerine göre daha kapsamlıdır. Santral lokorejional nükse anterior ürogenital veya jinekolojik yapıların katılımı söz konusu olduğunda R0 rezeksiyon için genişletilmiş bir radikal rezeksiyon gereklidir. Mesane tutulumu varsa ve güvenli sınırlarla mesane rezeke edilebiliyorsa parsiyel sistektomi uygulanabilir (şekil 4). Ancak, mesanenin tamamı tutulmuşsa total sistektomi gerekir. Mesane trigonu ve prostat tutulmuşsa total sistektomi ve prostatektomi uygulanmalı ve ileal conduit (Şekil 5-6) yapılmalıdır. Radikal en blok

mesane koruyucu prostatektomi rezeksiyon sınırları temiz olmak kaydı ile ek bir stomadan kaçınılarak yapılabilinir. Kadın hastalarda uterus ve / veya vajinanın izole tutulumu söz konusu olduğunda posterior ekzenterasyonu (anüs / neorectum ve total histerektomi ve bilateral salpingooophrectomy ve vaginectomy rezeksiyonu) gereklidir (Şekil 7-8).

Sakral nüks (posterior yapılar) söz konusu olduğunda genişletilmiş radikal rezeksiyon gereklidir. Posterior ve lateral nükslere yaklaşım algoritmik bir yöntemle şekil 9'de sunulmuştur. İnvazyonun sakral fasya ya da periost ile sınırlı hastalarda sakrektomi yapılmadan en blok rezeksiyon mümkün olabilir. Kemik invazyon olduğu durumlarda R0 rezeksiyon için distal sakrektomi tek seçenektir ve bu iki aşamalı abdominosakral ile mümkündür (Şekil 10,11). Abdominopelvik diseksiyon için modifiye Lloyd-Davies pozisyonda üreterler bulunarak izole edilir, aynı işlem iliak damarlar içinde uygulanır. Sakrektomi için internal iliak damarlar kas ve deri fleplerine giden ilk dal korunarak bağlanabilir (şekil 12)[27]. Anterior ve laretal komşu organlarıda içerecek şekle tümör bir bütün halinde mobilize edilir, yüzüstü jackknife pozisyona geçmeden gastrointestinal ve üriner stomalar oluşturulur ve omentum ya da rektus abdominis flebi pelvik rekonstrüksiyon için hazırlanır (şekil 13). Bu yaklaşım daha iyi bir görüş açısı ve geniş rezeksiyon sağlasa da basit bir sakrektomi anterior perineal yaklaşım ile gerçekleştirilebilinir[28]. Sakrum üzerinde dorsal longitudinal L5 den perineal skar / anüs doğru uzanan bir insizyon yapılır, gluteus sakrumdan ayrılır. Sakrotuberous ve sakrospinous ligamanları kesilir. M. Piriformis kesilirken siyatik ve pudendal sinirler korunur. Endopelvik fasyaya girilir, sakrektomi yapılacak seviye belirlenir (floroskopik görüntüleme ile seviye teyit edilebilinir)[24]. Bu aşamada bir ortopedistin ekibe katılarak laminektomi, dural sak ligasyonu ve kemik transeksiyonunu yapması gerekir. Eğer innraoperatif radyoterapi endikasyonu konmuş ise bu aşamada uygulanır. Yoksa, pelvik rekonstrüksiyona geçilir. Proksimal sakrumdan S2-S3 düzeyine kadar olan rezeksiyonda sakroiliak stabiliteyi sağlamak için dikkatli bir internal fiksasyon ve rekonstrüksiyon gerekir (şekil 14).

Lateral nükslerde R0 rezeksiyon yapma santral veya anterior pelvik nükslere göre daha azdır ve prognozu daha kötüdür[17]. Sağkalım takiplerinde lateral nükslerin önemli bir negatif prognostik faktör olduğu gösterilmiştir[26,29]. Iliak damar ve üreter tutulumu R0 rezeksiyon olasılığını azaltan kötü prognoz göstergeleridir[17,30]. Lateral nükslerde pelvik ekzenterasyon ve iliak damarların bir bütün halinde rezeksiyonu ile R0 rezeksiyon mümkün olup bu olgularda elde edilen sonuçlar yüz güldürücüdür (Şekil 15-16)[31]. Yumuşak dokuların tutulumu uygun rekonstrüksiyonu ile rezeke edilebilir olsa da kemik tutulumunda R0 rezeksiyon pek mümkün değildir. Bu durumda İORT'nin eklenmesi avantajlı olabilir[26]. Multimodal tedavi rejimlerine İORT'nin de ilavesi ile hastalığın lokal kontrol ve sağkalıma katkı sağlanır[16,32].

Ürogenital sistem ve perineal defektlerinin rekonstrüksiyonu lokorejional nüks cerrahisi sonrası gerekli olabilir. Yara iyileşimi radyoterapiden genellikle olumsuz etkilenir ve en iyi seçenek çeşitli pedükül flepleri ile rekonstriksiyondur. Üreter rekonstrüksiyonu ileum veya kolon conduitleri ile yapılabilir. Perineal defektleri özellikle sakrektomi yapılan hastalarda geniş olabilir. Kapatma primer veya beraberinde bir omentoplasti, biyolojik ya da emilebilir mesh ya da gluteal flep ile yapılabilir (Şekil 17)[23,24].

Lokorejional nükslerde cerrahi tedavi sonuçları

Lokorejional nüks rekum kanseri multimodal tedavi prensipleri ile azaltılmasına karşın hastaların önemli bir kesi için yaşam kalitesini bozan önemli bir sorun olmaya devam etmektedir. Günümüzde hastaların sağkalım ve yaşam kalitesini artırmak için lokorejiyonel nüklerde agresif radikal cerrahi halen tek seçenek olmaya devam etmektedir. Radyolojik görüntüleme yöntemlerinin, cerrahi ve rekonstrüktif tekniklerinin gelişmesi hastaların daha doğru evrelenmesini, daha doğru seçilmesini ve azalmış morbidite ve mortalite oranları ile R0 rezeksiyon yapma şansı sağlamıştır. Radikal cerrahinin %8-10 oranında peroperatuvar mortalite riski olmasına karşın ortalama yaşam süresi 33-59 aya kadar uzamaktadır[5]. Ayrıca bu hastaların yaşam kaliteleri cerrahi uygulanmayanlara göre daha yüksektir ve hastaların %90'ında daha az ağrı ve daha iyi yaşam kalitesi bildirilmiştir[33]. Bu sonuçlar seçilmiş olgularda metastatik kolorektal kanser ile benzer şekilde sağkalımı ve yaşam kalitesini artıran tek gerçekçi seçenektir. Metastazsız lokorejiyonel nüks tümörlerin biyolojik davranışının metastaz kapasitesinin eksikliğinden dolayı daha iyi prognostik tip olduğu öngörülür. Sonuç olarak lokorejiyonel nüks rekum kanseri multidisipliner, multimodal bir yaklaşım gerektirir. Teknik donanım ve deneyimli ekiplere sahip ünitelerde hastaların takibi, değerlendirme ve tedavisi başarı ile yapılmaktadır.

KAYNAKLAR

1. *Kendal WS, Cripps C, Veirtelhausen S, Stern H. Multimodality management of locally recurrent colorectal cancer. Surg Clin North Am 2002;82:1059-1073.*
2. *Mirnezami AH, Sagar PM, Kavanagh D, Witherspoon P, Lee P, Winter D. Clinical algorithms for the surgical management of locally recurrent rectal cancer. Dis Colon Rectum. 2010;53:1248-1257.*
3. *Bakx R, Visser O, Josso J, Monson J, Grieve R, Khanna S, Quirke P, Couture J, de Metz C, Myint AS, Bessell E, Griffiths G, Thompson LC, Parmar M. Management of recurrent rectal cancer: a population based study in greater Amsterdam. World J Gastroenterol. 2008;14:6018-6023.*
4. *Sebag-Montefiore D, Stephens RJ, Steele R, et al. Preoperative radiotherapy versus selective postoperative chemoradiotherapy in patients with rectal cancer (MRC CR07 and NCIC CTG C016): a multicentre, randomised trial. Lancet. 2009;373:811-820.*
5. *Ries LAG, Eisner MP, Kosary CL, et al. Editors. SEER Cancer Statistics Review, 1973-1998. Bethesda: National Cancer Institute: 2001.*
6. *Ito Y, Ohtsu A, Ishikura S, et al. Efficacy of chemoradiotherapy on pain relief in patients with intrapelvic recurrence of rectal cancer. Jpn J Clin Oncol. 2003;33:180-185.*
7. *Fuzun M, Terzi C, Sokmen S, Unek T, Haciyanli M. Potantially curative resection for locoregional recurrence of colorectal cancer. Surg Today. 2004; 34:907-12.*
8. *Bouchard P, Efron J. Management of recurrent rectal cancer. Ann Surg Oncol. 2010;17:1343-56.*
9. *Garcia-Aguilar J, Cromwell JW, Marra C, Lee SH, Madoff RD, Rothenberger DA. Treatment of locally recurrent rectal cancer. Dis Colon Rectum 2001;44:1743-1748.*
10. *McDermott FT, Hughes ESR, Pihl E, Johnson WR, Price AB. Local recurrence after potentially curative resection for rectal cancer in a series of 1008 patients. Br J Surg 1985;72:118-125.*
11. *Rosen M, Chan L, Beart RW Jr, Vukasin P, Anthone G. Follow-up of colorectal cancer: a meta-analysis. Dis Colon Rectum 1998;41:1116-1123.*
12. *Tan E, Gouvas N, Nicholls RJ, Ziprin P, Xynos E, Tekkis PP. Diagnostic precision of carcinoembryonic antigen in the detection of recurrence of colorectal cancer. Surg Oncol. 2009;18:15-24.*
13. *Grabbe E, Winkler R. Local recurrence after sphincter saving surgery for rectal and rectosigmoid carcinoma: value of various diagnostic methods. Radiology. 1985;155:305-310.*
14. *Hashiguchi Y, Sekine T, Kato S, Sakamoto H, Nishimura Y, Kazumoto T, Sakura M, Tanaka Y. Indicators for surgical resection and intraoperative radiation therapy for pelvic recurrence of colorectal cancer. Dis Colon Rectum. 2003;46:31-39.*
15. *Suzuki M, Dozois RR, Devine RM, Nelson H, Weaver AL, Gunderson LL, Ilstrup DM. Curative reoperations for locally recurrent rectal cancer. Dis Colon Rectum. 1996;39:730-736.*
16. *Hahnloser D, Nelson H, Gunderson LL, Hassan I, Haddock MG, O'Connell MJ, Cha S, Sargent DJ, Horgan A. Curative potential of multimodality therapy for locally recurrent rectal cancer. Ann Surg. 2003;237:502-508.*
17. *Moore HG, Shoup M, Riedel E, Minsky BD, Alektiar KM, Ercolani M, Paty PB, Wong WD, Guillem JG. Colorectal cancer pelvic recurrences: determinants of resectability. Dis Colon Rectum. 2004;47:1599-1606.*
18. *Boyle KM, Sagar PM, Chalmers AG, Sebag-Montefiore D, Cairns A, Eardley I. Surgery for locally recurrent rectal cancer. Dis Colon Rectum. 2005;48:929-937.*
19. *Nielsen MB, Laurberg S, Holm T. Current management of locally recurrent rectal cancer. Colorectal Dis. 2011;13:732-42.*
20. *Gagliardi G, Hawley PR, Hershman MJ, Arnott SJ. Prognostic factors in surgery for local recurrence of rectal cancer. Br J Surg. 1995;82:1401-1405.*
21. *Onodera H, Maetani S, Kawamoto K, Kan S, Kondo S, Imamura M. Pathologic significance of tumor progression in locally recurrent rectal cancer: different nature from primary cancer. Dis Colon Rectum. 2000;43:775-781.*
22. *Hartley JE, Lopez RA, Paty PB, Wong WD, Cohen AM, Guillem JG. Resection of locally recurrent colorectal cancer in the presence of distant metastases: canit be justified? Ann Surg Oncol. 2003;10:227-233.*
23. *Gannon CJ, Zager JS, Chang GJ, Feig BW, Wood CG, Skibber JM, Rodriguez-Bigas MA. Pelvic exen-*

teration affords safe and durable treatment for locally advanced rectal carcinoma. Ann Surg Oncol. 2007;14:1870-1877.

24. *Sagar PM, Gonsalves S, Heath RM, Phillips N, Chalmers AG. Composite abdominosacral resection for recurrent rectal cancer. Br J Surg. 2009;96:191-196.*
25. *Wiig JN, Larsen SG, Dueland S, Giercksky KE. Preoperative irradiation and surgery for local recurrence of rectal and rectosigmoid cancer: prognostic factors with regard to survival and further local recurrence. Colorectal Dis. 2008;10:48-57.*
26. *Heriot Ag, Byrne CM, Dobbs B, Tilney H, Solomon MJ, Mackay J, Frizelle F. Extended radical resection: the choice for locally recurrent rectal cancer. Dis Colon Rectum. 2008;51:284-291.*
27. *Wanebo HJ, Antoniuk P, Koness RJ, Levy A, Vezeridis M, Cohen SI, Wrobleski DE. Pelvic resection of recurrent rectal cancer: technical considerations and outcomes. Dis Colon Rectum. 1999;42:1438-1448.*
28. *Melton GB, Paty PB, Boland PJ, Healey JH, Savatta SG, Casas-Ganem JE, Guillem JG, Weiser MR, Cohen AM, Minsky BD, Wong WD, Temple LK. Sacral resection for recurrent rectal cancer: analysis of morbidity and treatment results. Dis Colon Rectum. 2006;49:1099-1107.*
29. *Yamada K, Ishizawa T, Niwa K, Chuman Y, Aikou T. Pelvic exenteration and sacral resection for locally advanced primary and recurrent rectal cancer. Dis Colon Rectum. 2002;45:1078-1084.*
30. *Chong PS, Finlay IG. Surgical options in the management of advanced and recurrent colorectal cancer. Surg Oncol. 2007;16:25-31.*
31. *Austin KK, Solomon MJ. Pelvic exenteration with en bloc iliac vessel resection for lateral pelvic wall involvement. Dis Colon Rectum. 2009;52:1223-1233.*
32. *Mannaerts GH, Rutten HJ, Martijn H, Hanssens PE, Wiggers T. Comparison of intraoperative radiation therapy-containing multimodality treatment with historical treatment modalities for locally recurrent rectal cancer. Dis Colon Rectum. 2001;44:1749-1758.*
33. *Miller AR, Cantor SB, Peoples GE, Pearlstone DB, Skibber JM. Quality of life and cost effectiveness analysis of therapy for locally recurrent rectal cancer. Dis Colon Rectum. 2000;43:1695-1701.*

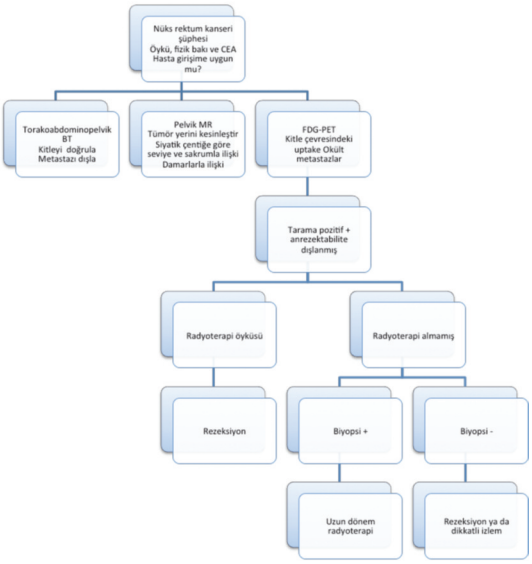

Şekil 1: Rezektable nüks rektal kansere ilk yaklaşım algoritması

(KRT = kemoradyoterapi ; + pozitif; - negatif.)

**Mirnezami A et al. Dis Colon Rectum 2010' dan uyarlanmıştır.*

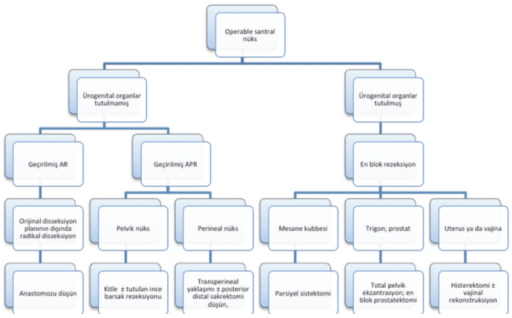

Şekil 2: Ameliyat edilebilir santral nüks cerrahisi için algoritma.

(AR = anterior rezeksiyon; APR = abdominoperineal rezeksiyon.

**Mirnezami A et al. Dis Colon Rectum 2010' dan uyarlanmıştır)*

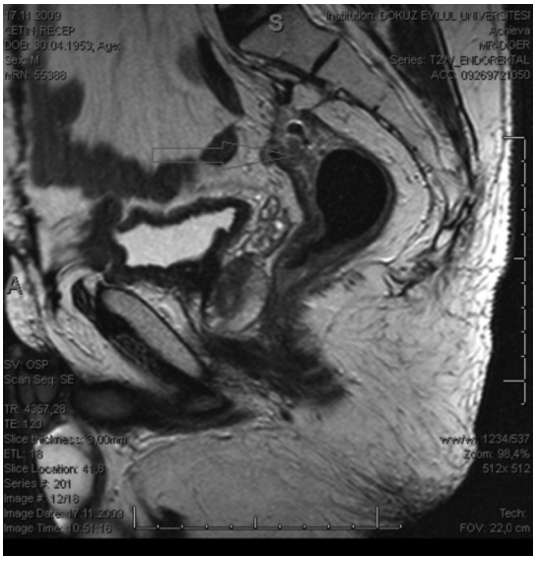

Şekil 3: Anastomoz nüksü

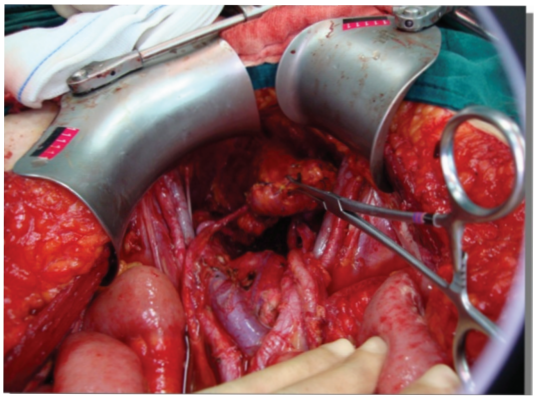

Şekil 4: Parsiyel sistektomi. Mesane kubbesine invaze nüks rektum kanseri kitlesi en-blok eksize edildikten sonra kalan mesane primer kapatıldı. Şekilde babcock ile tutularak gösteriliyor. (DEÜTF arşivi)

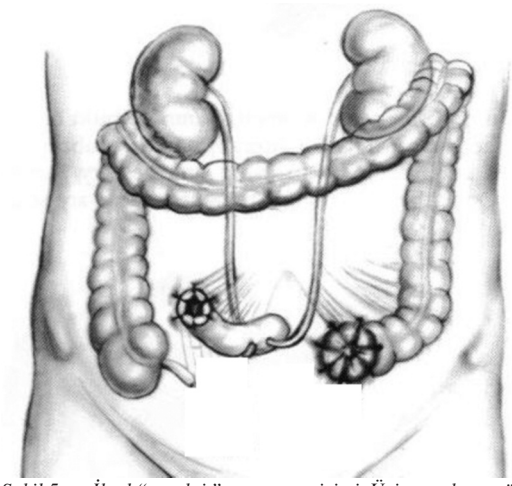

Şekil 5: İleal "conduit" ve stoma çizimi. Üriner rekonstrüksiyon için ''condüit'' ve inen kolondan kolostomi oluşturulması.

(Cohen AM. Pelvic exentrations and other operations in Surgery of the colon, rectum and anus. Fielding LP, Goldberg SM (eds.) 5. ed. Chapman and Hall Medical, Hong Kong, 1993 p532-537'den uyarlanmıştır)

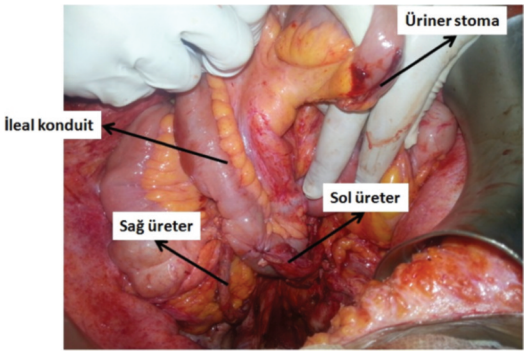

Şekil 6: İleal "conduit" ve stoma ameliyat görüntüsü.

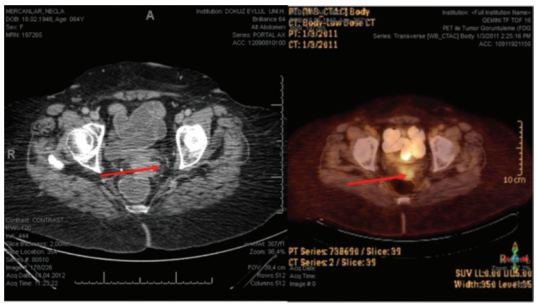

Şekil 7: Vajen kaf nüksün PET-BT ile görüntülemesi. Kırmızı ok solda nüks kitleyi sağda aktiviteyi gösteriyor. (DEÜTF arşivi)

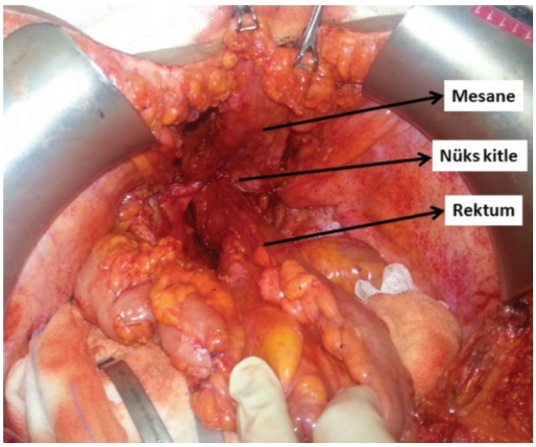

Şekil 8: Vajen cuff nüksü olgusu ameliyat görüntüsü. (DEÜTF arşivi)

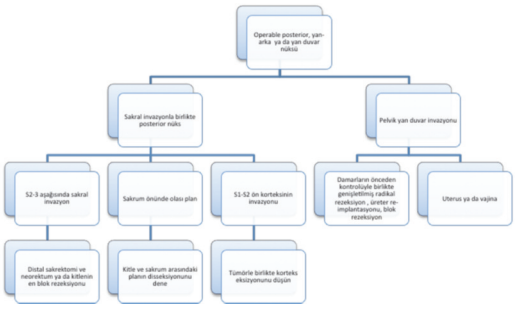

Şekil 9: Ameliyat edilebilir sakral ve lateral nüks cerrahisi için algoritma

**Mirnezami A et al. Dis Colon Rectum 2010'dan uyarlanmıştır.*

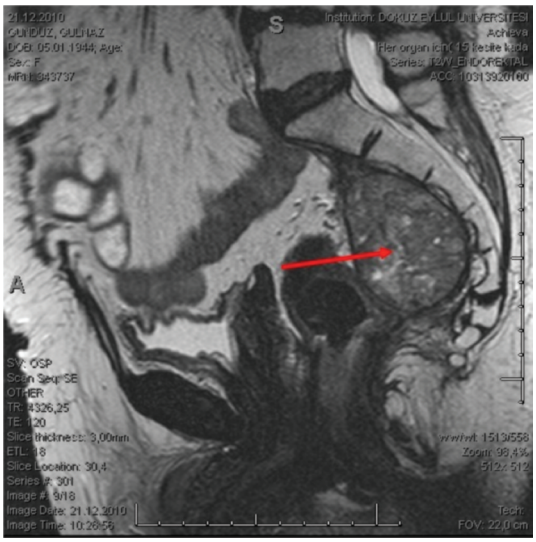

Şekil 10: Sakrum invazyonunun pelvik MR ile görüntülemesi. Kırmızı ok dev nüks kitleyi gösteriyor.

Şekil 11: Sakrektomi sonrası ameliyat görüntüsü. (DEÜTF arşivi)

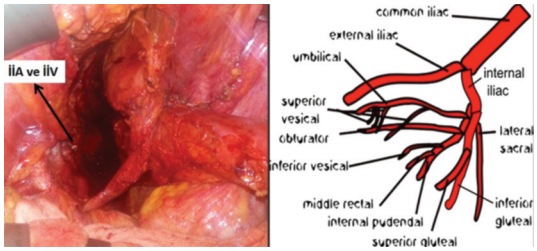

Şekil 12: İnternal iliak damarların ligasyonu. (İİA : İnternal iliak arter, İİV: internal iliak ven). (DEÜTF arşivi)

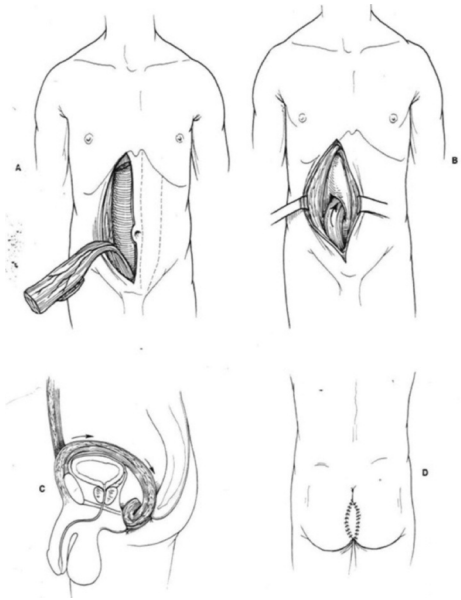

Şekil 13: Perinenin kapatılması için rektus flebinin hazırlanması ve yerleştirilmesi.

(Cohen AM. Pelvic exentrations and other operations in Surgery of the colon, rectum and anus. Fielding LP, Goldberg SM (eds.) 5. ed. Chapman and Hall Medical, Hong Kong, 1993 p532-537'den uyarlanmıştır)

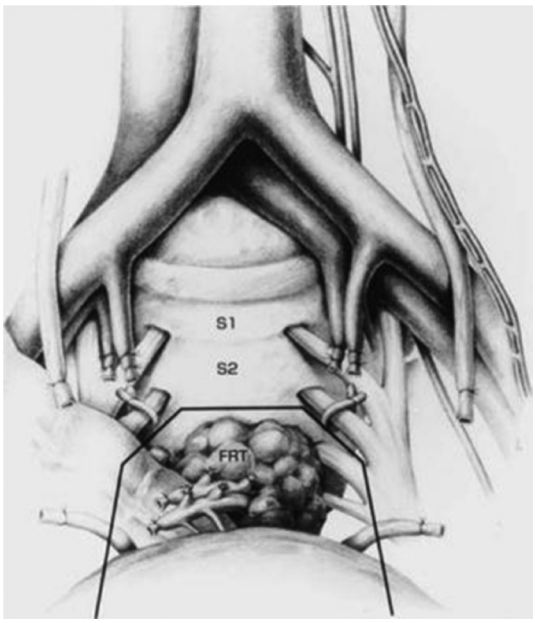

Şekil14: S2-S3 düzeyine kadar olan rezeksiyon alanı.

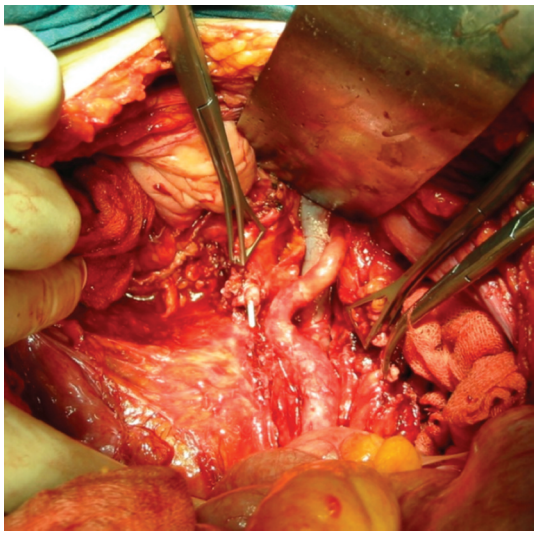

Şekil 16: Lateral nüks rezeksiyon sonrası ameliyat görüntüsü. (Ureter ile en blok rezeksiyon). (DEÜTF arşivi)

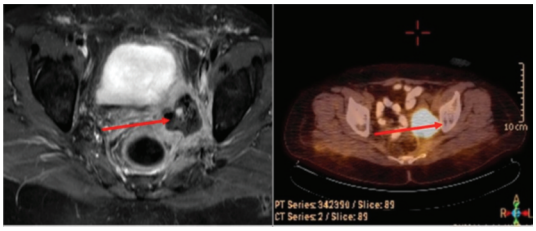

Şekil 15: Lateral nüksün PET BT ile görüntülemesi. (DEÜTF arşivi)

Şekil 17: Pelvik rekonstrüksiyon. Gluteal fleple defektin kapatılması. (DEÜTF arşivi)

KANSER GÜNDEMİ DERGİSİ Volume 1/4, Ekim 2013 - REKTUM KANSERİ

LOKAL YİNELEME VE METASTATİK HASTALIKTA RADYOTERAPİ

Dr. Esra Kaytan Sağlam

İstanbul Tıp Fakültesi Radyasyon Onkolojisi Anabilim Dalı

Lokal Yineleyen Hastalıkta Radyoterapi

Rektum kanserinde lokal yineleme olması, hem hayat kalitesini düşüren, hem de hastanın sağkalım süresini kısaltan önemli bir durumdur. Yineleme sonrası 5 yıllık sağkalım oranı %20 lere düşmekte olup, daha önce radyoterapi (RT) uygulanan hastalarda lokal kontrol oranı %10-20 iken ilk tedavisinde RT uygulanmayan hastalarda lokal kontrol %40 lardadır[1]. Sıklıkla ağrı, kanama, tıkanma semptomları ve enfeksiyon ile kendini belli eder.

Cerrahi tipine bağlı olarak, en sık presakral bölgede, pelvis duvarında veya anastamoz hattında yineleme görülmektedir. Lokal yinelemede pelvik duvarların tutulu olup olmadığı ve yaygınlığı önemlidir. Pelvik duvar tutulu olmayan veya tek tarafta sınırlı tutulumlarda cerrahi daha mümkün iken infiltre tümörler preoperatif KT-RT ile bile cerrahiye uygun hale gelmeyebilirler[2]. Lokal yineleme sonrası sağkalımda en önemli faktörlerden biri presakral alan ve pelvik duvar tutulumlarıdır.

Hastalığın ilk tedavisi sırasında radyoterapi almayan hastalarda yinelemede RT tam doz, kemoterapi ile beraber uygulanmalı ve sonrasında cerrahi değerlendirilmelidir. İlk tedavi sırasında RT alan hastalarda ise RT dozu daha sınırlı tutulmalıdır. Özellikle bu hastalarda RT dozunu arttırmak amaçlı intraoperatif RT (IORT) kullanılmıştır.

Yineleyen hastalıkta eksternal RT ile beraber veya tek başına IORT uygulanmaktadır. Çeşitli serilerde IORT ile 5 yıllık lokal kontrol oranları %21-%35 arasında değişmektedir[3-6]. Lokal kontrolü etkileyen en önemli faktör cerrahi sınır pozitifliğidir. Sınır negatif hastalarda lokal kontrol %56'ya ulaşırken R0 rezeksiyon yapılamayanlarda oran %13 lerdedir. 5 yıllık sağkalım oranları da sınır negatif ve pozitif hastalarda değişmektedir (%40 vs %12). Yineleyen hastalıkta external ve IORT ile lokal yineleme ve sağkalım sonuçları tablo 1'de gösterilmiştir. IORT etkinliğini araştıran M.D Anderson çalışmasında; 107 izole pelvis içi yinelemesi olan hastada 46-50 Gy RT ve cerrahi veya tedaviye IORT eklenmesi ile lokal kontrol ve sağkalım farkı değerlendirilmiştir[7]. Sınır (-) veya mikroskobik pozitif olan hastalarda lokal kontrol ve sağkalım daha iyi iken sınır makroskopik (+) olan hastalarda IORT ile lokal kontrol ve sağkalım avantajı sağlanamamıştır. Adjuvan tedavilerde olduğu gibi nüks hastalık tedavisinde de sınır (+) hastalarda daha yüksek dozlara çıkılması lokal kontrolü arttırmamaktadır.

İlk tedavi sırasında RT uygulanan hastalarda II. seri ışınlama yapılabilir. RT'nin eşzamanlı KT ile beraber uygulanması önerilmektedir. RT dozu, ilk tedavi ile aradan geçen zamana ve RT volümü içine giren barsak hacmine bağlı olarak değişmektedir. RT dozu 30 Gy, KT ile beraber uygulanabilir. Barsak volümü fazla olmayan hastalarda 3 boyutlu planlama ile sınırlı alan kullanılarak 40 Gy'e çıkılabilir. Bu hastalarda sağkalımı belirleyen tedavi sonrası cerrahi uygulanabilmesidir. Medyan sağkalım cerrahi yapılan ve yapılmayan hastalarda 44 ay ve 14 ay olup, 5 yıllık sağkalım lokal yineleme yapmış hastalıkta %19 iken cerrahi olup olmaması en önemli prognostik faktördür (5 yıllık sağkalım; %22 vs %15)[8].

Lokal yinelemiş hastalıkta RT önemli bir palyatif tedavidir. RT-KT sonrası cerrahi yapılamayan hastalarda en azından semptomlardaki palyasyon oranı oldukça yüksektir. 45 Gy ve üzerinde RT sonrası 6-8 haftalık değerlendirmede palyasyon oranları; ağrıda %89, kanamada %79, nörolojik semptomlarda %52, kitle etkisinde %71, ürolojik semptomlarda %22 şeklindedir. Palyasyon süresi ortalama 8-10 ay olarak bildirilmiştir[9,10].

Metastatik Hastalıkta Radyoterapi

Rektum kanserine bağlı kemik ve beyin metastazlarında diğer tümörlerde olduğu gibi RT uygulamak standarttır. Kemik metastazlarında özellikle ağrı palyasyonu, vertebralarda kompresyon, yük taşıyan bölgelerde fraktür riskini önlemede RT acilen uygulanmalıdır. Standart önerilen 30 Gy/10 fr veya 20 Gy/5 fr dozlarıdır. Stereotaktik RT özellikle vertebra metastazlarında, daha kısa süre ve daha yüksek doz ışınlama ihtiyacında kullanılabilir[11]. Stereotaktik vücut ışınlaması ile kemik metastazlarında 1-5 fr da etkin doz tedavi verilebilir. Ağrı palyasyonu %80-100 arasında bildirilmiştir[11].

Beyin metastazları da acil RT endikasyonlarından olup kortizon ile beraber kranyal RT semptomların giderilmesini sağlayarak sağkalımı uzatır.

Rektum kanserinde en sık görülen metastaz karaciğer metastazlarıdır. Hastaların yaklaşık %50 sinden fazlasında karaciğer metastazı gelişebilir. Karaciğer metastazlarında sık kullanılmamakla beraber palyatif amaçlı RT etkili olabilir. Bydder 28 hastalık çalışmasında 10 Gy/2 fr uygulama ile %65 ağrı palyasyonu sağlamış ve grad 3-4 toksisiteyi %7 olarak bildirmiştir[12]. RTOG çalışmasında ise tüm karaciğere, günde 2 kez, 27-33 Gy/1,5 Gy/2 fr RT uygulanarak %55-80 hastada ağrı palyasyonu sağlanabilmiştir[13]. Çalışmalarda sağkalım avantajı gösterilmemiştir.

Karaciğer bölgesine RT uygulamadaki esas problem organın çok hareketli olması ve RT uygulanacak bölgenin tedavi sırasında yer değiştirmesidir. Bu nedenle 3 boyutlu RT planlamaları da çok başarılı olamamıştır. Ancak stereotaktik RT teknolojisinin gelişmesi ve tedavi sırasında da tümörlü bölgeyi takip ederek RT yapılabilmesi mümkün olduktan sonra karaciğer metastazlarında RT daha etkin olarak kullanılmaya başlanmıştır.

Stereotaktik RT Lineer akseleratörde veya cyberknife gibi özel cihazlarda yapılabilmektedir. Tedavi planlamasında metastazın tam görülebilmesi ve takip edilebilmesi için fiducial denilen metal klipsler takılarak tümörlü bölge işaretlenir. Planlama amaçlı 4 boyutlu BT özellikle lineer akseleratör ile yapılacak stereotaktik RT'de gereklidir. Metastaz volümünün en doğru şekilde tanımlanabilmesi için PET-BT ve Magnetik Rezonans görüntüleme yöntemlerinden yardım alınmalıdır. Tedavi sırasında bu cihazlarda bilgisayarlı tomografisi çekilerek solunum takibi yapılarak doğru noktaya yüksek doz RT uygulanır. Cyberknife cihazında ise metal klipslerle işaretli bölge planlamada tanımlanarak tedavi sırasında cihazın işaretli bölgeyi takip etmesi sağlanır. Şekil 1'de Cyberknife ile tedavi edilen karaciğer metastazı görülmektedir. Metastaz bölgesine yüksek doz RT 3 fr da uygulanırken böbrek, normal karaciğer ve omurilik gibi yakın organlar korunmuştur.

Colorado Üniversitesinin çalışmalarında stereotaktik RT 36 Gy/3 fr da uygulanmış, daha sonra doz arttırımı yapılmıştır[14]. Çok merkezli 63 metastaz üzerindeki çalışmada 36 Gy altında, 36 Gy/3 fr ve 54 Gy/3 fr stereotaktik RT uygulanmıştır. 3 yıllık lokal kontrol oranları doz ile beraber artış göstermiştir (% 8, %59, %90). Grad 3 ve üzerinde toksisite ise %6 hastada görülmüştür. Lokal kontrol tümör büyüklüğü ile de bağlantılı bulunmuştur. Özellikle 3 cm altındaki tümörlerde %100 lokal kontrol oranı görülürken 3 cm üzerindeki metastazlarda oran %77'ye inmiştir.

Texas Üniversitesinin çalışmasında da 37 metastaz ışınlanmış, RT dozu 30 Gy/3 fr, 50 Gy/5 fr ve 60 Gy/5 fr olarak uygulanmıştır. Özellikle periportal alan, safra yolları gibi yapılara yakın tümörlerde RT'ye bağlı fibrozis ve darlık gelişme riskleri göz önünde bulundurularak 5 fr tercih edilebilir. 2 yıllık lokal kontrol oranları doza bağlı olarak %56, %89 ve %100 olarak bulunmuştur[15]. Karaciğer metastazlarında diğer prospektif çalışmalar tablo 2 de gösterilmiştir. Tedavide büyük metastazlarda, fazla karaciğer volümü ışınlamamaya dikkat edilirse radyasyona bağlı karaciğer hasarı görülmemektedir. Özellikle sirotik karaciğerlerde, fazla volümün RT alanına alınması gerektiğinde (6 cm üzerinde metastaz varlığında) toksisite riski yükselmektedir. Medulla spinalis, özofagus, cilt, mide-duodenum, ince ve kalın barsak dozları mutlaka kontrol edilmelidir. Ayrıca, periferik kaburgalara yakın metastazlarda göğüs ağrısı ve kot fraktürü gelişebilir.

Tablo 1: Lokal yineleyen hastalıkta tedavi sonrası yineleme ve sağkalım sonuçları

Çalışmalar	Tedavi	L.Nüks Sınır (-)	L.Nüks Sınır (+)	Lokal nüks	Sağkalım 5 yıllık
Eindhoven	50.4 Gy	%32(3 yıllık)	%71(3 yıllık)		
170 hasta	10-17 Gy IORT				
Mayo Clinic	50.4 Gy	%6(3 yıllık)	%19(3 yıllık)	%25 (3 yıllık)	%12 (5 yıllık)
51 hasta	7-20 Gy IORT				
Mayo Clinic	Ext. RT+ IORT	%16 (3 yıllık)	%26(3 yıllık)	%28 (5 yıllık)	%30 (5 yıılık)
607 hasta					
MGH	50.4 Gy	%44 (5 yıllık)	%83(5 yıllık)	%65 (5 yıllık)	%27 (5 yıllık)
69 hasta	10-20 Gy IORT				
Catholic	45-47 Gy			%68 (5 yıllık)	%22 (5 yıllık)
Univer.	10-15 Gy IORT			%21 IORT	%41
47 hasta					

Tablo 2: Karaciğer metastazlarında prospektif çalışmalar

Çalışmalar	Metastaz sayısı	RT doz	2 yıllık lokal kontrol
Hoyer (18)	44	45 Gy/3 fr	%79
Rusthoven (14)	47	36-60 Gy/3 fr	%92
Ambrosino(17)	27	25-60 Gy/3 fr	%74
Goodman (16)	19	18-30 gy/ 1fr	%23

Şekil 1: Cyberknife ile tedavi edilen karaciğer metastaz bölgesi

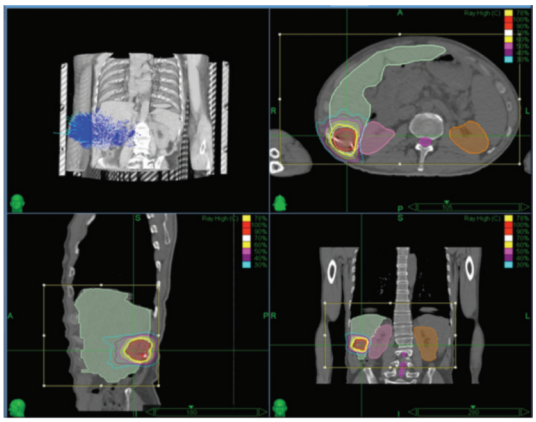

KAYNAKLAR

1. *Wanebo HJ, Antoniuk P, Koness RJ, et al. Pelvic resection of recurrent rectal cancer: Technical considerations and outcomes. Dis Colon Rectum, 1999, 42: 1438.*
2. *Valentini V, Morganti AG, De Franco A, et al: Chemoradiation with or without intraoperative radiation therapy in patients with locally recurrent rectal carcinoma. Prognostic factors and long term outcome. Cancer, 1999, 86: 2612-2624.*
3. *Lindel K, Willett CG, Shellito PC, et al: Intraoperative radiation therapy for locally advanced recurrent rectal or rectosigmoid cancer. Radiother Oncol, 2001, 58:83-87.*
4. *Kusters M, Dresen RC, Martijn H, et al: Radicality of resection and survival after multimodality treatment is influenced by subsite of locally recurrent rectal cancer. Int J Radiat Oncol Biol Phys, 2009, 75:1444-1449.*
5. *Haddock MG, Miller RC, Nelson H, et al: Combined modality therapy including intraoperative electron irradiation for locally recurrent colorectal cancer. Int J Radiat Oncol Biol Phys, 2011, 79:143-150.*
6. *Haddock MG, Nelson H, Donohue JH, et al: Intraoperative electron radiotherapy as a component of salvage therapy for patients with colorectal cancer and advanced nodal metastasis. Int J Radiat Oncol Biol Phys, 2003, 56:966-973.*
7. *Wiig JN, Tveit KM, Poulsen JP, et al: Preoperative irradiation and surgery for recurrent rectal cancer. Will intraoperative radiotherapy (IORT) be of additional benefit? Radiother Oncol, 2002, 62:207-213.*
8. *Mohiuddin M, Marks G, Marks J: Long-term results of reirradiation for patients with recurrent rectal carcinoma. Cancer 2002, 95:1144-1150.*
9. *Crane CH, Janjan NA, Abbruzzese JL, et al: Effective pelvic symptom control using initial chemoradiation without colostomy in metastatic rectal cancer. Int J Radiat Oncol Biol Phys 2001, 49:107-116.*
10. *Hocht S, Hammad R, Thiel H: A multicenter analysis of 123 patients with recurrent rectal cancer within the pelvis. Front Radiat Ther Oncol 2004, 38:41-51.*
11. *Stephen L, Lawrence B, Eric C, Edward C et al. Palliative radiotherapy for bone metastases: an ASTRO evidence-based guideline. Int. J. Radiation Oncology Biol. Phys.,2011, 79: 965–976.*
12. *Bydder S, Spry NA, Christie DR et al. A prospective trial of short-fractionation radiotherapy for the palliation of liver metastases. Australas Radiol. 2002, 47(3):284-8.*
13. *Russell AH, Clyde C, Wasserman TH, Turner SS, Rotman M. Accelerated hyperfractionated hepatic irradiation in the management of patients with liver metastases: results of the RTOG dose escalating protocol. Int J Radiat Oncol Biol Phys. 1993,27(1):117-23.*
14. *Rusthoven K, Kavanagh BD, Cardenes H, et al: Mature results of a multi-institutional phase I/II trial of stereotactic body radiation therapy for liver metastases. J Clin Oncol 2009, 27:1572-1578.*
15. *Rule W, Timmerman R, Tong L, et al: Phase I dose-escalation study of stereotactic body radiotherapy in patients with hepatic metastases. Ann Surg Oncol 2011, 18:1081-1087.*
16. *Goodman KA,Wiegner EA, Maturen KE, et al. Dose-escalation study of single-fraction stereotactic body radiotherapy for liver malignancies. Int J Radiat Oncol Biol Phys 2010, 78:486–493.*
17. *Ambrosino G, Polistina F, Costantin G, et al. Image-guided robotic stereotactic radiosurgery for unresectable liver metastases: Preliminary results. Anticancer Res 2009, 29:3381–3384*
18. *Hoyer M, Roed H, Traberg HA, et al. Phase II study on stereotactic body radiotherapy of colorectal metastases. Acta Oncol 2006, 45:823–830.*

Yazım Kuralları

Kanser Gündemi Türkiye Kanserle Savaş Vakfı'nın yayın organı olup, 3 ayda bir, yılda 4 kez (Ocak, Nisan, Temmuz, Ekim) yayınlanır.

Sayılar tematiktir ve konu ile ilgili derlemelerden oluşur. TKSV Bilim Kurulu tarafından her sayı için bir konu ve sayı editörü saptanır.

Sayı editörü, sayının bölüm başlıkları ve yazarlarını belirler ve Bilim Kurulu'na sunar.

Derginin yayın dili Türkçe'dir. Yazıların Türk Dil Kurumunun Türkçe Sözlüğü'ne ve Yeni Yazım Kılavuzu'na uygun olması gerekir. Teknik terimler Türk Tıp Terminolojisi'nde kullanılan şekli, metinde adı geçen ilaçlar ise farmakolojik adlarıyla Türkçe olarak yazılmalıdır.

Yazılar, 100 kelimeyi aşmayacak birer Türkçe ve İngilizce özet içermelidir.

Dergide, sayı editörlerinin belirledikleri dışında sunulacak makaleler, Bilimsel Kurul ve sayı editörü tarafından uygun görülürse, değerlendirmeye alınır.

Gönderilen yazıların daha önce başka bir yerde yayımlanmamış olması gerekir. Daha önce kongrelerde sunulmuş ve özeti yayımlanmış çalışmalar, bu husus belirtilmek üzere kabul edilir.

Yazılar 4.000 kelimeyi aşmamalı; sayfanın sağ ve sol yanlarından üçer santimetre boşluk bırakarak, 11 punto, "Times New Roman" yazı karakterinde, iki satır aralıkla,ve her bir sayfa 200 kelimeyi aşmadan yazılmalıdır.

Şekil, tablo, fotoğraf ve grafikler, metin içinde ilgili yerlere yerleştirilmeli; metin içinde atıfları yapılmalı; ve gerekiyorsa, altyazıları altlarında bulunmalıdır. Başka herhangi bir yayın içinde kullanılmış bulunan şekil, tablo, fotoğraf ve grafiklerde kaynak belirtilmeli, gerekli telif izinleri yazarlar tarafından alınmış olmalıdır.

Kaynaklar, makale içinde yapılan atıf sırasına göre dizilmelidir.

Kaynak sayısı 60'ı aşmamalıdır.

Türkçe yayınların da kaynak gösterilmesi önerilir.

Referanslar (kaynaklar) aşağıda gösterilen şekilde belirtilmelidir:

KİTAP

Konu yazarı: konu başlığı, In ……(Eds), kitap ismi, baskı, şehir, basımevi, yıl, sayfa

ÇEVİRİ KİTAP

Konu yazarı: konu başlığı (TR), çeviri ed, kitap ismi (TR), şehir (TR), Basımevi (TR), yıl, sayfa

MAKALE

Konu yazarı: makale başlığı, Dergi adı, yıl, volume: sayfa

T.K.S.V. Yurtiçi /Yurtdışı Eğitim Burslarının Esasları

Vakfın, amacını gerçekleştirmek için yapacağı faaliyetler arasında; yurtiçi /yurtdışı eleman eğitimi için burslar verilmesi yer almaktadır. Bu amaçla Vakıf, her yıl belirleyeceği sayıda adaya kanserle savaşta ülkemizdeki sağlık merkezlerinin bilgi seviyelerini yükseltmeye yönelik yurtiçi / yurtdışı karşılıksız eğitim bursu verir.

Bursun Kapsamı

Burslar; onkoloji alanında gerçekleştirilecek çalışmalara yönelik olacaktır.

Burs Duyurusu

Burslar, her yıl Mart ayında T.K.S.V.'nin web sitesinde ilan edilir ve ilgili Dernek, Vakıf, Kamu Kurumu v.b. ile duyurulur.

Bursun Süresi

Bursun süresi ve miktarını Yönetim Kurulu belirler.Aday, başvurusunda ne kadar süreye ihtiyacı olduğunu belirtir. Burs süresi azami, sunulmuş araştırma projesi varsa bir yıl, yoksa altı aydır.

Adaylarda Başvuru İçin Aranacak Nitelikler

- T.C. vatandaşı olmak ve 40 yaşından gün almamış bulunmak,
- Onkoloji ile ilgili bir branşta (radyasyon onkolojisi,radyasyon fiziği, medikal onkoloji, onkoloji ile ilgili cerrahi branşlar ve temel bilim dalları) uzman veya uzmanlık öğrencisi olmak.
- İyi derecede yabancı dil bilmek.

Adaylardan İstenecek Belgeler

- Ayrıntılı özgeçmiş (C.V.)
- Resimli Nüfis Cüzdanı örneği (Muhtarlıktan)
- İkametgah (Muhtarlıktan)
- Noter tasdikli lisans ve/veya lisansüstü diploma sureti.
- Yabancı dil seviyesini gösterir belge (KPDS,ÜDS, YDS, TOEFL, v.s.)
- Çalıştığı kurum amirinden (Bölüm Başkanı, Anabilim Dalı Başkanı, Enstitü Müdürü, Eğitim Sorumlusu gibi) ve bölümdışı iki uzmandan uygunluk yazısı.
- Yurtiçi / yurtdışı gideceği kurumdan kabul yazısı
- Yapmış olduğu çalışmaların listesi.
- Araştırma projesi kapsamında gidiliyor ise, dahil olunacak çalışma projesinin ayrıntılı dosyası.
- Banka Hesap (TL) Cüzdan asslı ve fotokopisi.

Projelerin Değerlendirilmesi

Araştırma projeleri, Vakıf yönetiminin tayin edeceği,ilgili uzmanlık alanlarından 3 kişiden oluşan jüri tarafından değerlendirilir. Söz konusu jürinin kararlarına hukuki itiraz olamaz.

Bursiyerlerin Yükümlülükleri

Bursiyer, yapmış olduğu çalışmaları burs süresince Türkiye Kanserle Savaş Vakfı'nın tespit etmiş olduğu danışmana 3 aylık raporlar halinde bildirir. Çalışmanın yapıldığı kurum yetkilisi de, 3 ayda bir T.K.S.V.'na gelişme raporu gönderir.

Bursiyer, burs dönemi sonunda çalışmayı tamamladığı kurum yetkilisinden alacağı belgeyi T.K.S.V.'na teslim eder ve 2 ay içinde çalışma sonuçlarını ayrıntılı bir rapor halinde danışmanına ve Vakıf'a bildirir.Söz konusu koşulları yerine getirmeyen veya belirlenen sürede çalışmayı bitirmeyen bursiyer, kendisiyle yapılan sözleşmede belirlenen yaptırımlara tabi olur.

Bursiyer, çalışmanın bilimsel ortamlarda her sunumunda (makale, konferans, tebliğ, kitap v.b.)

T.K.S.V.'nı destekleyici (sponsor) olarak belirtmekle yükümlüdür.

www.kanservakfi.com

www.kanservakfi.com

Türkiye Kanserle Savaş Vakfı'nın
Bir Konunun Bütünüyle İncelendiği
"KANSER GÜNDEMİ DERGİSİ" Sayılarına
Aşağıdaki Adresten Bedelsiz Olarak Sahip Olabilirsiniz.

info@kanservakfi.com
0212 278 83 41

TÜRKİYE
KANSERLE
SAVAŞ VAKFI
1977

Erken
Tanı
Hayat
Kurtarır

Türkiye Kanserle Savaş Vakfı
Nisbetiye Mh. Yücel Sk. No. 6, 34340 Levent - İstanbul
Tel.: 0212 278 83 41 - 42 Faks: 0212 325 11 18
www.kanservakfi.com - info@kanservakfi.com